TDM
en traumatologie

Gratuittement

www.lemanip.com

Radiologie et imagerie medicale

Livres,memoires,rapport de stage,courses,radiologie conventionnelle,Scanner,TDM,IRM,Scintigraphie, Medecine nucleaire,Radiotherapie,Radiologie Interventionnelle,Oncologie,Clichees,Cas interpretes,exposes,medecine

https://www.lemanip.com/

www.lemanip.com

Paratger Le Site www.lemanip.com Tout Est Gratuit

www.lemanip.com

Abréviations

3D VR	trois dimensions en rendu de volume
AAST	*American Association for the Surgery of Trauma*
AO	*Association for Osteosynthesis*
ARM	angiographie par résonance magnétique
ATM	articulation temporomandibulaire
AVC	accident vasculaire cérébral
AVP	accident de la voie publique
CAE	conduit auditif externe
CAI	conduit auditif interne
CAT	conduite à tenir
CEC	circulation extra corporelle
CPRE	cholangio-pancréatographie rétrograde endoscopique
DLP	produit dose longueur
ECG	électrocardiogramme
EG	écho de gradient
FAV	fistule artério-veineuse
GE	*General Electrics*
HED	hématome extra-dural
HSA	hémorragie sous-arachnoïdienne
HSD	hématome sous-dural
HTIC	hypertension intracrânienne
IRM	imagerie par résonance magnétique
JPU	jonction pyélo-urétérale
K6	6e côte
L	*level*
LAD	lésions axonales diffuses
LCR	liquide céphalorachidien
LIE	ligament interépineux
LLA	ligament longitudinal antérieur
LLP	ligament longitudinal postérieur
LT	ligament transverse
MIP	maximale intensité projection
mmHg	millimètre de mercure
MPR	reformatage multi-planaire
NGC	noyaux gris centraux
NHA	niveau hydro-aérique
O2	oxygène
OAP	œdème aigü pulmonaire
PaO2	pression en oxygène
PDC	produit de contraste
PIC	pression intracrânienne
PICA	artère cérébelleuse postéro-inférieure
SAU	service d'accueil des urgences
SB–SG	substance blanche-substance grise
SDRA	syndrome de détresse respiratoire aiguë
SI	sacro-iliaques
SMR	segment mobile rachidien
TA	tension artérielle
TDM	tomodensitométrie
TSA	troncs supra-aortiques
TSE	*turbo spin echo*
UH	unités Housfield
VBP	voie biliaire principale
VCI	veine cave inférieure
VCS	veine cave supérieure
W	*width*

Paratger Le Site www.lemanip.com Tout Est Gratuit

Paratger Le Site www.lemanip.com Tout Est Gratuit

www.lemanip.com

Introduction

Troisième cause de décès dans la population générale (après les cancers et les affections cardiovasculaires) et première cause de décès chez les jeunes (population âgée de 15 à 24 ans), les traumatismes sont un problème de santé publique dans les pays d'Europe de l'Ouest et représentent une part considérable des affections rencontrées dans les services d'accueil des urgences (SAU). Les circonstances de survenue sont multiples : accident de la voie publique (AVP), pratique sportive, défenestration, accident de travail ou agression (arme à feu ou arme blanche)… Leur gravité est variable, de la simple entorse de cheville au polytraumatisé de la route en détresse vitale. Quoi qu'il en soit, la quasi-totalité de ces patients nécessitera la réalisation d'un bilan d'imagerie pour confirmer le diagnostic, faire un bilan lésionnel précis et ainsi guider la prise en charge thérapeutique.

Les progrès techniques spectaculaires réalisés ces cinq dernières années avec l'avènement des scanners multibarrettes permettent d'acquérir un grand nombre d'images en un temps très court avec des voxels isotropiques inframillimétriques autorisant des reconstructions de qualité dans les trois plans de l'espace et parlantes pour nos collègues cliniciens. Il est rapidement apparu que cet outil diagnostique prendrait toute son importance en imagerie d'urgence traumatique, permettant en un temps très court de faire un bilan lésionnel exhaustif et ainsi de supplanter les multiples bilans radiographiques. Ces scanners étaient réservés initialement au patient polytraumatisé qui correspond à « un blessé grave, victime de plusieurs lésions, dont une, au moins, met en jeu le pronostic vital à brève échéance ». Mais, rapidement, l'utilisation des scanners s'est généralisée, plusieurs études montrant en effet qu'un scanner réalisé sur les étages cérébral et cervico-thoraco-abdomino-pelvien (*body scan*), a prouvé son efficacité diagnostique chez les patients cliniquement stables, sans point d'appel clinique ou radiographique pour une lésion focalisée, permettant de modifier la prise en charge thérapeutique dans près de 20 % des cas. Ainsi, les médecins des SAMU ont établi en 2002 des critères (critères de Vittel, **tableau 1**) permettant d'évaluer la gravité individuelle des patients. La présence d'un seul critère, à l'exception des variables liées au terrain, définit un traumatisme

Tableau 1 Critères de Vittel (2002) permettant d'évaluer la gravité d'un patient traumatisé.

Cinq étapes d'évaluation	Critères de gravité
Variables physiologiques	Score de Glasgow < 13 Pression artérielle systolique < 90 mmHg Saturation en O_2 < 90 % ou imprenable
Éléments de cinétique	Éjection du véhicule Autre passager décédé dans le même véhicule Chute > 6 m Victime projetée ou écrasée Appréciation globale (déformation du véhicule, vitesse estimée, pas de casque…)
Lésions anatomiques	Traumatisme pénétrant Volet thoracique Fracas du bassin Brûlure sévère, inhalation de fumées associée Suspicion d'atteinte médullaire Amputation du poignet, de la cheville ou au-dessus Ischémie aiguë de membre
Réanimation préhospitalière	Ventilation assistée Remplissage > 1 000 ml de colloïdes Catécholamines Pantalon antichoc gonflé
Terrain (à évaluer)	Âge > 65 ans Insuffisance cardiaque ou coronarienne Insuffisance respiratoire Grossesse (2e et 3e trimestres) Trouble de la crase sanguine

Paratger Le Site www.lemanip.com Tout Est Gratuit

© 2009 Elsevier Masson SAS. Tous droits réservés

Paratger Le Site www.lemanip.com Tout Est Gratuit
www.lemanip.com

potentiellement grave et justifie la réalisation d'un scanner du corps entier en urgence.

La rapidité et la précision diagnostique ainsi obtenues améliorent le choix et la rapidité de la thérapeutique qui, à son tour, améliore la morbi-mortalité. L'ensemble de cette stratégie diminue donc le coût socioéconomique généré, grande satisfaction nationale à l'heure actuelle.

De fait, le recours au scanner dans un bilan traumatique est devenu un fait quotidien, les plateaux techniques d'imagerie devant être disponibles 24 heures sur 24 pour optimiser le parcours de soin. Cela impose un besoin accru en radiologues qualifiés… or toute qualification ne se conçoit qu'à la suite d'une formation spécifique et s'entretient par des formations continues.

Cet ouvrage tente de répondre à cette nécessité de formation. Il s'agit de guider le radiologue à optimiser ses protocoles d'acquisition, à formater sa lecture diagnostique pour ne rien « louper » et à orienter son compte rendu qui doit être clair, concis et précis pour guider nos confrères cliniciens dans le choix de la stratégie thérapeutique.

Chaque traumatisme est donc abordé par organe avec une approche lésionnelle formatée :

- image typique en TDM ;
- pièges et difficultés diagnostiques ;
- impact thérapeutique.

Ainsi, le radiologue pourra trouver rapidement la réponse à sa question sans retarder la communication du bilan lésionnel. Des rappels anatomiques (présentés sous la forme de schémas) et physiopathologiques ont également été inclus pour faciliter la compréhension des mécanismes lésionnels.

À l'heure actuelle et avec la généralisation des scanners, on ne doit plus faire fi des principes de radioprotection. L'irradiation occasionnée (dose efficace) au cours d'un « scanner corps entier » est d'environ 12 à 16 milli-sieverts soit l'équivalent d'environ 4 à 5 années d'irradiation naturelle. La technique doit donc être optimale, les manipulateurs formés et les éventuelles sources d'artéfacts liés au matériel de réanimation, bien connues pour potentialiser la qualité du premier examen TDM et ainsi éviter les erreurs ou défaillances techniques. C'est pour répondre à ce problème de radioprotection qu'un paragraphe est réservé à la fin de chaque chapitre aux paramètres d'acquisition. Le rapport signal/bruit doit être adapté au cas par cas pour conserver une image de qualité tout en essayant de limiter l'irradiation. Il est évident que ce problème de dose délivrée se pose moins dans les polytraumatismes graves en détresse vitale chez lesquels l'erreur technique n'est pas envisageable, source de retard diagnostique. Les doses délivrées sont donc automatiquement très élevées (car tête impossible à placer dans la têtière, TDM réalisée avec le matelas de réanimation qui absorbe beaucoup de rayonnement, matériel métallique de réanimation extrinsèque…). Nous rappelons que la DLP (= produit dose longueur, exprimé en milligrays-centimètres) doit être consignée sur chaque compte rendu, principe médico-légal.

Bibliographie

Pinto F., Bode P.J., Tonerini M., Orsitto E. The role of the radiologist in the management of politrauma patients. *European Journal of Radiology* 2006 ; 59 (3) : 315–316.

Salim T.A., Sangthong B., Martin M., Brown C., Plurad D., Demetriades D. Whole body imaging in blunt multisystem trauma patients without obvious signs of injury : results of a prospective study. *Arch Surg* 2006 ; 141 (5) : 468–473 ; discussion 73–75.

Taourel P., Merigeaud S., Millet I., Devaux Hoquet M., Lopez F.M., Sebane M. Traumatisme thoraco-abdominal : stratégie en imagerie. *Journal de radiologie* 2008 ; 11 (cahier n° 2) : 1833–1854.

Paratger Le Site www.lemanip.com Tout Est Gratuit

Paratger Le Site www.lemanip.com Tout Est Gratuit

www.lemanip.com

Chapitre 1

Généralités

Les lésions intracérébrales sont la première cause de décès en rapport avec un traumatisme. Elles résultent de deux principaux types de mécanismes.

Coup/contrecoup

Le cerveau est une masse viscogélatineuse contenue dans une boîte crânienne osseuse inexpansible. Lors d'un choc direct, le cerveau vient s'écraser sur le site d'impact et a tendance à se détacher du site diamétralement opposé. Lors du retour à l'équilibre, il revient s'écraser sur la boîte crânienne à l'opposé du site d'impact en s'éloignant du point de choc. Ainsi les lésions sont doubles, situées en diagonale par rapport au point d'impact (**fig. 1-1**).

Ce type de mécanisme engendre :

- au niveau du « coup » : des fractures de la voûte crânienne, un hématome extra-dural (HED), une hémorragie sous-arachnoïdienne (HSA) et des contusions parenchymateuses ;
- au niveau du « contrecoup » : une HSA, un hématome sous-dural (HSD) et des contusions plutôt pétéchiales.

Cisaillement/étirement

Lors de décélération ou d'accélération avec composante rotatoire, il existe un glissement des structures de compositions différentes les unes par rapport aux autres. La boite crânienne change de forme sans changer de volume. Il s'ensuit des lésions diffuses et bilatérales par torsion et déchirement des fibres nerveuses et des vaisseaux dans les régions vulnérables (jonction SB-SG, jonction os-méninges…) (**fig. 1-2**).

Ce type de mécanisme engendre des HSD, des lésions axonales diffuses (LAD), des hématomes profonds, une hémorragie intraventriculaire (HIV) et une HSA.

Paratger Le Site www.lemanip.com Tout Est Gratuit

© 2009 Elsevier Masson SAS. Tous droits réservés

Paratger Le Site www.lemanip.com Tout Est Gratuit
www.lemanip.com

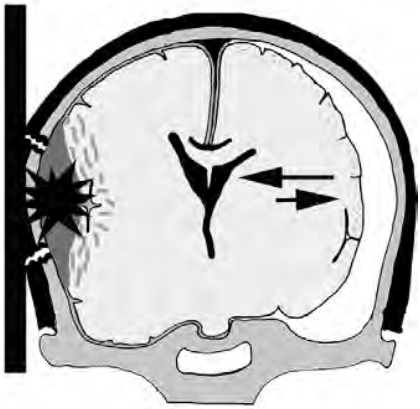

Fig. 1-1. Schéma en coupe coronale du cerveau illustrant les lésions rencontrées dans un mécanisme d'impact direct avec, au niveau du «coup» à droite, un hématome extra-dural, une fracture de la voûte et des plages de contusions parenchymateuses et, au niveau du «contrecoup» à gauche, un hématome sous-dural.

Fig. 1-2. Schéma en coupe coronale du cerveau illustrant les principales lésions rencontrées lors d'un mécanisme en décélération.
À droite, une hémorragie sous-arachnoïdienne, des lésions axonales diffuses (corps calleux et jonction SB-SG) et une hémorragie intraventriculaire (par cisaillement des plexus choroïdes) et, à gauche, un hématome sous-dural et un hématome profond des noyaux gris centraux.

Paratger Le Site www.lemanip.com Tout Est Gratuit

Paratger Le Site www.lemanip.com Tout Est Gratuit

www.lemanip.com

Chapitre 2

Lésions extra-axiales

Hématome extra-dural

C'est une *urgence neurochirurgicale* qui représente 2 à 3 % des lésions des traumatisés crâniens en imagerie.

Il s'agit d'une collection hématique localisée dans l'espace épidural entre la table interne de la voûte crânienne et le feuillet externe de la dure-mère (**fig. 2-1**).

L'HED a une *origine artérielle* dans 90 % des cas par plaie de l'artère méningée moyenne ou de ses branches (localisation temporo-pariétale ++). Il peut avoir une origine veineuse dans 10 % des cas par plaie des principaux sinus veineux (sinus transverse, sagittal supérieur ou confluence). Il résulte d'un *mécanisme direct* avec fracture associée de la voûte dans 80 à 90 % des cas.

Image typique

Il s'agit d'une collection péricérébrale spontanément hyperdense, en lentille biconvexe, homogène, temporale ou temporo-pariétale en regard du site d'impact, avec fracture de la voûte et hématome sous-cutané au contact (**fig. 2-2**).

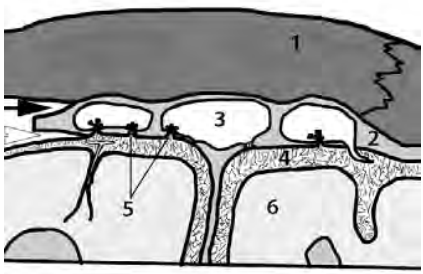

Fig. 2-1. Rappel anatomique des méninges.
L'HED se forme entre la dure-mère et la voûte crânienne (flèche noire). L'HSD se forme entre la dure-mère et l'arachnoïde (flèche blanche). 1 : voûte crânienne ; 2 : dure-mère ; 3 : sinus veineux ; 4 : arachnoïde ; 5 : granulations de Pacchioni ; 6 : cortex cérébral.

Un HED ne franchit pas les sutures, sauf s'il existe une fracture ou un diastasis de cette dernière (**fig. 2-3**). En effet, la dure-mère possède des attaches très puissantes au niveau des sutures, qui entravent la libre expansion de l'hématome dans l'espace épidural. Le saignement est donc contenu dans un espace limité de part et d'autre par les sutures et leurs attaches dure-mériennes, en dehors par la voûte crânienne inextensible, et en dedans par le parenchyme cérébral qui seul se laisse déformer et qui explique donc la convexité interne de l'HED par l'effet de masse engendré sur le cortex.

Un HED peut franchir les sinus veineux (**fig. 2-4**). En effet, les différents sinus veineux siègent au sein de la dure-mère (entre ses deux feuillets), l'HED étant en topographie extra-durale, il refoule les sinus veineux en dedans et peut ainsi franchir la tente du cervelet ou la faux du cerveau.

La présence d'air dans l'HED suggère une fracture des sinus ou de la mastoïde (**fig. 2-5**).

Les HED d'origine veineuse (environ 10 % des cas) siègent préférentiellement :

- au niveau du vertex (**fig. 2-6**) par plaie du sinus longitudinal supérieur et sont souvent associés à une fracture ou un diastasis de la suture sagittale ;
- au niveau de la fosse postérieure par plaie du sinus transverse (**fig. 2-7**) ; c'est une localisation de mauvais pronostic en raison de la petite taille de la fosse postérieure et de l'effet de masse généré, rapidement compressif sur le tronc cérébral.

Un HED est associé dans 30 à 50 % des cas avec des lésions de « contrecoup » (contusions, hématome

Paratger Le Site www.lemanip.com Tout Est Gratuit

© 2009 Elsevier Masson SAS. Tous droits réservés

Paratger Le Site www.lemanip.com Tout Est Gratuit
www.lemanip.com

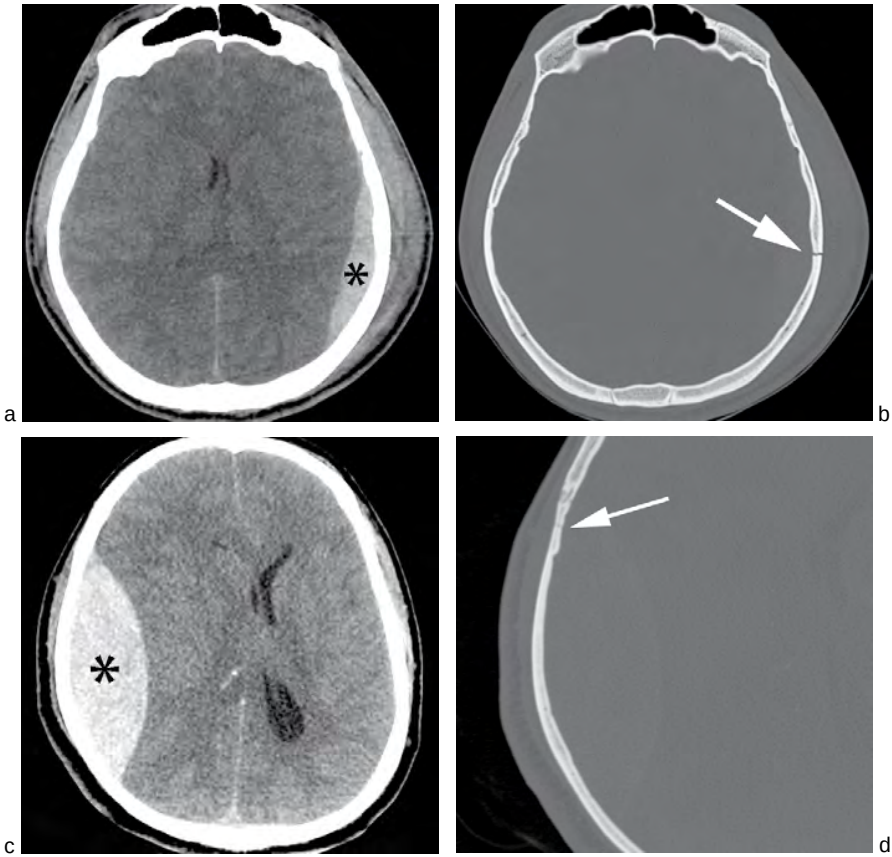

Fig. 2-2. TDM en coupes axiales sans injection en fenêtrage parties molles (a et c) et osseux (b et d).
HED typique (*) avec fracture en regard (flèche blanche). Notez l'hématome des parties molles associé en (a).

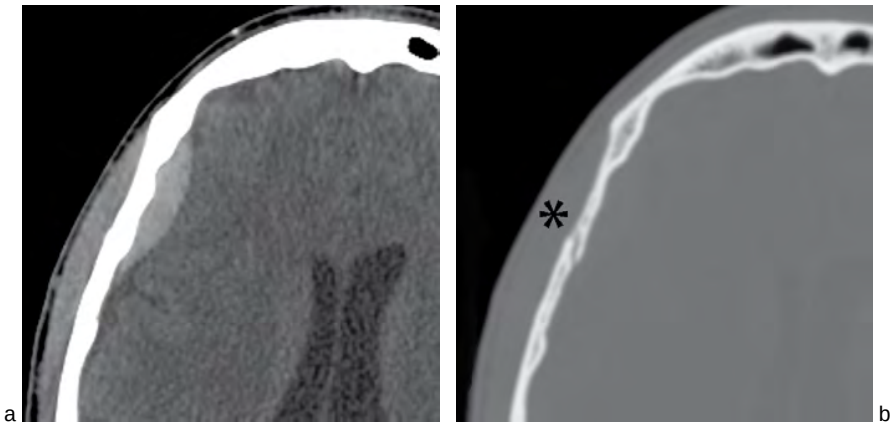

Fig. 2-3. TDM en coupes axiales en fenêtrage parties molles (a) et osseux (b).
Hématome extra-axial droit en lentille biconvexe franchissant la suture fronto-pariétale mais avec diastasis (*) de cette dernière. Il s'agit donc d'un hématome extra-dural.

Paratger Le Site www.lemanip.com Tout Est Gratuit

Paratger Le Site www.lemanip.com Tout Est Gratuit
www.lemanip.com

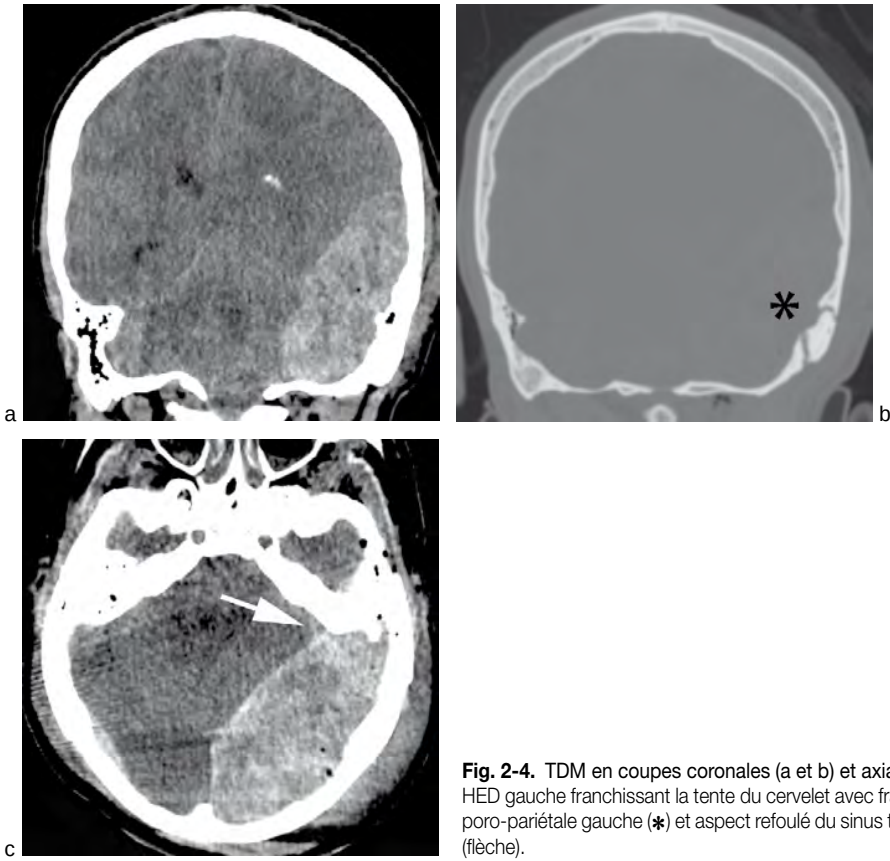

Fig. 2-4. TDM en coupes coronales (a et b) et axiales (c).
HED gauche franchissant la tente du cervelet avec fracture-diastasis temporo-pariétale gauche (*) et aspect refoulé du sinus transverse en dedans (flèche).

sous-dural…) qu'il faut attentivement rechercher car elles peuvent être décompensées lors de l'évacuation chirurgicale de l'HED par levée du tamponnement hémostatique exercé par ce dernier. Dans la grande majorité des cas, les HED s'accompagnent d'un effet de masse avec engagement secondaire.

Chez l'enfant, les HED sont rares car la dure-mère est plus adhérente à la voûte osseuse et l'artère méningée moyenne n'est pas encore englobée dans l'os, exception faite des HED de la fosse postérieure accompagnant une fracture de l'os occipital.

Pièges et difficultés diagnostiques

Par sa taille et/ou sa localisation

Les HED de petite taille peuvent être méconnus si la lecture se fait avec un mauvais réglage du fenêtrage de lecture, l'hyperdensité de l'hématome étant masquée et confondue avec l'hyperdensité de la voûte crânienne au contact.

Les HED du vertex sont souvent confondus avec un volume partiel sur la voûte.

L'acquisition doit *donc* se faire en coupes fines millimétriques et la lecture des coupes natives avec un fenêtrage adéquat (*width* 150 UH, *level* 70 UH) *et* en reconstructions sagittales et coronales.

Diagnostic différentiel

- Hématome sous-dural (HSD) : certains HED peuvent mimer un HSD surtout lorsqu'ils se développent dans un axe antéro-postérieur, lorsqu'ils sont en voie de constitution et qu'ils ne prennent pas leur forme biconvexe ou lorsqu'ils sont de trop petite taille (**fig. 2-8**) et qu'ils perdent leurs caractéristiques morphologiques.
- Pathologie néoplasique : méningiome, métastase… mais le contexte est bien différent…

Paratger Le Site www.lemanip.com Tout Est Gratuit

Paratger Le Site www.lemanip.com Tout Est Gratuit
www.lemanip.com

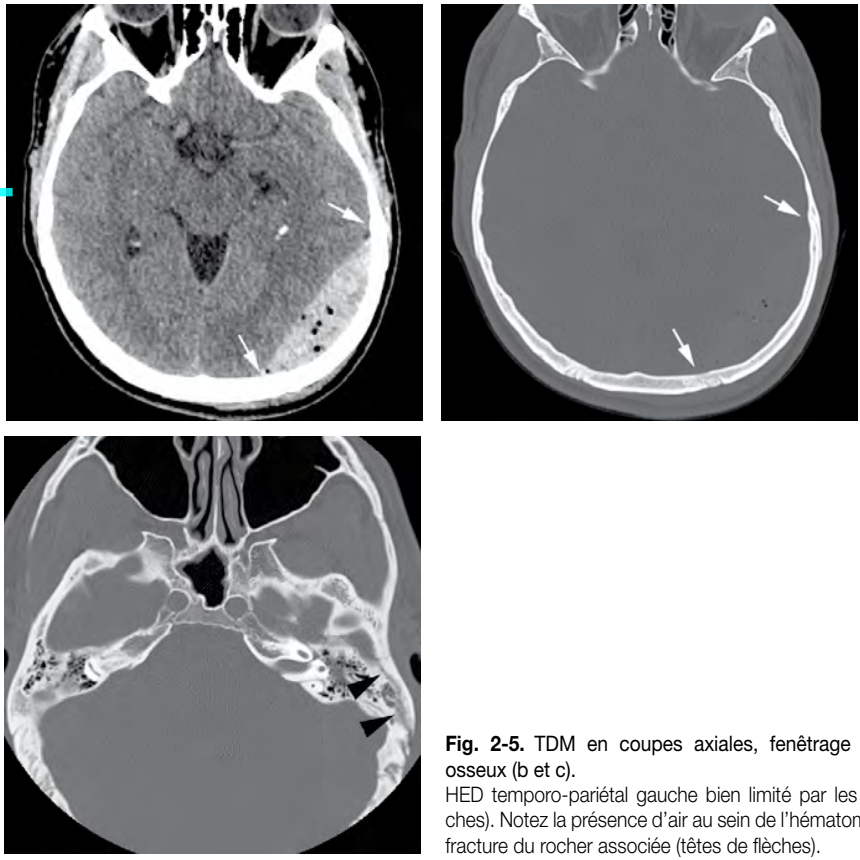

Fig. 2-5. TDM en coupes axiales, fenêtrage parties molles (a) et osseux (b et c).
HED temporo-pariétal gauche bien limité par les sutures (flèches blanches). Notez la présence d'air au sein de l'hématome en rapport avec une fracture du rocher associée (têtes de flèches).

Impact thérapeutique

Un HED reste une urgence neurochirurgicale dans la majorité des cas, avec évacuation de l'hématome par volet osseux, hémostase de l'origine du saignement et suture de la dure-mère au périoste. Le pronostic dépend de la rapidité du diagnostic et du traitement (environ 5 % de mortalité au total).

Néanmoins, un traitement conservateur est possible dans certaines conditions (**tableau 2-1**), imposant une surveillance stricte en milieu neurochirurgical du fait du risque d'aggravation ultérieure avec possible resaignement, maximal dans les huit premières heures. Une TDM de contrôle est systématique dans les trente-six premières heures après le traumatisme ou immédiatement en cas d'aggravation clinique.

Tableau 2-1 Conditions requises pour envisager un traitement conservateur d'un HED.

Épaisseur < 1,5 cm
Situé dans les convexités
Pas d'effet de masse (ou déplacement des structures médianes < 5 mm)
Asymptomatique

Au total

- Hématome en lentille biconvexe
- Limité par les sutures
- Origine artérielle
- Associé à une fracture dans plus de 80 % des cas
- Urgence neurochirurgicale

« Petit signe à ne pas manquer »
Chercher une fracture de la mastoïde ou des sinus en cas de présence d'air au sein de l'HED.

Paratger Le Site www.lemanip.com Tout Est Gratuit

Paratger Le Site www.lemanip.com Tout Est Gratuit
www.lemanip.com

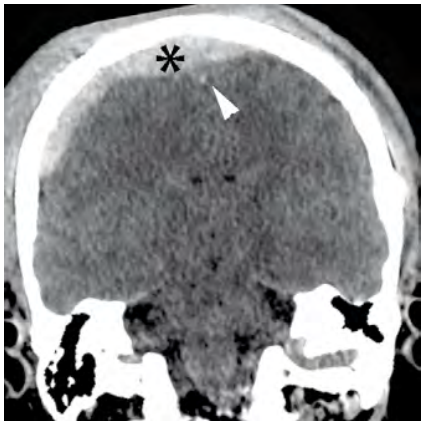
a

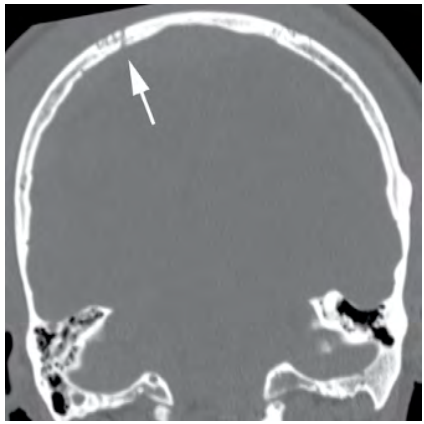
b

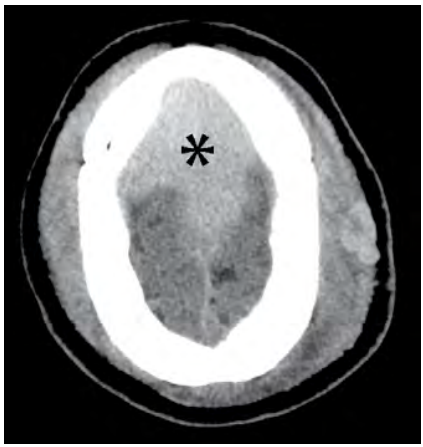
c

Fig. 2-6. TDM en coupes coronales (a et b) et axiale (c).
HED du vertex (*), franchissant le sinus longitudinal supérieur (tête de flèche) ainsi que la suture fronto-pariétale droite qui est fracturée (flèche). Notez encore l'important hématome sous-cutané au contact.

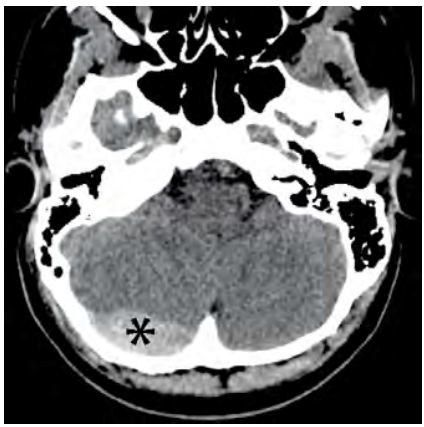
a

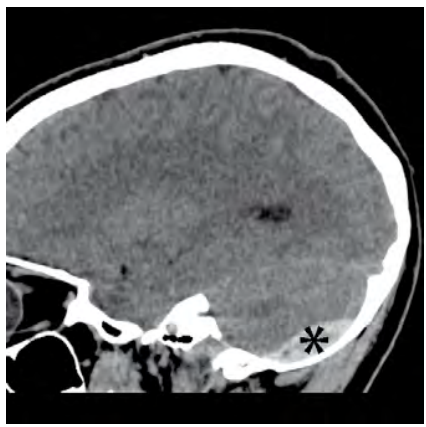
b

Fig. 2-7. TDM en coupes axiale (a) et sagittale (b).
HED de la fosse cérébelleuse droite (*).

Paratger Le Site www.lemanip.com Tout Est Gratuit

Paratger Le Site www.lemanip.com Tout Est Gratuit
www.lemanip.com

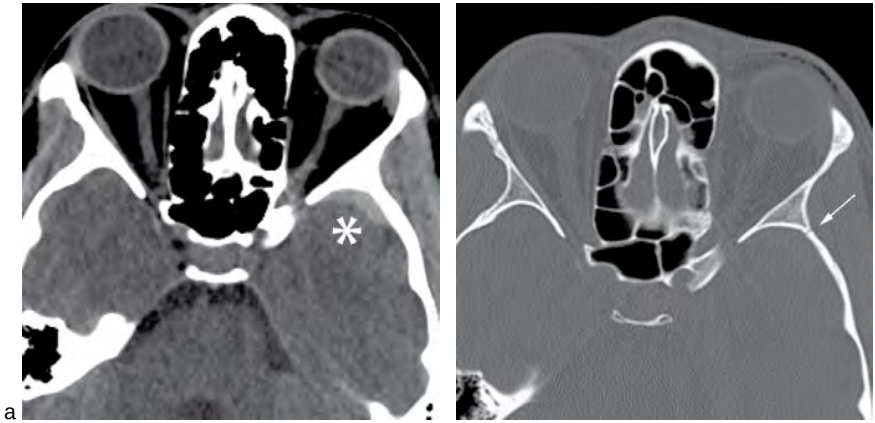

Fig. 2-8. TDM en coupes axiales (a et b).
Collection extra-axiale temporo-polaire gauche (*), de trop petite taille pour être caractérisée. La présence d'une fracture (flèche) en regard est plutôt en faveur d'un HED que d'un HSD.

Hématome sous-dural

C'est une collection hématique localisée entre la table interne de la dure-mère et l'arachnoïde (voir **fig. 2-1**).

L'HSD a une *origine veineuse* par étirement, lacération et rupture des veines corticales qui traversent les espaces méningés pour rejoindre les sinus veineux duraux adjacents.

Il résulte d'un mécanisme soit par *impact direct* soit, plus fréquemment, par mécanisme *d'accélération/décélération*. Il est favorisé par l'élargissement des espaces péricérébraux (physiologique chez les nouveau-nés, par atrophie chez les patients éthyliques chroniques et les personnes âgées) qui met en tension les «veines-pont» et favorise leur rupture. Les HSD surviennent alors volontiers après une chute ou un choc plutôt qu'après un AVP à haute vélocité.

Image typique

Il s'agit d'une collection péricérébrale spontanément hyperdense, en croissant, homogène avec extension antéro-postérieure au niveau d'une convexité hémisphérique (**fig. 2-9**).

Il peut franchir les sutures mais pas les sinus veineux (**fig. 2-10**). En effet, contrairement à l'HED, l'HSD ne déplace pas les différents sinus veineux duraux (sinus transverse, longitudinal supérieur…) car il se développe sous la dure-mère et reste donc limité en dehors par cette dernière. C'est ainsi que l'HSD ne franchit ni la faux du cerveau ni la tente du cervelet qui sont des prolongements dure-mériens en profondeur.

Sa densité dépend de son âge (**tableau 2-2** et **fig. 2-11** et **2-12**).

Fig. 2-9. HSD typique de la convexité droite (*).
Notez l'effet de masse sur le ventricule latéral homolatéral avec discrète déviation des structures de la ligne médiane vers la gauche.

Paratger Le Site www.lemanip.com Tout Est Gratuit

Paratger Le Site www.lemanip.com Tout Est Gratuit
www.lemanip.com

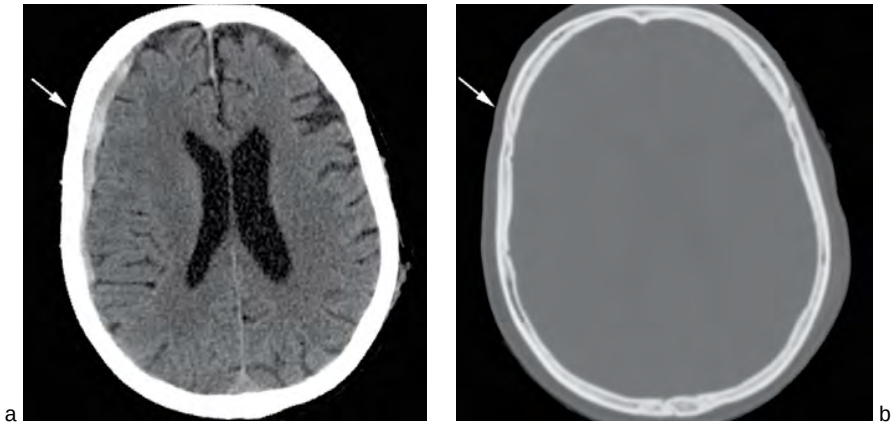

Fig. 2-10. TDM en fenêtrage parties molles (a) et osseux (b).
Hématome extra-axial fronto-pariétal droit, franchissant la suture fronto-pariétale (flèche blanche). Il s'agit donc d'un HSD. Notez l'hyperdensité de la partie antérieure de la scissure interhémisphérique en rapport avec une extension de l'HSD.

Tableau 2-2 Densité de l'HSD en fonction de son âge.

Hyperaigu	Aigu	Subaigu	Chronique
< 6 heures	6 heures-3 jours	3 jours-3 semaines	> 3 semaines
Hypodense	Hyperdense (ou isodense si coagulopathie ou anémie)	Progressivement isodense	Hypodense

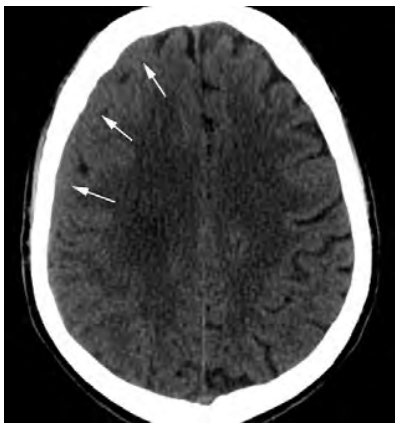

Fig. 2-11. HSD frontal droit subaigu, isodense au cortex (flèches).

Fig. 2-12. HSD fronto-pariétal gauche chronique, hypodense (têtes de flèche).

Paratger Le Site www.lemanip.com Tout Est Gratuit

Paratger Le Site www.lemanip.com Tout Est Gratuit

www.lemanip.com

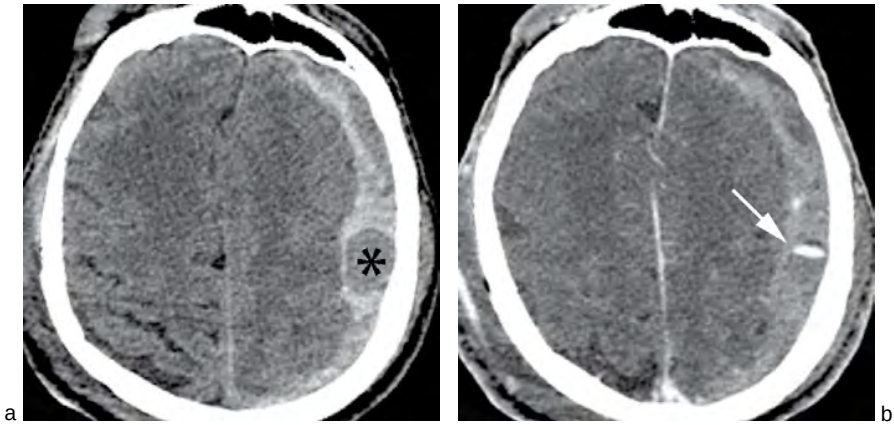

Fig. 2-13. TDM non injectée (a) et après injection (b).
HSD hétérogène de la convexité gauche avec hypodensité arrondie intralésionnelle (*), se remplissant de produit de contraste (flèche blanche) après injection, en rapport avec un saignement actif. Indication de drainage chirurgical en urgence.

L'aspect hypodense au stade initial pourrait, d'après certains auteurs, être lié, à une lésion traumatique de l'arachnoïde avec passage de LCR dans l'espace sous-dural, diluant l'hémorragie sous-durale et diminuant ainsi sa densité. Il peut exister au stade hyperaigu, comme dans l'HED, un saignement actif visible sous la forme d'un *swirl sign* (signe du *tourbillon*) (**fig. 2-13**).

Il existe des associations lésionnelles dans plus de 70 % des cas avec une hémorragie sous-arachnoïdienne, des lésions axonales diffuses et/ou des contusions parenchymateuses qui conditionnent le pronostic. Ces lésions associées sont disposées à proximité de l'HSD (déplacement de la ligne médiane > épaisseur HSD = lésions associées homolatérales) et/ou diamétralement opposées = lésions de « contrecoup » (déplacement de la ligne médiane < épaisseur de l'HSD = lésions controlatérales).

Cas particulier de l'enfant : « syndrome du bébé secoué »

Chez l'enfant, l'HSD survient dans environ 10 % des traumatismes crâniens accidentels (beaucoup plus fréquent que l'HED), mais il faut être attentif car un HSD est présent dans près de la moitié des cas de traumatismes crâniens non accidentels (localisation surtout interhémisphérique). Il faut donc savoir l'évoquer en cas de traumatisme atypique.

Le syndrome du bébé secoué *(shaken baby syndrome)* est une forme particulière de traumatisme non accidentel, survenant lorsqu'un bébé, classiquement de moins de 2 ans, est violemment secoué. Les lésions engendrées résultent d'un mouvement de va-et-vient de la tête (qui est proportionnellement plus volumineuse et lourde chez l'enfant par rapport au reste du corps) sur un cou fragile, hypotonique et laxe, avec mouvements de va-et-vient du cerveau dans la boîte osseuse crânienne, entraînant des traumatismes en étirement et choc direct. Il en résulte une association lésionnelle caractéristique formée par des HSD, une HSA, des contusions parenchymateuses et des lésions de cisaillement (hématomes profonds, œdème cérébral), mais aussi des hémorragies rétiniennes, des traumatismes médullaires cervicaux ou de la jonction bulbomédullaire et des fractures de côtes. Les symptômes cliniques peuvent être frustres au début (léthargie, irritabilité, anorexie, trouble respiratoire…) et le radiologue doit être alerté par la topographie et le type de lésions en présence contrastant avec l'histoire clinique. La réalisation d'une IRM peut venir confirmer les atteintes médullaires,

Paratger Le Site www.lemanip.com Tout Est Gratuit

Paratger Le Site www.lemanip.com Tout Est Gratuit

www.lemanip.com

potentialisant le degré de certitude diagnostique, nécessaire avant d'envisager un éventuel signalement judiciaire.

Pièges et difficultés diagnostiques

Par sa taille ou sa localisation

Le fenêtrage de lecture doit être large (*width* 150 UH, *level* 70 UH) pour ne pas méconnaître un HSD de faible épaisseur dont la densité se confond avec l'hyperdensité de la voûte osseuse au contact (**fig. 2-14**).

Les localisations au niveau de la tente du cervelet nécessitent une lecture en reconstructions coronales car elles sont souvent prises à tort pour un volume partiel sur la tente (**fig. 2-15**).

Les localisations interhémisphériques (parafalciques) prennent un aspect d'épaississement asymétrique hyperdense de la faux en coupes axiales. On différencie classiquement l'HSD de localisation postérieure et au-dessus du corps calleux (**fig. 2-16**), de l'HSA qui se localise plus volontiers à la partie antérieure de la faux, bien que ce signe soit en pratique peu spécifique.

Fig. 2-14. HSD de la convexité droite avec un fenêtrage de W60 UH et L35 UH (a) et W120 UH et L70 UH (b).

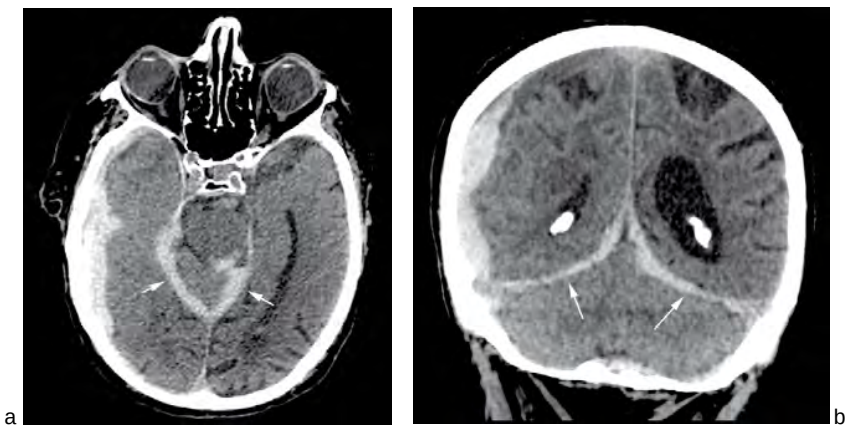

Fig. 2-15. TDM en coupes axiale (a) et coronale (b).
HSD bilatéral de la tente du cervelet (flèches), s'étendant à droite au niveau de la convexité hémisphérique.

Paratger Le Site www.lemanip.com Tout Est Gratuit

Paratger Le Site www.lemanip.com Tout Est Gratuit
www.lemanip.com

Fig. 2-16. HSD parafalcique gauche (flèche).

Fig. 2-17. Collections hématiques de la face endocrânienne du rocher droit et gauche (*) ne déplaçant pas le sinus transverse gauche (flèche), en rapport avec des HSD.

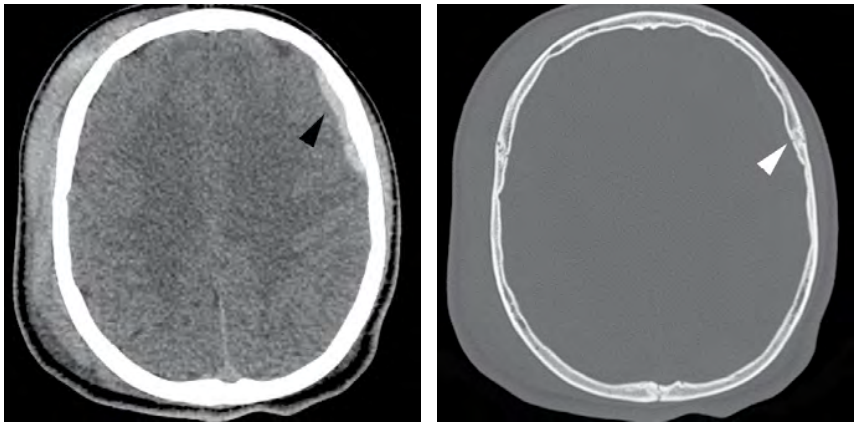

Fig. 2-18. TDM en coupes axiales, fenêtrage parties molles (a) et osseux (b).
Collection hématique extra-axiale frontale gauche bien limitée (flèche noire), franchissant la suture fronto-pariétale (flèche blanche) sans diastasis de cette dernière, en faveur d'un HSD. Notez l'hématome sous-cutané controlatéral, l'HSD étant donc dans ce cas une lésion de contrecoup.

Les localisations sous-tentorielles et notamment en arrière du clivus et de la face endocrânienne du rocher sont des localisations atypiques (**fig. 2-17**).

Diagnostic différentiel

HED (fig. 2-18)

Les principales caractéristiques permettant de différencier les hématomes extra- et sous-duraux sont répertoriées dans le **tableau 2-3**.

Élargissement des espaces sous-arachnoïdiens

Celui-ci peut être différencié d'un HSD chronique par le fait que les veines traversent de part en part la collection extra-axiale hypodense pour relier le cortex aux sinus veineux à la différence des HSD chroniques où les veines sont refoulées à la surface du cortex (**fig. 2-19** et **2-20**).

N.B. Un hygrome est une collection *sous-durale* de LCR, lié à une lésion traumatique de l'arachnoïde.

Paratger Le Site www.lemanip.com Tout Est Gratuit

Paratger Le Site www.lemanip.com Tout Est Gratuit

www.lemanip.com

Tableau 2-3 Principales caractéristiques permettant de différencier HED et HSD.

	HED	HSD
Siège	En regard de l'impact traumatique	Impact direct ou décélération/accélération
Forme	Lentille hyperdense biconvexe	Lame hyperdense en croissant
Extension	Franchit la faux et la tente mais pas les sutures	Ne franchit pas la faux ni la tente, franchit les sutures
Origine	90 % saignement artériel	90 % saignement veineux
Côté	Unilatéral	Uni ou bilatéral
Lésions associées	Fracture de la voûte crânienne dans 90 % des cas	Lésions intra-axiales (contusion) dans 70 % des cas
Horaire	Intervalle libre avant apparition dans plus de 50 % des cas	Présent d'emblée
Mortalité	5–15 %	35–90 %

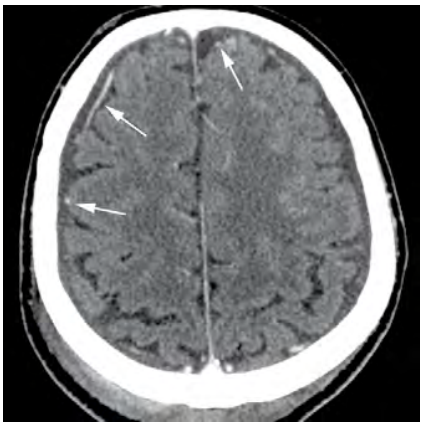
a

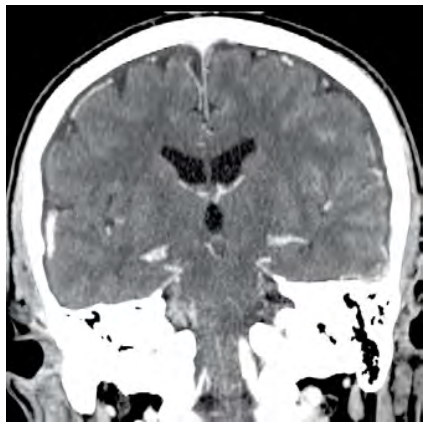
b

Fig. 2-19. TDM injectée en coupes axiale (a) et coronale (b).
Élargissement des espaces péricérébraux de manière bilatérale avec cheminement des veines corticales (flèches blanches) à la surface du cortex. Il s'agit donc d'une collection sous-durale chronique bilatérale.

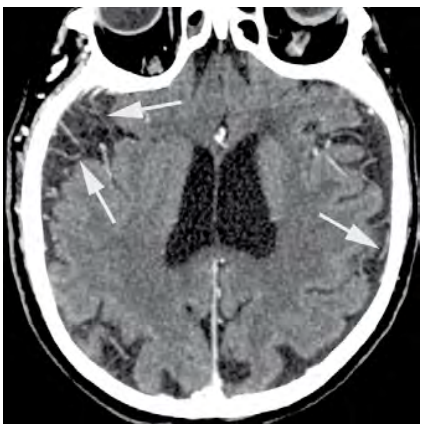
a

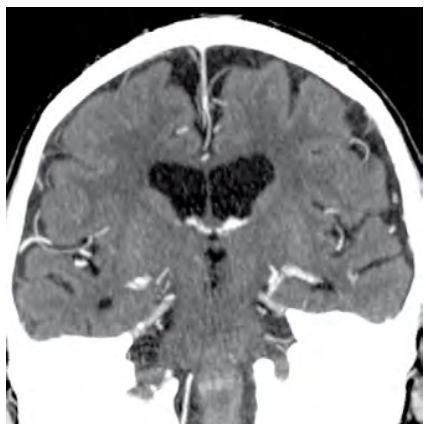
b

Fig. 2-20. TDM injectée en coupes axiale (a) et coronale (b).
Élargissement des espaces péricérébraux traversés de part en part par les veines corticales (flèches) en faveur d'un élargissement des espaces sous-arachnoïdiens par atrophie cérébrale.

Paratger Le Site www.lemanip.com Tout Est Gratuit

Paratger Le Site www.lemanip.com Tout Est Gratuit
www.lemanip.com

Il présente les mêmes caractéristiques en TDM que l'HSD chronique.

Impact thérapeutique

L'HSD est une urgence neurochirurgicale en théorie si son épaisseur est supérieure à 5 mm avec déplacement de la ligne médiane de plus de 5 mm. En pratique, l'indication chirurgicale est posée essentiellement en présence d'un engagement quelle que soit l'épaisseur de l'HSD. Elle consiste en une évacuation de l'hématome par trou de trépan et drainage externe. Le pronostic reste très sombre (35 à 90 % de mortalité) lié aux lésions associées (engagement, œdème, ischémie secondaire). La mortalité est deux fois plus élevée en cas d'association HSD-contusions par rapport à un HSD isolé.

Une surveillance stricte en milieu neurochirurgical reste de rigueur.

Au total

- Hématome en croissant.
- Origine veineuse.
- Chercher lésions associées intra-axiales qui conditionnent le pronostic.
- Chirurgie si présence d'un engagement.

« Petit signe à ne pas manquer »

Savoir rechercher un HSD en cas d'hyperdensité asymétrique ou trop marquée de la faux ou de la tente du cervelet : reconstructions coronales+++.

Hémorragie sous-arachnoïdienne

Elle correspond à la présence de sang dans les espaces sous-arachnoïdiens, entre la pie-mère et l'arachnoïde, liée à la rupture d'artères cortico-pie-mériennes.

C'est une lésion *très fréquente* (présente dans environ 35 à 60 % des traumatismes crâniens et presque 100 % lors des autopsies post-traumatiques), isolée ou plus souvent en association avec des HSD, des contusions et/ou des fractures.

Image typique

L'HSA se traduit par une hyperdensité spontanée (**fig. 2-21**) dans les espaces sous-arachnoïdiens : *sillons corticaux et citernes de la base* (**fig. 2-22** : rappel anatomique des espaces sous-arachnoïdiens).

L'HSA peut être d'abondance variable. Si elle est diffuse, elle intéresse alors l'ensemble des espaces sous-arachnoïdiens. Si elle est de faible abondance, il faut la rechercher préférentiellement dans la

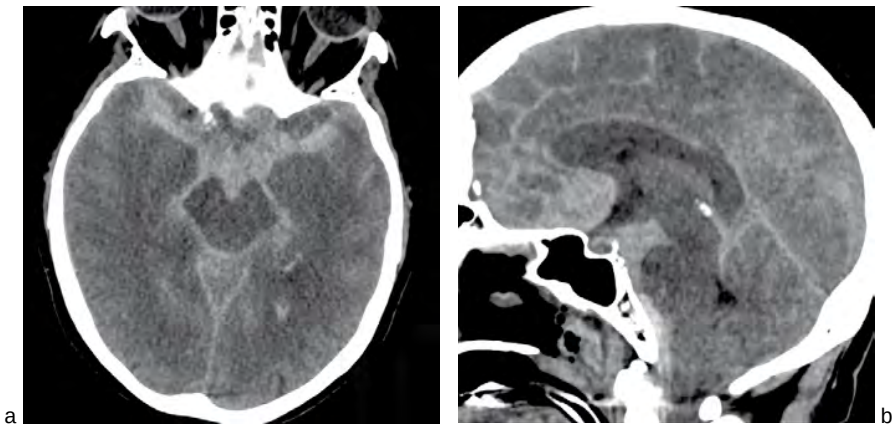

Fig. 2-21. TDM en coupes axiale (a) et sagittale sans injection (b).
Hyperdensité de topographie sous-arachnoïdienne intéressant l'ensemble des citernes de la base et des sillons corticaux illustrant une HSA diffuse (ici sur rupture d'anévrisme).

Paratger Le Site www.lemanip.com Tout Est Gratuit

Paratger Le Site www.lemanip.com Tout Est Gratuit
www.lemanip.com

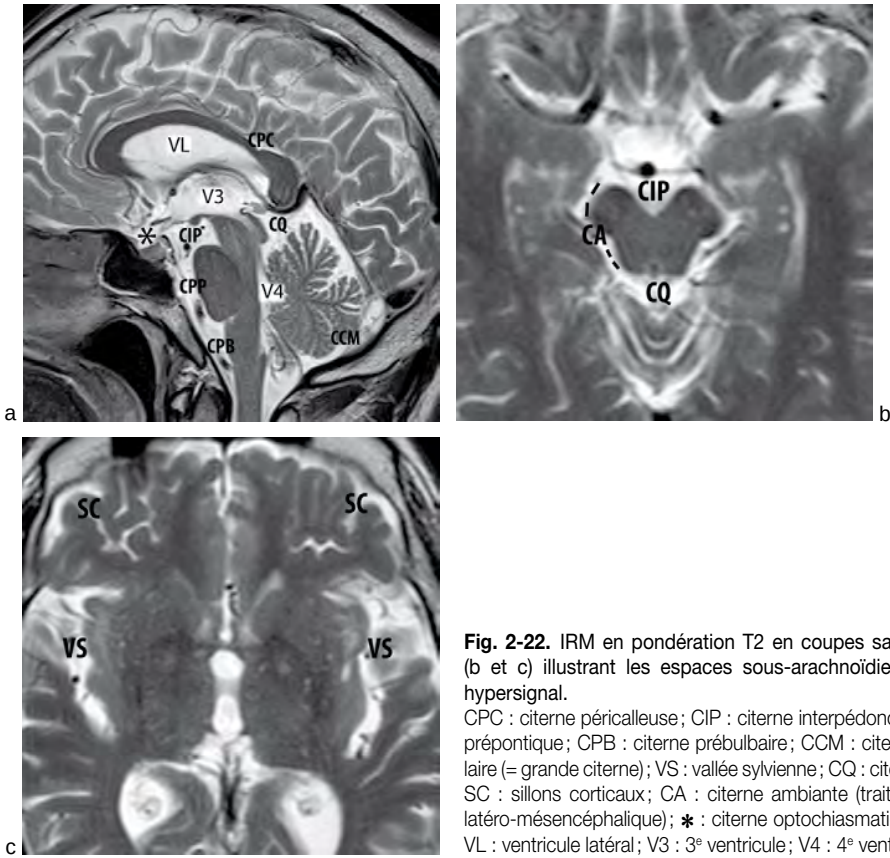

Fig. 2-22. IRM en pondération T2 en coupes sagittale (a) et axiales (b et c) illustrant les espaces sous-arachnoïdiens bien visibles en hypersignal.
CPC : citerne péricalleuse ; CIP : citerne interpédonculaire ; CPP : citerne prépontique ; CPB : citerne prébulbaire ; CCM : citerne cérébello-médullaire (= grande citerne) ; VS : vallée sylvienne ; CQ : citerne quadrigéminale ; SC : sillons corticaux ; CA : citerne ambiante (traits pointillés = citerne latéro-mésencéphalique) ; ∗ : citerne optochiasmatique (= suprasellaire) ; VL : ventricule latéral ; V3 : 3e ventricule ; V4 : 4e ventricule.

citerne interpédonculaire (**fig. 2-23**). Elle peut être isolée (rechercher alors une rupture d'anévrisme ou un anévrisme disséquant post-traumatique) ou en association, elle se localise alors volontiers à proximité d'un HSD ou d'une contusion.

Pièges et difficultés diagnostiques

Faux positifs

En présence d'une *hypertension intracrânienne*, il existe une «pseudo-hyperdensité» du cortex, de la tente du cervelet et de la scissure interhémisphérique mimant une HSA, liée à plusieurs phénomènes :

- un effacement des sillons corticaux par l'œdème avec perte du contraste hypodensité du LCR/densité du cortex créant une fausse surdensité corticale ; cette dernière est d'autant plus marquée qu'il existe une hypodensité diffuse du parenchyme adjacent par souffrance ischémique ;

Fig. 2-23. Hyperdensité triangulaire de la citerne interpédonculaire (flèche) signant une HSA.
Notez l'hématome intra-axial temporal gauche associé.

Paratger Le Site www.lemanip.com Tout Est Gratuit

Paratger Le Site www.lemanip.com Tout Est Gratuit
www.lemanip.com

- un engorgement des veines piales avec stase veineuse et augmentation de la densité corticale.

C'est ainsi que la scissure interhémisphérique et la tente du cervelet peuvent apparaître faussement hyperdenses en présence d'hypodensités œdémateuses du parenchyme adjacent par une différence de contraste accrue (**fig. 2-24**). Il faut alors regarder la citerne interpédonculaire, la présence d'une hyperdensité à ce niveau, signe une HSA «vraie» associée.

Faux négatifs

S'il existe une *anémie ou une forte déplétion sanguine* (hématocrite bas), le diagnostic peut être délicat, le sang étant de densité plus ou moins similaire au LCR avec dilution des éléments figurés. Selon leur *topographie*, les HSA peuvent être méconnues, notamment si elles sont localisées au niveau du vertex ou de la base du crâne (**fig. 2-25** et **2-26**).

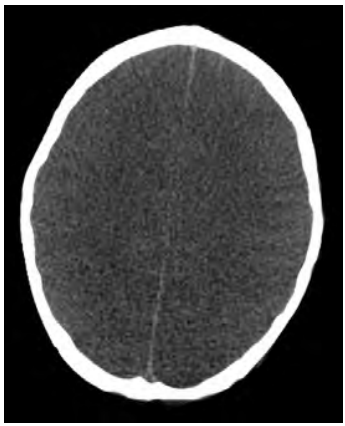

Fig. 2-24. Œdème cérébral diffus.
Notez l'hyperdensité de la faux et des sillons corticaux = «pseudo HSA».

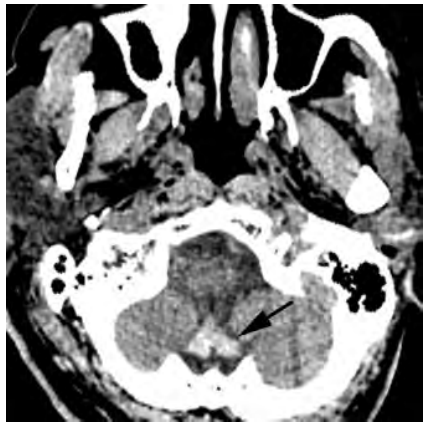

Fig. 2-26. HSA isolée au niveau de la citerne cérébello-médullaire (flèche) dans un contexte de fracture de C2 en hyperextension.

Fig. 2-25. HSA isolée (flèche) dans un sillon.
Importance du fenêtrage de lecture. Notez l'important hématome sous-cutané du scalp à gauche, stigmate de la topographie de l'impact.

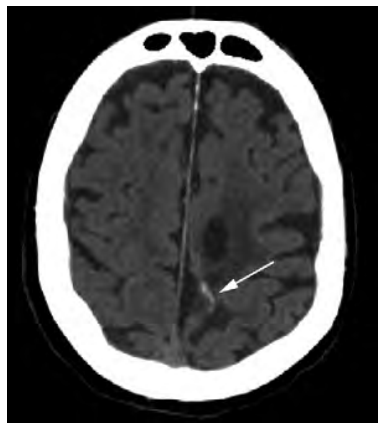

Fig. 2-27. Bilan de démence.
Hyperdensité linéaire isolée extra-axiale (flèche) en rapport avec une calcification vasculaire corticale banale.

Paratger Le Site www.lemanip.com Tout Est Gratuit

Paratger Le Site www.lemanip.com Tout Est Gratuit
www.lemanip.com

Diagnostic différentiel

Calcifications vasculaires corticales (fig 2-27)

HSD

Le diagnostic peut être difficile notamment en cas de localisation au niveau de la tente. Classiquement, les HSD sont plus épais, d'où l'intérêt des reconstructions coronales pour juger de l'épaisseur d'hyperdensités « tentorielles ».

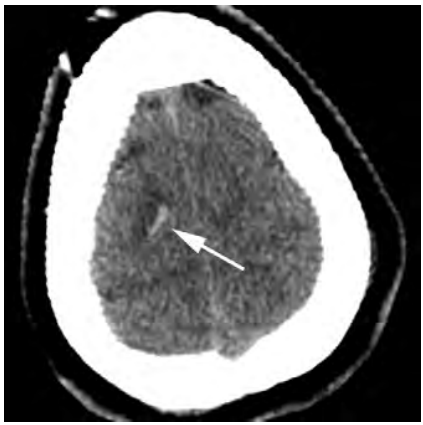

Fig. 2-28. Hyperdensité linéaire frontale droite (flèche) avec hypodensité sous-corticale au contact en rapport avec une contusion sous-piale et non avec une HSA.

Contusion corticale sous-piale

Il existe alors une hypodensité sous-corticale au contact de l'hyperdensité corticale en rapport avec un œdème sous-lésionnel témoignant de la topographie parenchymateuse de l'hyperdensité (**fig. 2-28**).

HSA non traumatique

Il faut y penser si l'histoire clinique est atypique et/ou si l'HSA siège essentiellement dans les citernes de la base, au niveau de la scissure interhémisphérique antérieure ou dans la vallée sylvienne sans contusion associée. Il faut alors réaliser un angioscanner du polygone de Willis à la recherche de malformation anévrismale (**fig. 2-29**).

Impact thérapeutique

La présence d'une HSA aggrave le pronostic. Si le saignement est abondant, il existe un risque d'hydrocéphalie communicante par anomalie de résorption du LCR. Les risques d'ischémie par vasospasme sont quant à eux très faibles mais mal connus, les chiffres rapportés dans la littérature sont très variables : entre 2 et 40 % selon les séries ! et dépendent vraisemblablement de l'importance de l'HSA.

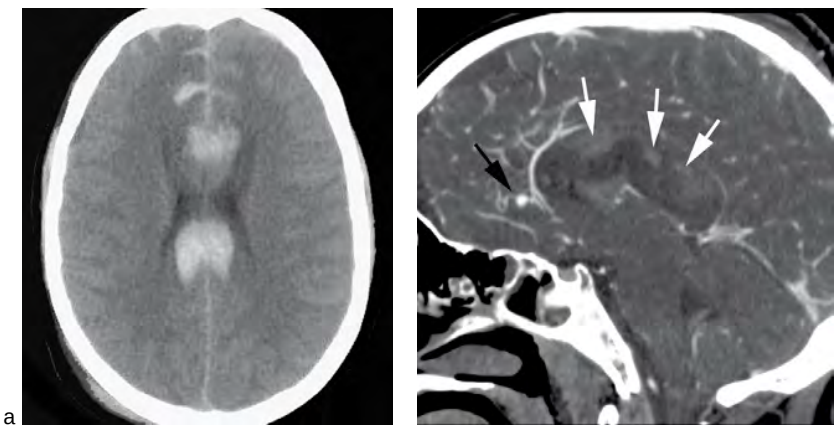

Fig. 2-29. Bilan de traumatisme, TDM non injectée en coupe axiale (a) et angioscanner artériel en coupe sagittale MIP (b). HSA localisée préférentiellement au niveau de la citerne péricalleuse (flèches blanches) et au niveau de la scissure interhémisphérique antérieure, peu typique d'une HSA post-traumatique. Angioscanner retrouvant un anévrisme péricalleux (flèche noire). Notez l'effet de masse du caillot cisternal sur le corps calleux.

Paratger Le Site www.lemanip.com Tout Est Gratuit

Paratger Le Site www.lemanip.com Tout Est Gratuit
www.lemanip.com

Le traitement est médical avec prise en charge en réanimation.

Au total

- Hyperdensité spontanée des espaces sous-arachnoïdiens.
- Attention en cas d'œdème cérébral diffus : faux positif avec pseudo-HSA.
- Association lésionnelle fréquente.
- Si HSA isolée, deux attitudes :
  – faire angioscanner à la recherche d'un anévrisme du polygone de Willis ;
  – ou renouveler la TDM car probables lésions associées de détection tardive.
- Risque de vasospasme et d'hydrocéphalie en fonction de l'importance du saignement.

« Petit signe à ne pas manquer »

Une hyperdensité triangulaire au niveau de la citerne interpédonculaire signe la présence d'une HSA.

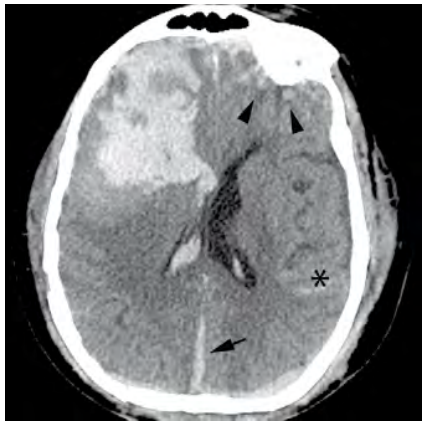

Fig. 2-30. Traumatisme.
Illustration du mécanisme d'inondation hématique ventriculaire par contiguïté d'une contusion hémorragique frontale droite ici. Notez les contusions fronto-orbitaires gauches (têtes de flèche), l'HSA corticale (*) et l'HSD interhémisphérique (flèche) et pariéto-occipital droit associés.

Hémorragie intraventriculaire

Une hémorragie intraventriculaire (HIV) peut résulter de trois mécanismes isolés ou associés :

- par *contamination hématique* (**fig. 2-30**) d'un hématome périventriculaire ; le saignement diffuse et se propage *via* les espaces périvasculaires dans les cavités ventriculaires (15 % des contusions s'accompagneraient ainsi d'HIV) ;
- *secondaire à une HSA* : reflux de sang des espaces sous-arachnoïdiens dans les ventricules par les foramens du 4e ventricule ;
- *par cisaillement* des veines sous-épendymaires.

Fig. 2-31. Caillot au sein du ventricule latéral droit (*).

Image typique

L'HIV se traduit par une *hyperdensité spontanée dans les cavités ventriculaires.* Cette hémorragie peut prendre plusieurs aspects :

- en présence de caillotage, cette hyperdensité est bien limitée, souvent asymétrique, « moulant » les cavités ventriculaires (**fig. 2-31**) ;
- en l'absence de caillotage, il existe rapidement une sédimentation des éléments figurés avec niveau liquide-liquide dans les régions déclives des ventricules (**fig. 2-32**) : cornes occipitales++ (chez un patient en décubitus).

Lors des traumatismes en cisaillement, l'HIV est souvent associée à des lésions axonales diffuses (mécanisme causal similaire).

Paratger Le Site www.lemanip.com Tout Est Gratuit

www.lemanip.co

Gratuittement

www.lemanip.com

Radiologie et imagerie medicale

Livres,memoires,rapport de stage,courses,radiologie conventionnelle,Scanner,TDM,IRM,Scintigraphie, Medecine nucleaire,Radiotherapie,Radiologie Interventionnelle,Oncologie,Clichees,Cas interpretes,exposes,medecine

https://www.lemanip.com/

www.lemanip.com

Paratger Le Site www.lemanip.com Tout Est Gratuit
www.lemanip.com

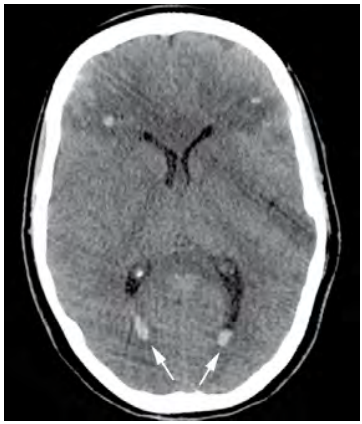

Fig. 2-32. Sédimentation hématique dans les cornes occipitales des ventricules latéraux (flèches). Notez les contusions pétéchiales frontales bilatérales associées.

Pièges et difficultés diagnostiques

Le diagnostic est facile et il n'existe pas vraiment de diagnostic différentiel. L'HIV peut éventuellement être confondue avec les calcifications des plexus choroïdes mais la topographie non déclive et la densité calcique de ces dernières redresseront rapidement le diagnostic.

Impact thérapeutique

Tout comme l'HSA, l'HIV aggrave le pronostic. Il existe un risque d'hydrocéphalie dans moins d'un tiers des cas, soit non communicante par obstruction de l'aqueduc du mésencéphale (aqueduc de Sylvius), d'un foramen de Monro ou de Magendie par un caillot, soit communicante par trouble de la résorption du LCR, soit d'origine mixte par une association de ces deux mécanismes. Ce risque justifie la réalisation d'une TDM de contrôle régulière pour surveiller le volume du système ventriculaire.

En cas d'hydrocéphalie, une prise en charge neurochirurgicale s'impose avec mise en place d'une dérivation ventriculaire.

Au total

- Rechercher une HIV en cas d'hématome périventriculaire et/ou si lésions de cisaillement (lésions axonales diffuses, hématome profond).
- Risque d'hydrocéphalie : TDM de surveillance.

« Petit signe à ne pas manquer »

Rechercher l'HIV au niveau des cornes occipitales des ventricules latéraux+++.

Bibliographie

Al-Nakshabandi N.A. The swirl sign. *Radiology* 2001 ; 218 (2) : 433.

Chateil J.F., Brun M., Mallemouche F. Imagerie des traumatismes crâniens chez l'enfant. *EMC*, Elsevier-Masson, Paris, 2006.

Gardeur J.M. *Tomodensitométrie intracrânienne* : livre IV, *Pathologie traumatique cranio-cérébrale*. Ellipses, Paris, 1982.

Harbury O.L., Provenzale J.M., Barboriak D.P. Vertex epidural hematomas : imaging findings and diagnostic pitfalls. *European Journal of Radiology* 2000 ; 36 (3) : 150–157.

Lonergan G.J., Baker A.M., Morey M.K., Boos S.C. From the archives of the AFIP. Child abuse : radiologic-pathologic correlation. *Radiographics* 2003 ; 23 (4) : 811–845.

Mattioli C., Beretta L., Gerevini S., Veglia F., Citerio G., Cormio M., et al. Traumatic subarachnoid hemorrhage on the computerized tomography scan obtained at admission : a multicenter assessment of the accuracy of diagnosis and the potential impact on patient outcome. *Journal of Neurosurgery* 2003 ; 98 (1) : 37–42.

McCluney K.W., Yeakley J.W., Fenstermacher M.J., Baird S.H., Bonmati C.M. Subdural hygroma versus atrophy on MR brain scans :« the cortical vein sign ». *AJNR* 1992 ; 13 (5) : 1335–1339.

Osborn A.G. *Diagnostic Imaging : Brain*. W.B. Saunders, Philadelphie, 2004.

Provenzale J. CT and MR imaging of acute cranial trauma. *Emergency Radiology* 2007 ; 14 (1) : 1–12.

Sullivan T.P., Jarvik J.G., Cohen W.A. Follow-up of conservatively managed epidural hematomas : implications for timing of repeat CT. *AJNR* 1999 ; 20 (1) : 107–113.

Paratger Le Site www.lemanip.com Tout Est Gratuit

Paratger Le Site www.lemanip.com Tout Est Gratuit

www.lemanip.com

Chapitre 3

Lésions intra-axiales

Les lésions intra-axiales se divisent en quatre sous-groupes (**tableau 3-1**).

Contusion corticale

Une contusion corticale est une lésion traumatique du parenchyme (cortex) superficiel. Elle est *très fréquente*, présente chez près de la moitié des traumatisés crâniens. Elle résulte d'un *mécanisme de coup/contrecoup* lié à une impaction du cerveau contre les reliefs osseux endocrâniens avec écrasement et dilacération du parenchyme richement vascularisé périphérique.

Image typique

Dans plus de 50 % des cas, ce sont des lésions d'emblée hémorragiques, confluentes, volontiers bilatérales, de topographie corticale avec extension à la substance blanche sous-jacente et accompagnées d'une hypodensité (œdème) périlésionnelle (**fig. 3-1**).

Elles peuvent se présenter comme un ou plusieurs foyers d'hyperdensités punctiformes (pétéchiales) corticales (**fig. 3-2**), ou linéaires gyriformes avec hypodensité sous-corticale au contact, volontiers bilatérales et plus ou moins confluentes.

Les contusions peuvent aussi se présenter initialement par une plage hypodense d'œdème sans hémorragie. Les examens de contrôle permettront de démasquer ces lésions soit par majoration de l'intensité de l'hypodensité, soit par apparition d'une hémorragie intralésionnelle non présente sur l'examen initial (20 % des cas). Quoi qu'il en soit, il existe une majoration inéluctable des lésions dans les quarante-huit premières heures avec extension de l'œdème périlésionnel et majoration des lésions hémorragiques engendrant des lésions secondaires (engagement…) (**fig. 3-3**).

Les contusions siègent en général au contact des aspérités osseuses endocrâniennes, notamment au contact des structures osseuses de l'étage antérieur et moyen de la base du crâne (**tableau 3-2**).

Les localisations cérébelleuses (tonsilles, vermis supérieur, région inférieure du cervelet) et pariéto-occipitales sont plus rares.

Il existe fréquemment des associations lésionnelles avec une fracture en regard, un HSD et une HSA.

Tableau 3-1 Récapitulatif des lésions intra-axiales.

Lésion intra-axiale	Fréquence	Topographie	Mécanisme
Contusions corticales	Environ 50 %	Cortex périphérique	Coup/contrecoup
Lésions axonales diffuses	Environ 50 %	Substance blanche (centre semi-ovale, corps calleux, jonction SB-SG fronto-temporale)	Cisaillement
Hématomes des noyaux gris centraux	Près de 5 %	Noyaux lenticulaires, thalamus	Haute vélocité Cisaillement
Lésions primitives du tronc cérébral	Un peu moins de 5 %	Régions postéro-latérales du mésencéphale et du pont	Haute vélocité Cisaillement

Paratger Le Site www.lemanip.com Tout Est Gratuit

© 2009 Elsevier Masson SAS. Tous droits réservés

Paratger Le Site www.lemanip.com Tout Est Gratuit

www.lemanip.com

Fig. 3-1. Contusions bifrontales caricaturales par écrasement antérieur du parenchyme encéphalique contre les parois osseuses.
Notez l'œdème périlésionnel et l'importance du saignement avec sédimentation hématique au sein des régions dilacérées.

Fig. 3-2. Pétéchies corticales et sous-corticales bifrontales en rapport avec des plages de contusions.
Œdème périlésionnel modéré car stade précoce. Évolution vers la confluence des pétéchies avec majoration de l'œdème.

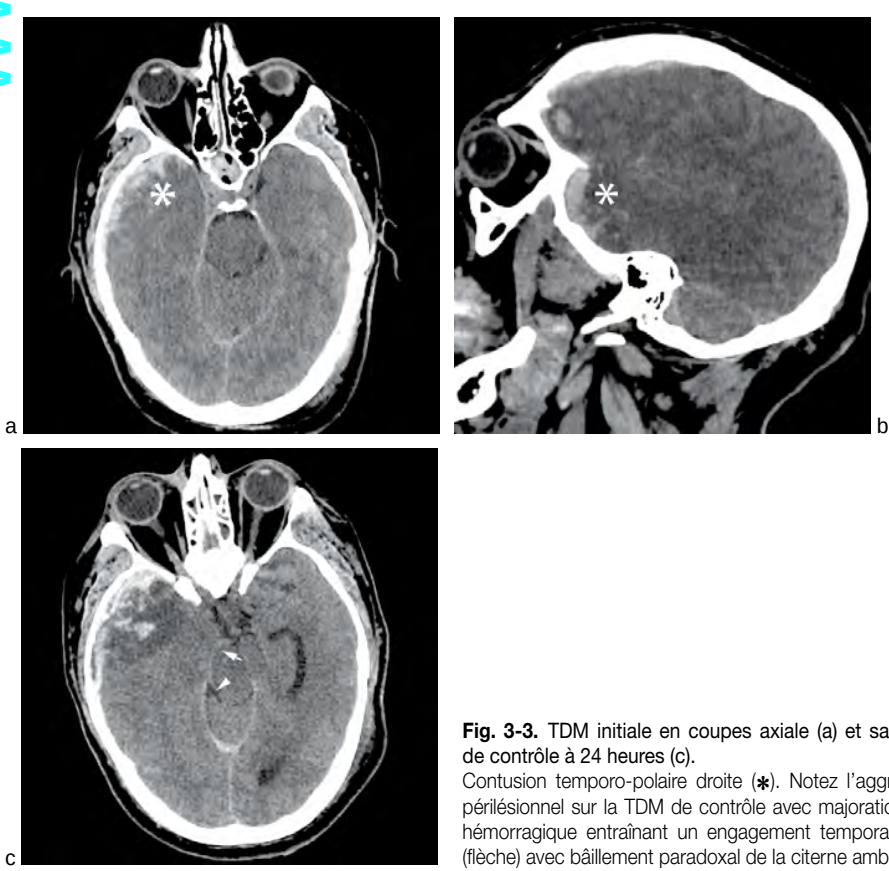

Fig. 3-3. TDM initiale en coupes axiale (a) et sagittale (b) puis TDM de contrôle à 24 heures (c).
Contusion temporo-polaire droite (*). Notez l'aggravation de l'œdème périlésionnel sur la TDM de contrôle avec majoration de la composante hémorragique entraînant un engagement temporal interne homolatéral (flèche) avec bâillement paradoxal de la citerne ambiante (tête de flèche).

Paratger Le Site www.lemanip.com Tout Est Gratuit

Paratger Le Site www.lemanip.com Tout Est Gratuit

Tableau 3-2 Récapitulatif des localisations électives des contusions corticales.

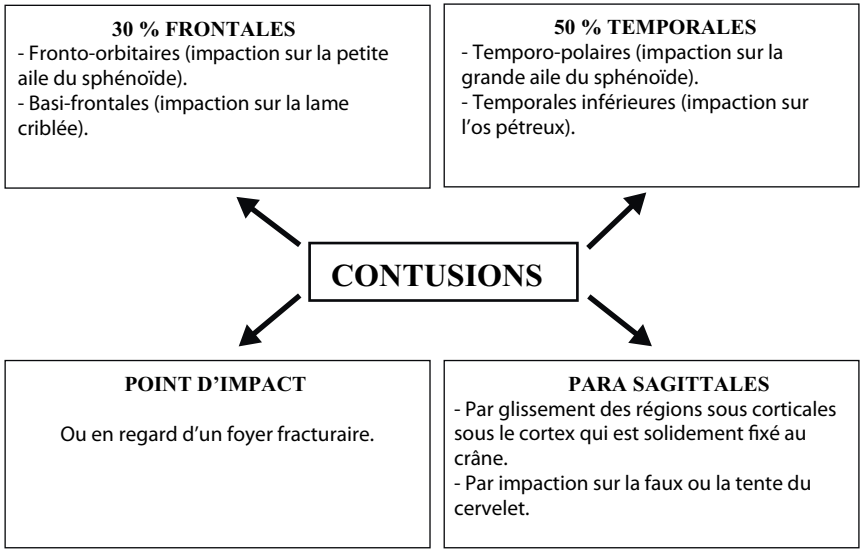

Pièges et difficultés diagnostiques

Faux négatifs

Les lésions uniquement œdémateuses peuvent passer inaperçues sur un examen trop précoce : faible sensibilité de la TDM par rapport à l'IRM par faible contraste œdème-parenchyme (**fig. 3-4**).

Les lésions jouxtant les interfaces osseuses peuvent passer inaperçues par effet de volume partiel ou par un mauvais réglage du fenêtrage de lecture et ce d'autant qu'elles sont de petite taille (**fig. 3-5**). La lecture doit donc se faire en reconstructions coronales et sagittales et l'acquisition en coupes fines.

Diagnostic différentiel

AVC ischémique *versus* contusion œdémateuse (ou AVC hémorragique *versus* contusion hémorragique)

Les plages de contusions n'ont pas de systématisation vasculaire et sont souvent bilatérales. De plus, ces lésions traumatiques surviennent en général chez des patients jeunes chez qui l'hypothèse d'un AVC inaugural est moins probable.

Fig. 3-4. Hypodensités cortico-sous-corticales temporo-polaires bilatérales (flèches) en rapport avec des contusions œdémateuses.

Paratger Le Site www.lemanip.com Tout Est Gratuit
www.lemanip.com

Paratger Le Site www.lemanip.com Tout Est Gratuit

www.lemanip.com

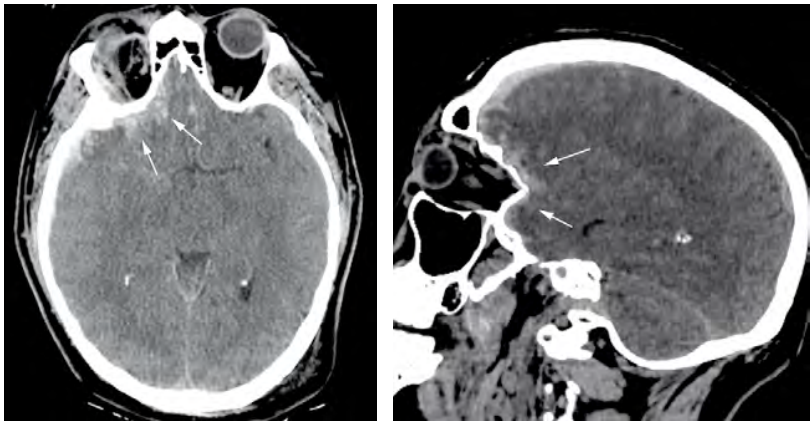

Fig. 3-5. TDM en coupes axiale (a) et sagittale (b).
Contusions fronto-orbitaires droites (flèches) par impact sur la petite aile du sphénoïde.

HSA localisée *versus* contusion pétéchiale

La contusion est en général plus épaisse que l'HSA et elle s'accompagne d'un œdème sous-cortical témoignant de son origine intra-axiale (**fig. 3-6**).

Fig. 3-6. Hyperdensité corticale linéaire et épaisse (flèche blanche) droite avec œdème sous-cortical adjacent en rapport avec une contusion sous-piale et non pas avec une HSA.
Comparez avec l'HSA visualisée au niveau des sillons corticaux pariétaux (têtes de flèches) d'épaisseur moindre et sans œdème parenchymateux. Notez également l'HSD de la convexité droite.

Impact thérapeutique

Ces lésions ont un impact plus sur la morbidité (environ 25 % de séquelles) que sur la mortalité (environ 10 % de décès).

Le but de la prise en charge est d'éviter les complications secondaires avec monitorage de la pression intracrânienne et lutte contre l'HTIC (mesures antiœdémateuses++). Un hématome trop volumineux (supérieur à 15 ml), avec déplacement des structures médianes de plus de 5 mm, unique et symptomatique peut être évacué chirurgicalement.

L'évolution se fait vers une plage d'encéphalomalacie (gliose) avec perte de volume parenchymateux et risque d'épilepsie ultérieure.

Au total

- Atteinte du parenchyme superficiel au contact des reliefs osseux.
- Régions antérieures et inférieures des lobes frontaux et temporaux+++.
- D'emblée hémorragique dans plus de 50 % cas.
- Souvent bilatérales.
- Majoration des lésions dans les 48 premières heures.
- Traitement médical avec monitorage de la PIC, parfois chirurgical.

Paratger Le Site www.lemanip.com Tout Est Gratuit

Paratger Le Site www.lemanip.com Tout Est Gratuit
www.lemanip.com

« Petit signe à ne pas manquer »

Une contusion sous-piale se distingue d'une HSA par l'existence d'un œdème sous-cortical au contact.

Lésions axonales diffuses

« Si elles sont visibles en TDM, elles correspondent à la partie émergée de l'iceberg. »

Cette lésion est la *plus fréquente* des lésions primitives intra-axiales, elle serait présente dans 80 à 100 % des décès liés à un traumatisme crânien, sur les autopsies. Elle est engendrée par un mécanisme de *cisaillement de la substance blanche*. Les axones sont étirés, lacérés voire sectionnés dans les cas les plus graves. Un impact traumatique n'est pas nécessaire pour engendrer ce type de lésion.

Le terme de LAD serait un « abus de langage » selon certains auteurs car ces lésions ne sont pas nécessairement « diffuses » mais localisées dans des régions bien précises d'interfaces tissulaires (**tableau 3-3**).

Image typique

La majorité des lésions (80 %) ne sont pas hémorragiques et ne sont pas détectables en TDM à la phase précoce.

Les lésions hémorragiques se présentent sous la forme *d'hyperdensités spontanées mesurant entre 1 et 15 mm de diamètre siégeant dans les sites de prédilection* (**tableau 3-3**). Elles sont en général ovoïdes avec un axe parallèle à celui des fibres lésées et sont volontiers multiples. L'œdème périlésionnel est inconstant (**fig. 3-7**).

Plus le traumatisme est violent et plus les lésions s'étendent de la périphérie vers la profondeur (**fig. 3-8**).

Les lésions sont hémorragiques selon la richesse vasculaire des territoires lésés (corona radiata faiblement vascularisée donc LAD rarement hémorragiques à la différence des capsules internes et externes).

Les LAD du corps calleux sont souvent associées à une HIV par cisaillement des veines sous-épendymaires.

Tableau 3-3 Localisations des lésions axonales diffuses par ordre de fréquence décroissant.

Jonction substance blanche-substance grise des régions fronto-temporales.
Corps calleux : corps et splénium++.
Corona radiata.
Tronc cérébral : régions dorso-latérales du mésencéphale et supérieures du pont.
Pédoncules cérébelleux.
Capsule interne et externe.

Pièges et difficultés diagnostiques

La TDM est souvent prise en défaut au stade initial, les lésions étant rarement hémorragiques et de petite taille. En revanche, elles peuvent apparaître sur les TDM de contrôles successifs, d'où la nécessité de répéter ces examens pour les démasquer.

Il faut les suspecter lorsqu'il existe une discordance radioclinique avec symptômes neurologiques inexpliqués par un examen TDM « subnormal ».

L'examen de choix reste l'IRM avec réalisation de séquences en écho de gradient T2 (T2*) voire des séquences SWI pour dépister les lésions hémorragiques, et des séquences flair et T2 pour détecter les lésions œdémateuses (**fig. 3-9**). Cependant, l'IRM n'a pas sa place dans l'urgence du fait de l'absence de traitement spécifique de ces lésions.

Impact thérapeutique

Il n'existe pas de traitement spécifique. Ces lésions ont un impact pronostique en fonction de leur nombre, avec une gravité croissante de la superficie vers la profondeur. Il existe des séquelles dans près de 90 % des cas (du simple trouble cognitif à l'état végétatif). Les atteintes du tronc cérébral sont souvent fatales, surtout s'il existe des lésions bilatérales de la partie supérieure du mésencéphale.

Paratger Le Site www.lemanip.com Tout Est Gratuit

Paratger Le Site www.lemanip.com Tout Est Gratuit
www.lemanip.com

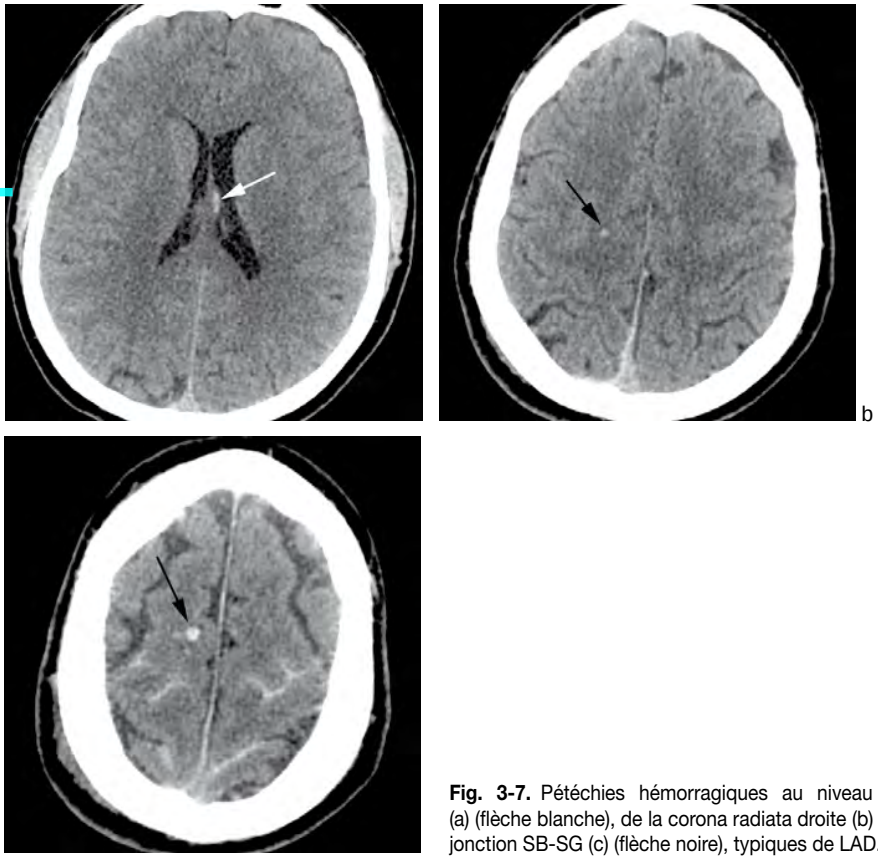

Fig. 3-7. Pétéchies hémorragiques au niveau du corps calleux (a) (flèche blanche), de la corona radiata droite (b) (flèche noire) et à la jonction SB-SG (c) (flèche noire), typiques de LAD.

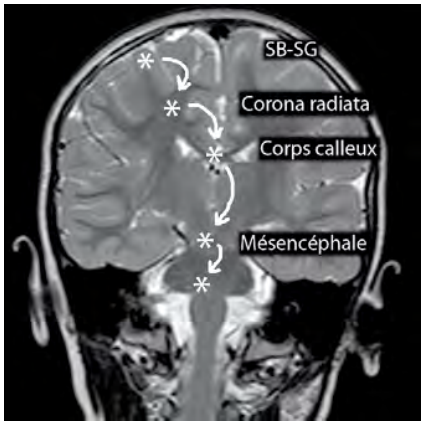

Fig. 3-8. Coupe coronale IRM pondérée T2.
Illustration de l'extension cranio-caudale des lésions axonales diffuses selon la violence du traumatisme.

Au total

- Mécanisme de cisaillement.
- Rarement hémorragiques donc souvent non visibles en TDM.
- Gravité croissante de la superficie vers la profondeur.
- Cartographie par IRM (T2 EG, SWI et flair) sans urgence.
- Impact pronostique.

« Petit signe à ne pas manquer »

Analyse systématique de la substance blanche des centres semi-ovales, du corps calleux et des régions postéro-latérales du mésencéphale à la recherche de pétéchies hémorragiques = LAD.

Hématomes profonds

Les hématomes profonds représentent environ 5 % des lésions intra-axiales primitives. Ce sont

Paratger Le Site www.lemanip.com Tout Est Gratuit

Paratger Le Site www.lemanip.com Tout Est Gratuit
www.lemanip.com

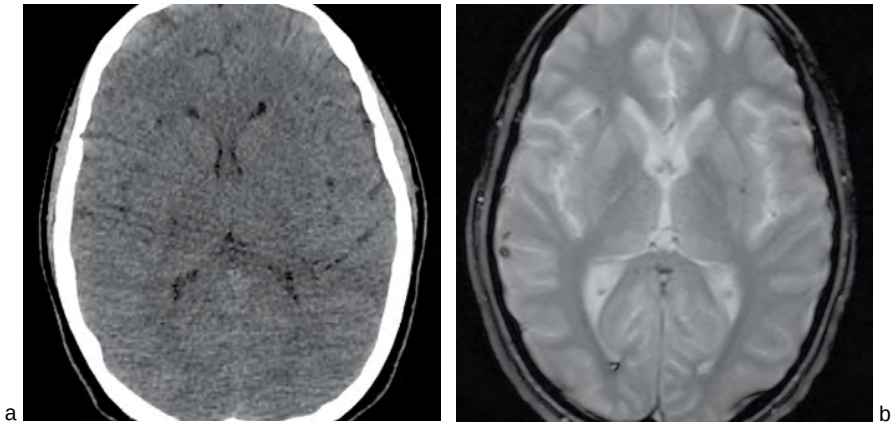

Fig. 3-9. TDM en coupe axiale (a) et IRM en coupe axiale en séquence pondérée T2 écho de gradient (b). TDM normale et IRM montrant de multiples lésions en hyposignal à la jonction SB-SG en rapport avec des LAD.

des hématomes siégeant au niveau des *noyaux gris centraux* (thalamus, noyaux lenticulaires, noyau caudé) et/ou de la substance blanche profonde (régions fronto-temporales++).

Ils résultent d'un *mécanisme de cisaillement* entraînant des lésions des vaisseaux perforants (artères, veines ou capillaires) et créant un hématome intraparenchymateux refoulant les constituants intracérébraux qui restent sains. Ce dernier élément permet de les différencier des contusions dans lesquelles l'hématome diffuse au sein du tissu cérébral lésé (lésions axonales, gliales et vasculaires).

Image typique

C'est une lésion nodulaire, hyperdense, au sein des NGC ou de la substance blanche profonde avec couronne d'œdème périlésionnelle exerçant plus ou moins d'effet de masse sur les structures adjacentes (**fig. 3-10** et **3-11**).

Ces hématomes sont secondaires à un mécanisme violent et sont souvent associés à des lésions intra- et extra-axiales.

Pièges et difficultés diagnostiques

Faux négatifs

La majorité de ces lésions sont d'emblée hémorragiques. Les lésions peuvent passer inaperçues sur la TDM initiale si cette dernière est de réalisation très précoce et si les lésions sont de petite taille. Le diagnostic est alors affirmé sur les contrôles évolutifs car ce type de lésion n'est jamais isolé.

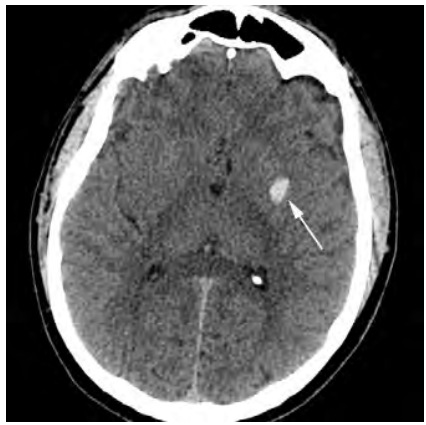

Fig. 3-10. Hématome lenticulaire gauche post-traumatique typique (flèche blanche).

Diagnostic différentiel

Hématome d'une autre origine

Il peut être secondaire à une HTA (hématome plutôt profond des régions putaminale et thalamique), une angiopathie amyloïde ou une MAV (hématome plutôt lobaire), un cavernome, un anévrisme, une thrombose veineuse (hématome plutôt sous-cortical sans systématisation artérielle), une tumeur hémorragique…

Paratger Le Site www.lemanip.com Tout Est Gratuit

Paratger Le Site www.lemanip.com Tout Est Gratuit
www.lemanip.com

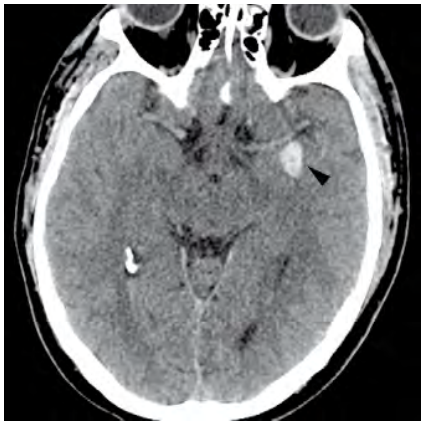

Fig. 3-11. Hématome parahippocampique gauche (tête de flèche) par cisaillement des artères perforantes.

Les hématomes non traumatiques peuvent entraîner, par leur volume, une hypertension intracrânienne avec perte de connaissance et chute, elle-même source potentielle de lésions traumatiques intracérébrales. Il est donc parfois difficile de déterminer si l'hématome en question est la cause ou la conséquence du traumatisme. L'histoire clinique et les antécédents du patient sont alors d'une aide primordiale.

Impact thérapeutique

Toujours témoins d'un mécanisme violent, ces hématomes ont un pronostic variable selon :

- leur localisation : mauvais pronostic des hématomes temporaux par risque d'engagement ;
- leur nombre : un hématome isolé (ce qui est rarement le cas) reste de bon pronostic ;
- leur volume ;
- les lésions associées ;
- la rapidité de la prise en charge thérapeutique.

Une prise en charge chirurgicale est possible si le volume de l'hématome est supérieur à 15 ml avec déplacement des structures médianes de plus de 5 mm mais cette attitude reste très théorique et se discute au cas par cas, en fonction des équipes neurochirurgicales.

La morbidité serait de 25 à 30 % et la mortalité variable de 20 à 50 % selon les séries.

Au total

- Mécanisme de cisaillement.
- Lésion des artères perforantes.
- Hématome des noyaux gris centraux et substance blanche profonde.
- Pronostic selon lésions associées+++.

« Petit signe à ne pas manquer »

Un hématome intra-axial isolé doit faire évoquer la possibilité d'une cause sous-jacente, potentiellement responsable du traumatisme.

Lésions du tronc cérébral

La TDM est un outil très performant pour le bilan lésionnel traumatique à l'étage sus-tentoriel. En revanche, l'examen de la fosse cérébrale postérieure et notamment du tronc cérébral reste très aléatoire. En effet, la qualité de l'examen est sous-optimale à cet étage en raison d'une part de la difficulté de pénétration des rayons X avec un contraste médiocre sur les structures bulbo-mésencéphaliques, et d'autre part de la proximité de nombreuses structures osseuses génératrices d'artéfacts de durcissement. C'est un réel problème diagnostique au quotidien quand on sait que le pronostic des patients dépend de la rapidité du diagnostic et de la prise en charge thérapeutique et que le pronostic des lésions sous-tentorielles est souvent effroyable. Cela représente donc une des limites de la TDM.

L'IRM peut pallier à cette faiblesse, elle permet une analyse très fine des structures intra-axiales sous-tentorielles mais elle reste encore trop peu disponible dans le cadre de l'urgence.

Lorsque des anomalies sont visibles en TDM à la phase aiguë au niveau du tronc cérébral, elles témoignent d'un mécanisme violent avec des lésions souvent irréversibles, responsables dans le meilleur des cas de lourdes séquelles psycho-sensitivo-motrices et dans le pire des cas, fatales (**fig. 3-12**).

Les principales lésions rencontrées à la phase aiguë (lésions « primitives ») en TDM sont colligées dans le tableau suivant (**tableau 3-4**). Les lésions

Paratger Le Site www.lemanip.com Tout Est Gratuit

Paratger Le Site www.lemanip.com Tout Est Gratuit

www.lemanip.com

Fig. 3-12. Lésion hémorragique au niveau de la partie postérieure du mésencéphale (flèche blanche), typique d'une LAD et de très mauvais pronostic.

Tableau 3-4 Principales lésions post-traumatiques rencontrées au niveau du tronc cérébral.

Lésions primitives	Lésions secondaires
LAD : régions dorso-latérales du mésencéphale et du pont. Hématomes profonds par rupture des vaisseaux perforants. Contusions par écrasement du bulbe ou de la protubérance contre le clivus ou la tente du cervelet.	Hémorragie de Duret secondaire à un engagement central. Ischémie par compression artérielle de la PICA lors des engagements amygdaliens. Lésions nerveuses des voies longues (encoche de Kernohan) secondaire à un engagement temporal interne.

secondaires correspondent aux complications des engagements (cf. chap. dédié), et ne sont visibles en TDM que plus tardivement.

Au total

- Lésions de mauvais pronostic.
- Sensibilité de la TDM médiocre.
- Rechercher à la phase aiguë des lésions hémorragiques (LAD, hématome ou contusion).

Bibliographie

Cordoliani Y.S., Sarrazin J.L., Hauret L., Goasdoué P., Lévêque C., Sabbah P. Imagerie des traumatismes cranio-encéphaliques. *Feuillets de radiologie* 1999 ; 39 (4) : 242–259.

Gentry L.R., Godersky J.C., Thompson B. MR imaging of head trauma : review of the distribution and radiopathologic features of traumatic lesions. *AJR* 1988 ; 150 (3) : 663–672.

Osborn A.G. *Diagnostic imaging : Brain*. W.B. Saunders, Philadelphie, 2004.

Provenzale J. CT and MR imaging of acute cranial trauma. *Emergency Radiology* 2007 ; 14 (1) : 1–12.

Paratger Le Site www.lemanip.com Tout Est Gratuit

Paratger Le Site www.lemanip.com Tout Est Gratuit

www.lemanip.com

Chapitre 4

Lésions secondaires

Engagements cérébraux

Les engagements résultent d'un processus occupant expansif intracérébral au sein d'une voûte crânienne inextensible, les structures encéphaliques vont donc se déplacer vers les orifices de communication des différents secteurs intracrâniens, c'est-à-dire les citernes, les foramens (foramen magnum, incisure tentorielle) voire en extracérébral s'il existe une perte de substance osseuse.

Il n'existe pas de diagnostic différentiel et le pronostic est lié à la rapidité de la prise en charge des lésions causales.

On décrit quatre grands types d'engagements (tableau 4-1). Les engagements vermiens supérieurs peuvent être exclus des lésions post-traumatiques. Ils correspondent à une saillie du vermis supérieur à travers l'incisure de la tente du cervelet, de manière ascendante, liée à une lésion expansive isolée de la fosse postérieure. Or dans le cadre d'un traumatisme, il existe rarement des lésions isolées de la fosse postérieure, les lésions sus-tentorielles étant constantes.

Engagement sous-falcique

C'est le type d'engagement le plus fréquent. Il est secondaire à une lésion frontale et/ou pariétale unilatérale ou asymétrique, et correspond à une hernie du gyrus cingulaire (sillons frontaux internes) sous le bord libre de la faux du cerveau.

- **Diagnostic TDM**
  Déplacement du septum interventriculaire par rapport à la ligne joignant les insertions antérieures et postérieures de la faux (fig. 4-1).

Tableau 4-1 Les différents types d'engagement.

1) Sous-falcique = sous-falcoriel, le plus fréquent.
2) Transtentoriel = temporal interne.
3) Central = diencéphalique.
4) Amygdalien = tonsillaire.

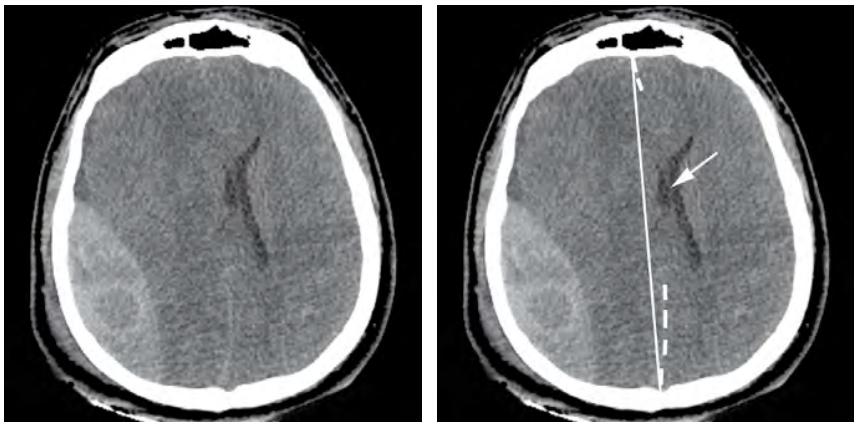

Fig. 4-1. HED pariétal droit avec déplacement du septum interventriculaire (flèche) vers la gauche par rapport à la ligne médiane (ligne pleine) tracée entre les insertions antérieures et postérieures (lignes pointillées) de la faux du cerveau. Il s'agit donc d'un engagement sous-falcique droit-gauche.

Paratger Le Site www.lemanip.com Tout Est Gratuit

© 2009 Elsevier Masson SAS. Tous droits réservés

www.lemanip.co

Gratuittement

www.lemanip.com

Radiologie et imagerie medicale

Livres,memoires,rapport de stage,courses,radiologie conventionnelle,Scanner,TDM,IRM,Scintigraphie, Medecine nucleaire,Radiotherapie,Radiologie Interventionnelle,Oncologie,Clichees,Cas interpretes,exposes,medecine

https://www.lemanip.com/

www.lemanip.com

Paratger Le Site www.lemanip.com Tout Est Gratuit
www.lemanip.com

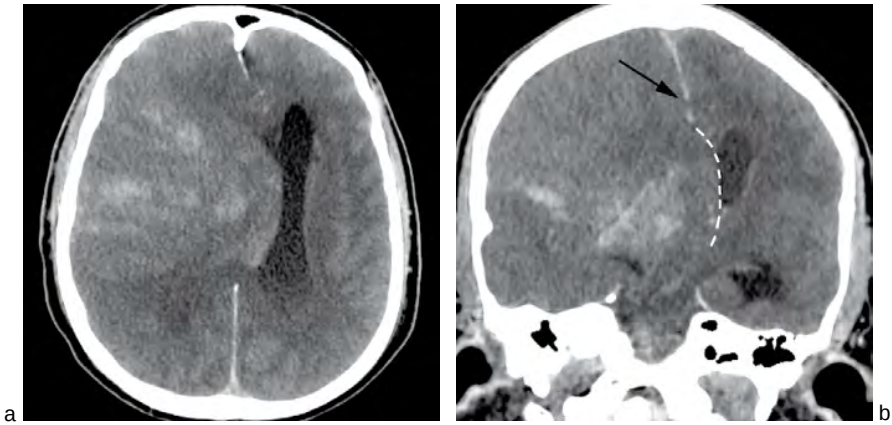

Fig. 4-2. TDM en coupes axiale (a) et coronale (b).
Lésion hémorragique hémisphérique droite avec engagement sous-falcique droit-gauche et hydrocéphalie d'exclusion. Notez la hernie de parenchyme hémisphérique droit (ligne pointillée) sous la faux du cerveau (flèche).

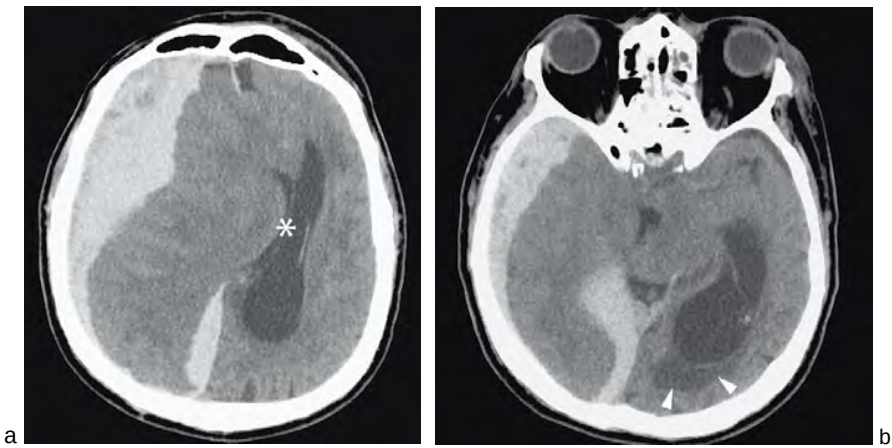

Fig. 4-3. HSD massif hémisphérique droit avec engagement sous-falcique droit-gauche (*) et hydrocéphalie d'exclusion controlatérale avec hypodensités périventriculaires (têtes de flèches) en rapport avec des stigmates de résorption transépendymaire.

Il existe différents stades de gravité croissante (fig. 4-2 et 4-3) avec progressivement :

- compression et déplacement du ventricule latéral homolatéral ;
- puis compression du gyrus cingulaire controlatéral ;
- et hydrocéphalie d'exclusion controlatérale (par obstruction mécanique des foramens de Monroe).

Ce type d'engagement peut entraîner des complications vasculaires (fig. 4-4) qui sont :

- soit locales par compression artériolaire et nécrose calleuse ou cingulaire ;
- soit régionales par déplacement et étirement des structures vasculaires cheminant dans la scissure interhémisphérique (artère péricalleuse++) avec risque d'ischémie dans le territoire de l'artère cérébrale antérieure.

Engagement temporal interne

C'est le plus redouté. Il correspond à une hernie des sillons temporaux internes à travers l'incisure tentorielle. Cette hernie peut ne concerner que l'uncus de l'hippocampe à la phase précoce ou en cas de lésion temporale antérieure.

Paratger Le Site www.lemanip.com Tout Est Gratuit

Paratger Le Site www.lemanip.com Tout Est Gratuit
www.lemanip.com

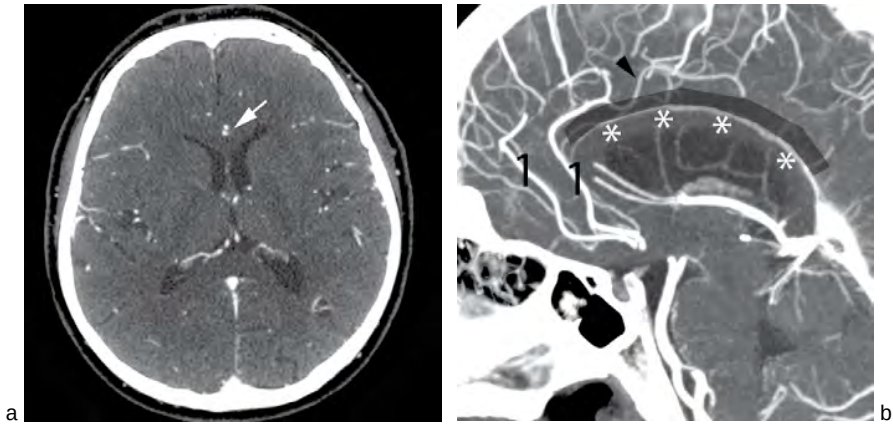

Fig. 4-4. Angioscanner cérébral artériel en coupes axiale et sagittale médiane illustrant les rapports anatomiques étroits entre en (a) les deux artères cérébrales antérieures (flèche) cheminant dans la scissure interhémisphérique juste en avant du corps calleux ; en (b) l'artère péricalleuse (tête de flèche) cheminant à proximité du gyrus cingulaire (zone noircie) situé juste au-dessus du corps calleux (*).
Notez que cette artère naît de la division de chaque artère cérébrale antérieure (1), division plus ou moins précoce.

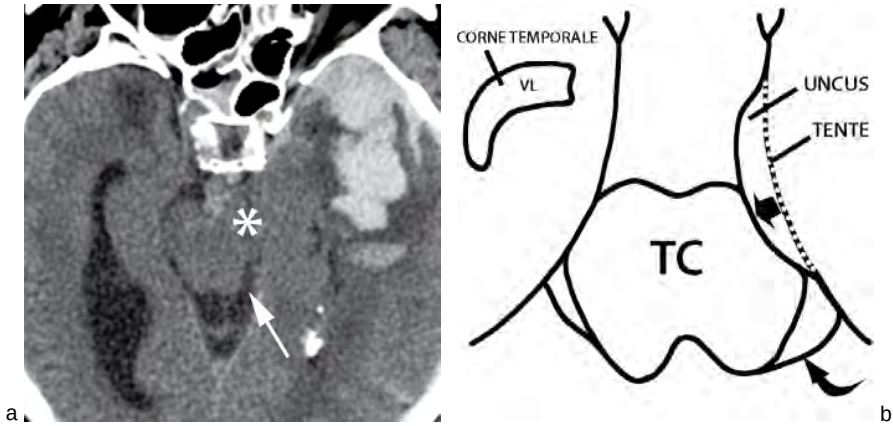

Fig. 4-5. Engagement temporal interne gauche.
(a) Contusion temporo-polaire gauche avec protrusion de l'uncus de l'hippocampe (*) à travers l'incisure tentorielle. Notez le bâillement paradoxal de la citerne ambiante homolatérale (flèche). (b) Schéma illustrant le mécanisme de bâillement de la citerne ambiante avec protrusion de l'uncus de l'hippocampe à travers la tente du cervelet (flèche droite) responsable d'une compression des espaces liquidiens périmésencéphaliques homolatéraux venant se déverser dans la citerne ambiante (flèche courbe) engendrant un élargissement de cette dernière. VL : ventricule latéral ; TC : tronc cérébral.

Diagnostic TDM

Effacement de la citerne suprasellaire avec élargissement paradoxal de la citerne ambiante homolatérale (fig. 4-5).

Ce type d'engagement engendre une compression du pédoncule latéral homolatéral avec compression du nerf moteur oculaire commun (III) responsable d'une mydriase homolatérale.

Puis, en fonction de l'importance de l'engagement, il se développe différents stades de gravité croissante. Tout d'abord, le mésencéphale est refoulé contre la tente du cervelet controlatérale. Le pédoncule controlatéral vient donc s'impacter contre la tente entraînant une compression et une ischémie des faisceaux cortico-spinaux et cortico-bulbaires controlatéraux (paralysie motrice

Paratger Le Site www.lemanip.com Tout Est Gratuit

Paratger Le Site www.lemanip.com Tout Est Gratuit

www.lemanip.com

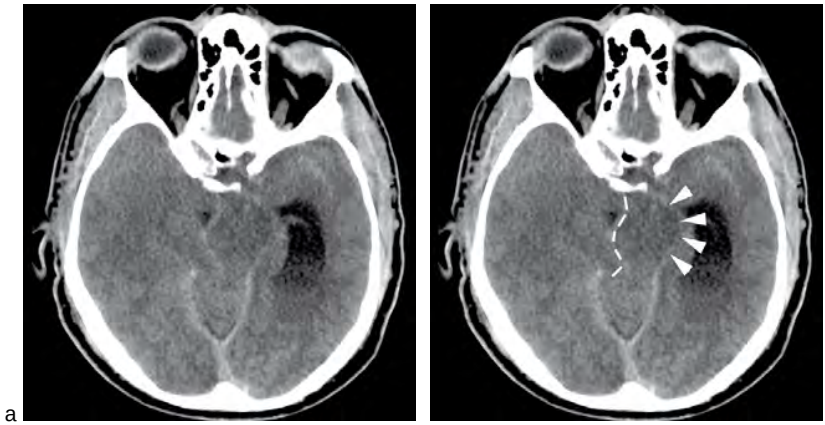

Fig. 4-6. Engagement temporal interne droit avec effacement des citernes périmésencéphaliques et hernie transtentorielle de l'uncus droit (traits pointillés).
Le mésencéphale est refoulé vers la gauche avec compression du pédoncule gauche contre la tente du cervelet (têtes de flèches).

ipsilatérale à la lésion causale) connue sous le nom d'« encoche de Kernohan » (fig. 4-6).

Ce type d'engagement entraîne une compression des structures artérielles homolatérales cheminant autour du mésencéphale avec en priorité l'artère cérébrale postérieure (fig. 4-7), cérébelleuse supérieure et les branches postérieures de la terminaison carotidienne interne (choroïdienne antérieure). Le risque ultime est celui d'une ischémie hémisphérique totale homolatérale si aucun traitement n'est mis en place (fig. 4-8).

Enfin, une hydrocéphalie peut apparaître par compression de l'aqueduc de Sylvius.

Engagement central

Il est secondaire à des lésions supratentorielles *bilatérales* ou à un œdème cérébral diffus. Il correspond à un déplacement vertical du diencéphale (les deux hémisphères cérébraux) à travers l'incisure tentorielle avec hernie des deux lobes temporaux et refoulement du tronc cérébral vers le bas.

Diagnostic TDM

Effacement symétrique des citernes périmésencéphaliques (fig. 4-9).
Déformation du mésencéphale qui s'allonge dans un axe antéro-postérieur (diamètre antéro-postérieur > diamètre transverse).
Effacement du V3.

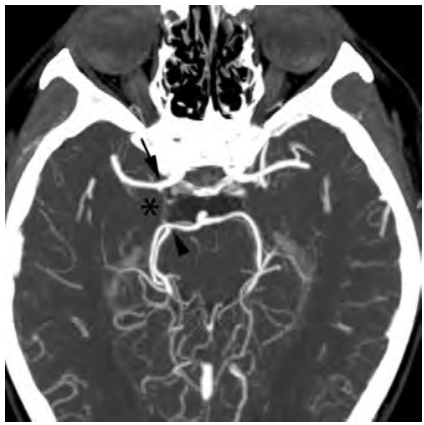

Fig. 4-7. Angioscanner du polygone de Willis montrant les rapports étroits entre l'uncus (*) et les structures vasculaires adjacentes : terminaison de la carotide interne (flèche) et artère cérébrale postérieure (tête de flèche) notamment.

Il existe un risque d'hydrocéphalie par compression de l'aqueduc et d'ischémie par compression des artères périmésencéphaliques (artère cérébrale postérieure +++).

La migration du tronc cérébral vers le bas peut entraîner dans les cas extrêmes des lésions vasculaires des artérioles perforantes du tronc basilaire qui sont étirées, engendrant des ischémies/hémorragies étagées médiomésencéphaliques, tegmentales et de la partie supérieure du pont, connues sous le nom d'« hémorragie de Duret ».

Paratger Le Site www.lemanip.com Tout Est Gratuit

Paratger Le Site www.lemanip.com Tout Est Gratuit
www.lemanip.com

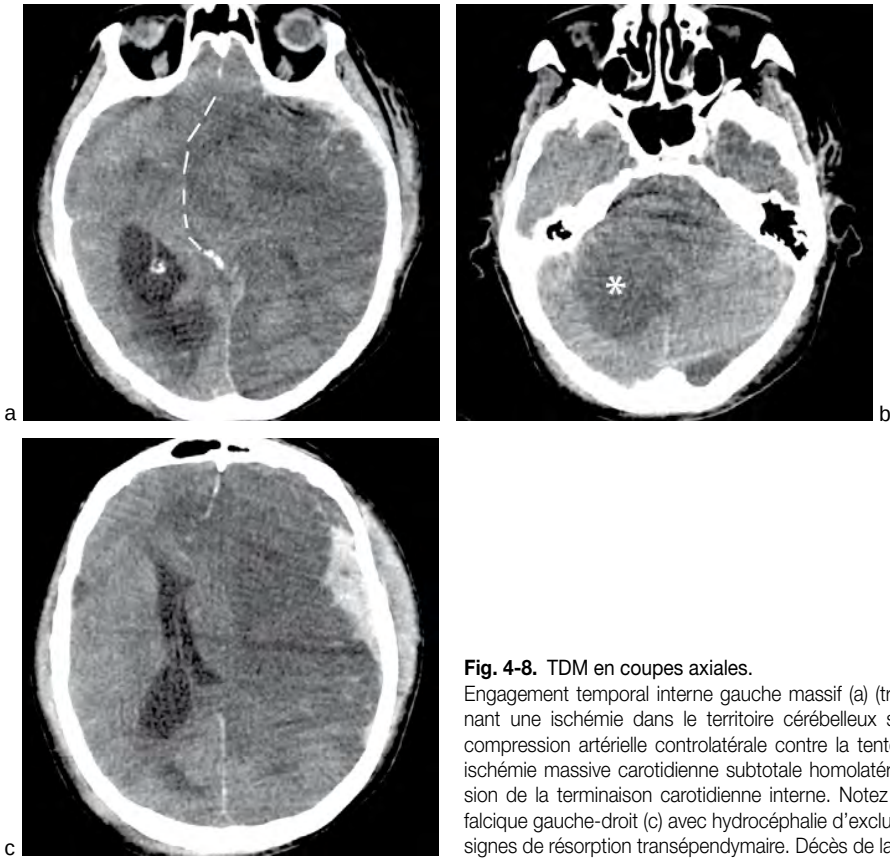

Fig. 4-8. TDM en coupes axiales.
Engagement temporal interne gauche massif (a) (traits pointillés) entraînant une ischémie dans le territoire cérébelleux supérieur (b) (*) par compression artérielle controlatérale contre la tente du cervelet et une ischémie massive carotidienne subtotale homolatérale (c) par compression de la terminaison carotidienne interne. Notez l'engagement sous-falcique gauche-droit (c) avec hydrocéphalie d'exclusion centrolatérale et signes de résorption transépendymaire. Décès de la patiente.

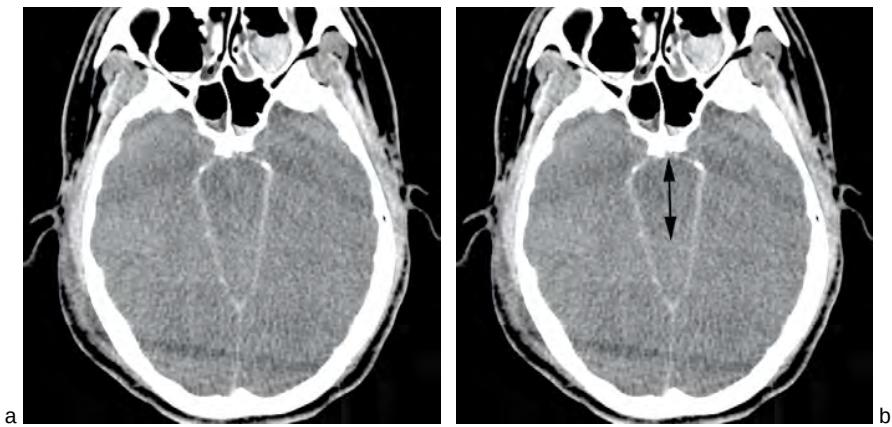

Fig. 4-9. Engagement central avec effacement des citernes périmésencéphaliques et allongement de l'axe antéro-postérieur du mésencéphale (double flèche).

Paratger Le Site www.lemanip.com Tout Est Gratuit

Paratger Le Site www.lemanip.com Tout Est Gratuit
www.lemanip.com

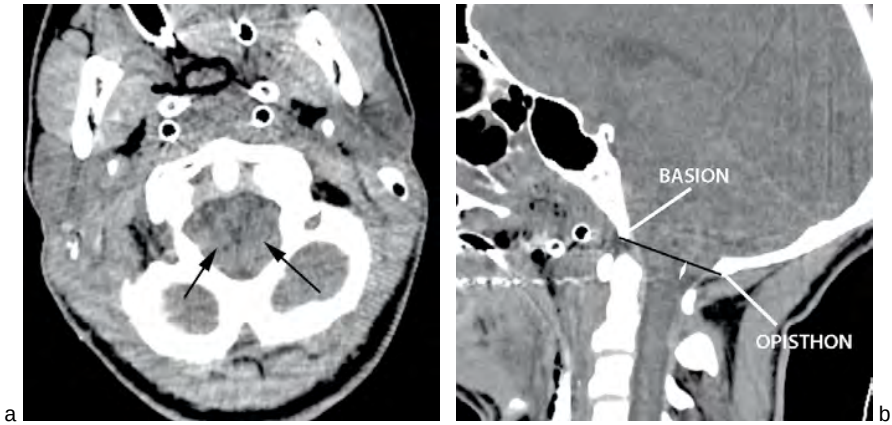

Fig. 4-10. TDM en coupes axiale (a) et sagittale (b).
Engagement amygdalien avec hernie des amygdales cérébelleuses (flèches) à travers le foramen magnum, sur une hauteur (trait blanc perpendiculaire à l'axe basion-opisthon) supérieure à 5 mm sur les reconstructions sagittales.

Le pronostic est très sombre par atteinte des centres respiratoires et cardiaques centraux (substance réticulée).

Engagement amygdalien

Il est secondaire à des lésions de la fosse postérieure ou concomitant d'un engagement diencéphalique. Il correspond à une hernie des amygdales cérébelleuses à travers le foramen magnum.

Diagnostic TDM

Verticalisation des tonsilles oblitérant le foramen magnum sur les coupes axiales, avec une protrusion sur une hauteur supérieure ou égale à 5 mm sur les coupes sagittales (fig. 4-10).

Ce type d'engagement peut engendrer une hydrocéphalie par compression du 4e ventricule ou un infarctus par compression vasculaire (artère cérébelleuse postéro-inférieure = PICA +++) (fig. 4-11).

Fig. 4-11. Angioscanner cérébral artériel en coupe axiale MIP.
Illustration des rapports étroits entre la PICA (tête de flèche) naissant de l'artère vertébrale en général et les amygdales cérébelleuses (*).

« Petit signe à ne pas manquer »

Un bâillement asymétrique de la citerne ambiante signe la présence d'un engagement temporal interne.

Au total

- Analyse systématique de la topographie :
  - du septum interventriculaire ;
  - des uncus hippocampiques ;
  - des amygdales cérébelleuses.
- Analyse systématique de la morphologie des citernes périmésencéphaliques.
- Recherche de complications associées (tableau 4-2).

Œdème cérébral

C'est la plus redoutée des complications précoces car elle entraîne une augmentation de la pression intracrânienne (PIC) avec risque d'engagement et de lésions ischémiques associées. Sa présence aggrave considérablement le pronostic.

Paratger Le Site www.lemanip.com Tout Est Gratuit

Paratger Le Site www.lemanip.com Tout Est Gratuit
www.lemanip.com

Tableau 4-2 Récapitulatif des complications de chaque type d'engagement.

Type d'engagement	Complications
Sous-falcique	Ischémie locale calleuse et cingulaire par compression. Ischémie territoire cérébral antérieur (péricalleux++). Hydrocéphalie controlatérale d'exclusion.
Temporal interne	Ischémie locale de l'uncus par compression. Ischémie territoire cérébral postérieur, cérébelleux supérieur et choroïdien antérieur. Hydrocéphalie. Encoche de Kernohan controlatérale.
Central	Hydrocéphalie. Ischémie médiomésencéphalique/hémorragie de Duret.
Amygdalien	Ischémie territoire PICA. Hydrocéphalie.

Classiquement, il était admis que cet œdème était dû à une augmentation de la perfusion sanguine intracérébrale avec œdème vasogénique mais de nombreuses études récentes menées grâce aux nouvelles performances de l'IRM (imagerie de diffusion), tendent à démontrer que cet œdème résulterait principalement d'un œdème cytotoxique. Il existerait une rupture de la barrière hémato-encéphalique (BHE) de manière précoce et fugace dans les quelques heures suivant le traumatisme avec œdème vasogénique, rapidement relayé par un œdème cytotoxique engendré par une réaction inflammatoire diffuse, secondaire aux lésions axonales et endothéliales.

Son étendue est maximale dans les 24–48 premières heures et perdure 1 à 2 semaines.

Image typique

Plusieurs signes permettent d'évoquer ce diagnostic en TDM (**fig. 4-12**) :

- un effacement des sillons corticaux ;
- une petite taille des ventricules voire des ventricules « fantomatiques » ;
- une dédifférenciation substance blanche-substance grise avec hypodensité globale du parenchyme encéphalique ;
- un engagement.

Ces signes d'œdème cérébral peuvent être soit visibles d'emblée sur la TDM surtout chez les enfants (pronostic réservé 40 à 50 % de mortalité), soit apparaître secondairement selon l'évolution des lésions intracérébrales (lésions hémorragiques ou ischémiques).

Pièges et difficultés diagnostiques

Le piège principal est la « fausse » disparition des sillons corticaux due à la présence d'une HSA qui efface le contraste habituel entre les espaces péricérébraux et le parenchyme adjacent.

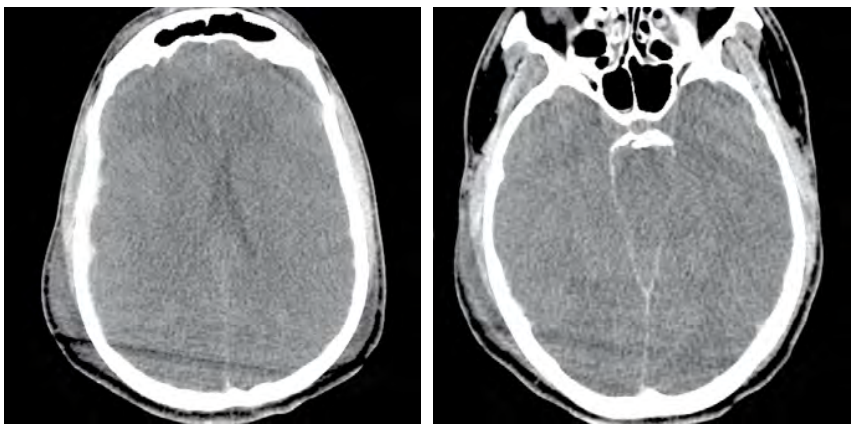

Fig. 4-12. Œdème cérébral diffus avec effacement des sillons corticaux et dédifférenciation SB-SG (a), entraînant un engagement diencéphalique avec effacement des citernes de la base (b).

Paratger Le Site www.lemanip.com Tout Est Gratuit

Paratger Le Site www.lemanip.com Tout Est Gratuit
www.lemanip.com

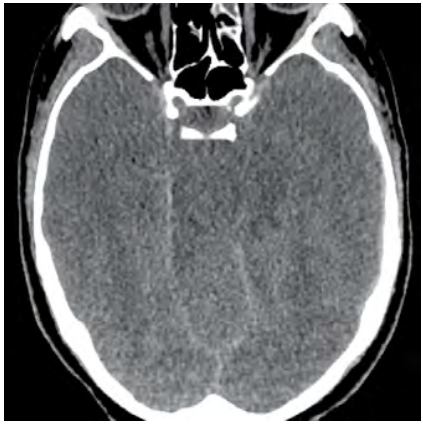

Fig. 4-13. Œdème cérébral diffus.
Notez l'aspect dense de la tente du cervelet en rapport avec une «pseudo-HSA». Notez aussi l'hypodensité temporale interne gauche en rapport avec des lésions ischémiques secondaires à l'engagement central.

Inversement l'œdème peut mimer une pseudo-HSA (fig. 4-13 et cf. chapitre dédié).

Il faut également se méfier d'une dédifférenciation SB-SG qui peut être due à une lésion ischémique précoce. Dans ce cas, la plage hypodense dédifférenciée sera localisée dans un territoire vasculaire précis et sera en général unilatérale à l'inverse de l'œdème cérébral qui est plus souvent diffus. Ces deux entités sont cependant souvent associées, une lésion ischémique étendue pouvant entraîner secondairement un œdème cérébral, et un œdème cérébral diffus pouvant engendrer des lésions ischémiques secondaires par compression des structures artérielles lors des engagements.

Les ventricules sont de petite taille de manière normale chez les enfants et les adolescents donc attention aux diagnostics abusifs d'œdème cérébral chez les jeunes patients.

Impact thérapeutique

Le diagnostic positif est posé par la mesure directe de la PIC (pression intracrânienne). Il n'existe pas de parallélisme entre l'importance et l'étendue de l'œdème en TDM et la valeur de la PIC, en revanche, cette dernière est bien corrélée au taux de mortalité des traumatisés crâniens.

Le traitement associe :
- des mesures antiœdémateuses avec maintien d'une perfusion intracérébrale correcte (mais pas trop élevée car risque d'hyperhémie et d'œdème vasogénique);
- parfois un traitement chirurgical des lésions aggravantes (drainage d'une hydrocéphalie, évacuation d'un hématome intra- ou extra-axial…);
- voire dans les cas les plus critiques une craniectomie de décompression.

Le pronostic est sombre si l'œdème persiste plus de 48 heures avec une morbidité et une mortalité liées essentiellement aux lésions ischémiques secondaires.

Au total

- Diagnostic TDM = hypodensité diffuse du parenchyme encéphalique avec effacement des sillons corticaux et des citernes de la base.
- Difficulté diagnostique en présence d'une HSA.
- Diagnostic positif et de gravité = mesure directe de la PIC.
- Pronostic sombre si persistance > 48 heures.

Ischémie cérébrale

Les mécanismes lésionnels sont multiples, l'ischémie cérébrale peut ainsi résulter d'un ou d'une :
- compression artérielle directe soit secondaire à un engagement (cf. **tableau 4-2** et fig. 4-14) soit par un hématome volumineux;
- obstacle au retour veineux (ischémie veineuse);
- hypoperfusion systémique (ischémie dans les territoires jonctionnels++);
- vasospasme si HSA de volume important;
- lésion vasculaire des axes cervico-encéphaliques (embol).

Elle est présente dans 90 % des traumatismes crâniens fatals.

Image typique

Le diagnostic TDM est *identique aux lésions ischémiques non traumatiques* à savoir dédifférenciation SB-SG (fig. 4-15), effacement des sillons corticaux aboutissant à une plage d'hypodensité

Paratger Le Site www.lemanip.com Tout Est Gratuit

Paratger Le Site www.lemanip.com Tout Est Gratuit
www.lemanip.com

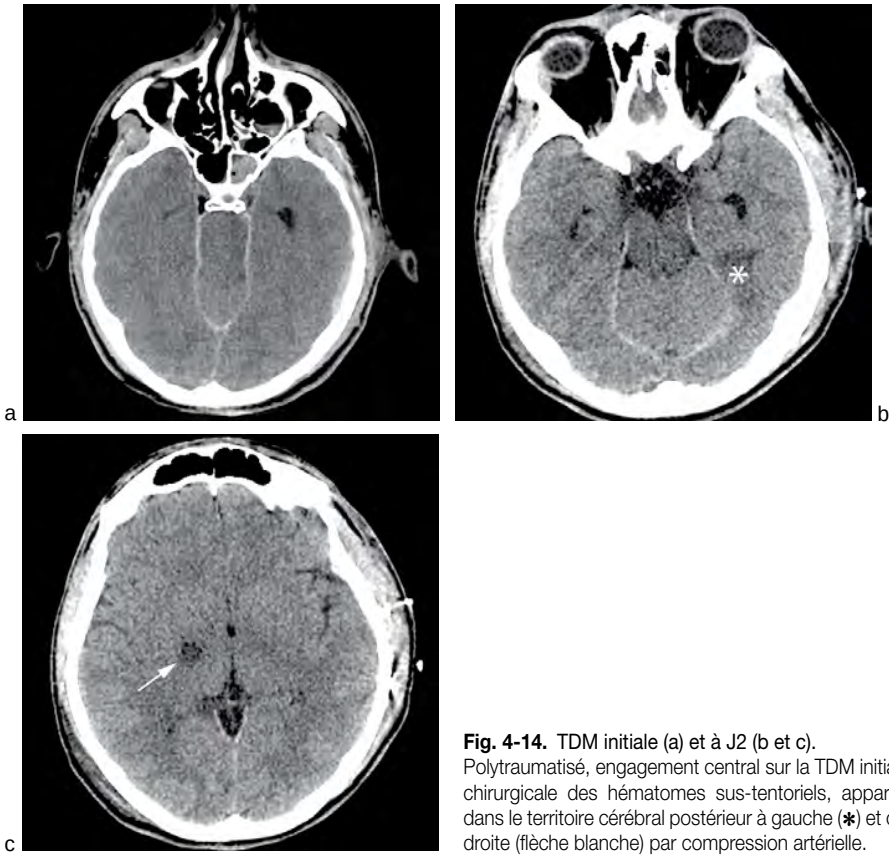

Fig. 4-14. TDM initiale (a) et à J2 (b et c).
Polytraumatisé, engagement central sur la TDM initiale. Après évacuation chirurgicale des hématomes sus-tentoriels, apparition d'une ischémie dans le territoire cérébral postérieur à gauche (*) et choroïdien antérieur à droite (flèche blanche) par compression artérielle.

Fig. 4-15. Ischémie massive et totale avec nécrose hémorragique des noyaux gris centraux. État de mort encéphalique.

cortico-sous-corticale systématisée à un territoire vasculaire.

Pièges et difficultés diagnostiques

Il n'existe pas vraiment de piège diagnostique lorsque les lésions sont bien systématisées à un territoire vasculaire. Il faut cependant bien régler le fenêtrage de lecture pour accentuer le contraste entre la SB et la SG et ainsi permettre de démasquer les petites plages d'hypodensité.

Il existe deux principaux diagnostics différentiels :

- la leucopathie vasculo-dégénérative s'observe chez les patients âgés avec plages d'hypodensités non systématisées de la substance blanche

Paratger Le Site www.lemanip.com Tout Est Gratuit

Paratger Le Site www.lemanip.com Tout Est Gratuit
www.lemanip.com

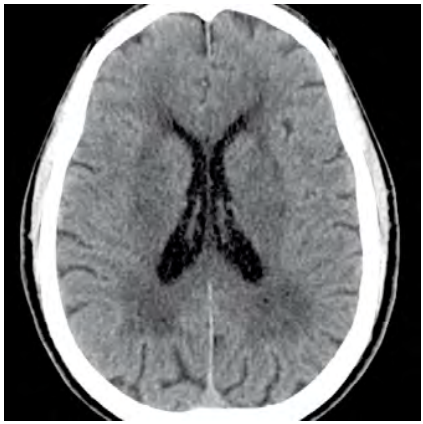

Fig. 4-16. Leucopathie périventriculaire d'allure vasculo-dégénérative.

profonde, périventriculaire et sous-corticale, de topographie souvent bilatérale et symétrique (fig. 4-16) ;
- les plages de contusions œdémateuses ne sont pas systématisées à un territoire vasculaire, elles sont localisées au niveau des sites d'impact, souvent en regard de foyers fracturaires.

Impact thérapeutique

Le but du traitement est d'éviter la survenue de ce genre de complication qui génère beaucoup de séquelles fonctionnelles à long terme. Il faut donc rapidement traiter les lésions initiales et assurer un monitorage de la PIC et de la perfusion cérébrale de manière optimale. Une surveillance en réanimation est donc indispensable afin d'équilibrer les constantes hémodynamiques du patient et libérer les voies aériennes pour maintenir une oxygénation cérébrale correcte.

Au total

- Plage d'hypodensité cortico-sous-corticale systématisée à un territoire vasculaire.
- Pronostic fonctionnel et parfois vital.
- La règle : toute ischémie post-traumatique non expliquée doit faire pratiquer un examen des axes artériels cervico-encéphaliques à la recherche d'une dissection.

Lésions vasculaires

Les différents types de lésions et leur site de prédilection sont recensés dans le tableau 4-3.

Attention : les traumatismes vasculaires sont souvent associés entre eux.

Ces lésions sont à rechercher essentiellement en cas de fracture de la base du crâne et en cas de fracture du rachis cervical. Avec la généralisation de la TDM multibarrettes, le protocole d'acquisition peut inclure une hélice « artérielle » sur les vaisseaux cervico-encéphaliques sans perturber les temps d'acquisition classiques sur le thorax et l'abdomen. Dans certains centres, leur recherche est désormais systématique dans tout protocole de polytraumatisé avec une acquisition au temps artériel du polygone de Willis jusqu'à la bifurcation aorto-iliaque puis une hélice au temps portal sur l'abdomen et le pelvis.

Nous ne détaillerons pas dans ce chapitre *les transsections artérielles* qui sont souvent fatales avant l'arrivée en salle de TDM et qui ne présentent pas de sémiologie scannographique problématique. Il s'agit de patient très instable sur le plan hémodynamique avec visualisation d'une extravasation de PDC extraluminale en périphérie d'un vaisseau avec hématome rapidement extensif au contact. Ces plaies transmurales artérielles sont plus fréquentes au niveau des segments cervicaux des artères à destinée encéphalique (fig. 4-17) et sont plus fréquemment visualisées sur les artères carotides externes.

Tableau 4-3 Sites préférentiels des lésions vasculaires cervico-encéphaliques.

Lésion	Site préférentiel
Dissection artérielle	
Carotide interne	Trajet cervical+++ et intrapétreux (moins fréquent).
Vertébrale	Segment V3++ et segment V2 en intraforaminal.
Fistule artérioveineuse	Carotido-caverneuse.
Thrombose veineuse	Sinus longitudinal supérieur et sinus transverse.
Anévrisme intracrânien	Carotide interne intracaverneuse. Artère péricalleuse.

Paratger Le Site www.lemanip.com Tout Est Gratuit

Paratger Le Site www.lemanip.com Tout Est Gratuit
www.lemanip.com

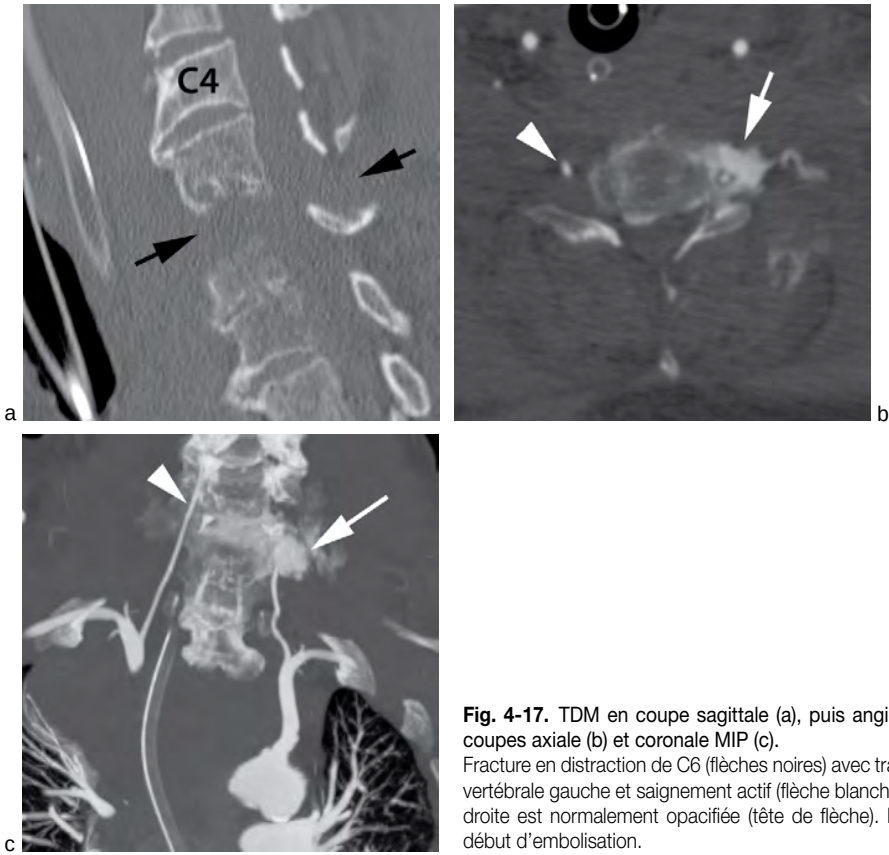

Fig. 4-17. TDM en coupe sagittale (a), puis angioscanner artériel en coupes axiale (b) et coronale MIP (c).
Fracture en distraction de C6 (flèches noires) avec transsection de l'artère vertébrale gauche et saignement actif (flèche blanche). L'artère vertébrale droite est normalement opacifiée (tête de flèche). Patiente décédée en début d'embolisation.

Dissection artérielle

Le **tableau 4-4** recense toutes les lésions traumatiques susceptibles d'être associées ou à l'origine d'une dissection des artères à destinée encéphalique. La présence d'une de ces lésions justifie la réalisation d'une exploration artérielle des axes cervico-encéphaliques en urgence.

Tableau 4-4 Facteurs de risque de dissection artérielle.

Fracture du rachis cervical : • à hauteur de C1-C3 ; • passant par un foramen transverse ; • luxation ou subluxation ; • distraction cervico-occipitale ou dislocation interfacettaire unilatérale.
Fracture de la base du crâne passant par le canal carotidien.
Traumatisme facial sévère (fracture de Le Fort 2 ou 3).
Lésions axonales diffuses car témoignent d'un mécanisme violent.
Hématomes cervicaux.

Attention : les fractures à risques citées sont associées dans environ un tiers des cas à une dissection mais environ un quart des dissections survient sans fracture.

Dissection carotidienne

Elle concerne environ 1 % de l'ensemble des polytraumatisés.

Les mécanismes de survenue sont multiples :

- *hyperextension cervicale* : mécanisme le plus fréquent qui consiste en une hyperextension brutale avec rotation du rachis cervical entraînant un étirement et une traction sur la carotide controlatérale (lacération intimale) qui vient s'impacter contre le billot rachidien (++ au niveau de C1 à C3) ;
- *fracture du canal carotidien* : les fractures passant par le canal carotidien au niveau de la base

Paratger Le Site www.lemanip.com Tout Est Gratuit

Paratger Le Site www.lemanip.com Tout Est Gratuit

www.lemanip.com

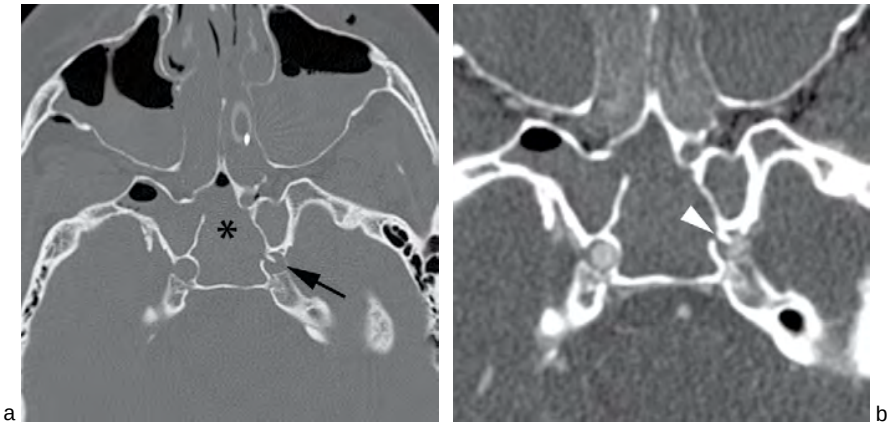

Fig. 4-18. Dissection focale de la carotide interne gauche sur fracture de la base du crâne.
(a) Fracture de l'étage moyen de la base du crâne avec hémosinus sphénoïdal (*) et fracture du canal carotidien gauche (flèche) avec esquille osseuse intracanalaire. (b) Angioscanner artériel avec réduction de la lumière circulante de la carotide interne gauche (tête de flèche) au contact de l'esquille traduisant une dissection focale.

du crâne sont compliquées de lésions vasculaires dans environ 10 % des cas (fig. 4-18); il y a autant de risque de dissection de l'artère controlatérale au foyer fracturaire que sur celle homolatérale;

- *traumatisme pénétrant* : ce type de traumatisme survient lors de blessures par arme à feu ou arme blanche, surtout au niveau du cou.

Image typique

Le diagnostic TDM repose sur la réalisation d'un angioscanner artériel des vaisseaux cervico-encéphaliques. On recherchera :

- une augmentation du calibre total de l'artère avec réduction de la lumière circulante par un épaississement pariétal circonférentiel;
- un flap intimal inconstant correspondant à un défect linéaire intraluminal;
- une sténose effilée/fusiforme due à un hématome mural, débutant à quelques centimètres du bulbe et s'étendant jusqu'en intrapétreux (mode de révélation fréquent); cette sténose peut être focale ou longue, et est en général excentrée;
- une occlusion complète;
- un pseudo-anévrisme, ou plutôt une dissection anévrismale surtout localisée dans le segment sous-pétreux (fig. 4-19).

Compte tenu de son potentiel emboligène, toute dissection carotidienne peut s'accompagner de lésions ischémiques intracérébrales qu'il faut attentivement rechercher car elles aggravent le pronostic fonctionnel. Inversement, toute lésion ischémique dans un contexte post-traumatique doit alerter le radiologue quant à la possibilité d'une dissection causale.

Pièges et difficultés diagnostiques

La lecture doit être attentive, en fenêtrage adéquat, et réalisée avec les outils diagnostiques que sont le MIP et le MPR, afin de dépister les subtilités sémiologiques que requiert parfois ce genre de diagnostic. De plus, la présence de matériel dentaire (amalgames) peut générer des artéfacts créant de fausses images de défects endoluminaux et source de faux positifs. La technique scannographique peut être déficiente, notamment en cas de quantité insuffisante de PDC injecté ou de mauvais temps d'acquisition. Il faut savoir dépister ces lacunes techniques et renouveler l'examen en cas de doute diagnostique ou bien réaliser une IRM cervico-encéphalique avec séquences T1 ou T2 avec suppression de graisse sur le cou afin de dépister les éventuels hématomes de paroi.

Le principal diagnostic différentiel concerne les lésions athéroscléreuses mais la sténose est alors plus courte, plus irrégulière, souvent localisée au niveau du bulbe ou de la portion proximale de la carotide interne, avec des calcifications pariétales focales et

Paratger Le Site www.lemanip.com Tout Est Gratuit

Paratger Le Site www.lemanip.com Tout Est Gratuit
www.lemanip.com

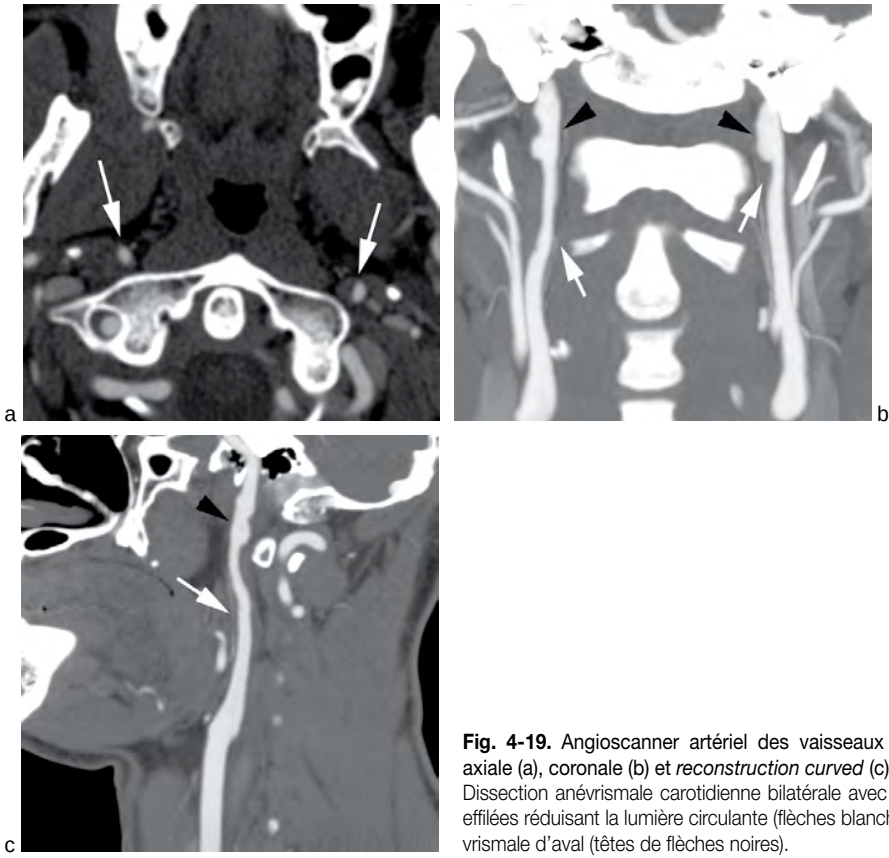

Fig. 4-19. Angioscanner artériel des vaisseaux du cou en coupes axiale (a), coronale (b) et *reconstruction curved* (c).
Dissection anévrismale carotidienne bilatérale avec sténoses longues et effilées réduisant la lumière circulante (flèches blanches) et dilatation anévrismale d'aval (têtes de flèches noires).

une surcharge athéromateuse visible sur les autres axes artériels. Le terrain est différent, l'athérome survenant chez des patients plus âgés que ceux rencontrés habituellement dans le cadre des AVP.

Impact thérapeutique

Le traitement est médicamenteux (anticoagulant ou antiagrégant selon les équipes) permettant de diminuer par cinq le risque d'AVC ischémique.

Le traitement endovasculaire (*stenting* carotidien) ou chirurgical peut être proposé en cas de sténose supérieure à 25 % en réduction de diamètre (risque de complications accru), en présence d'un pseudo-anévrisme ou d'une dissection symptomatique (ischémie).

Dissection vertébrale

Presque un quart des fractures rachidiennes cervicales passant par les foramens transversaires ou avec subluxation, se compliquent de dissection vertébrale.

Image typique

La sémiologie en TDM est identique à celle des lésions carotidiennes (**fig. 4-20**).

Pièges et difficultés diagnostiques

Les variantes anatomiques fréquentes du calibre des artères vertébrales peuvent poser un problème diagnostique. Il peut alors être difficile de trancher entre une artère vertébrale hypoplasique et une artère vertébrale disséquée. Pour différencier ces deux entités, il suffit d'analyser le calibre du vaisseau par rapport au calibre du foramen :

- si le calibre du foramen est nettement supérieur au calibre du vaisseau alors le vaisseau est vraisemblablement disséqué ;

Paratger Le Site www.lemanip.com Tout Est Gratuit

Paratger Le Site www.lemanip.com Tout Est Gratuit
www.lemanip.com

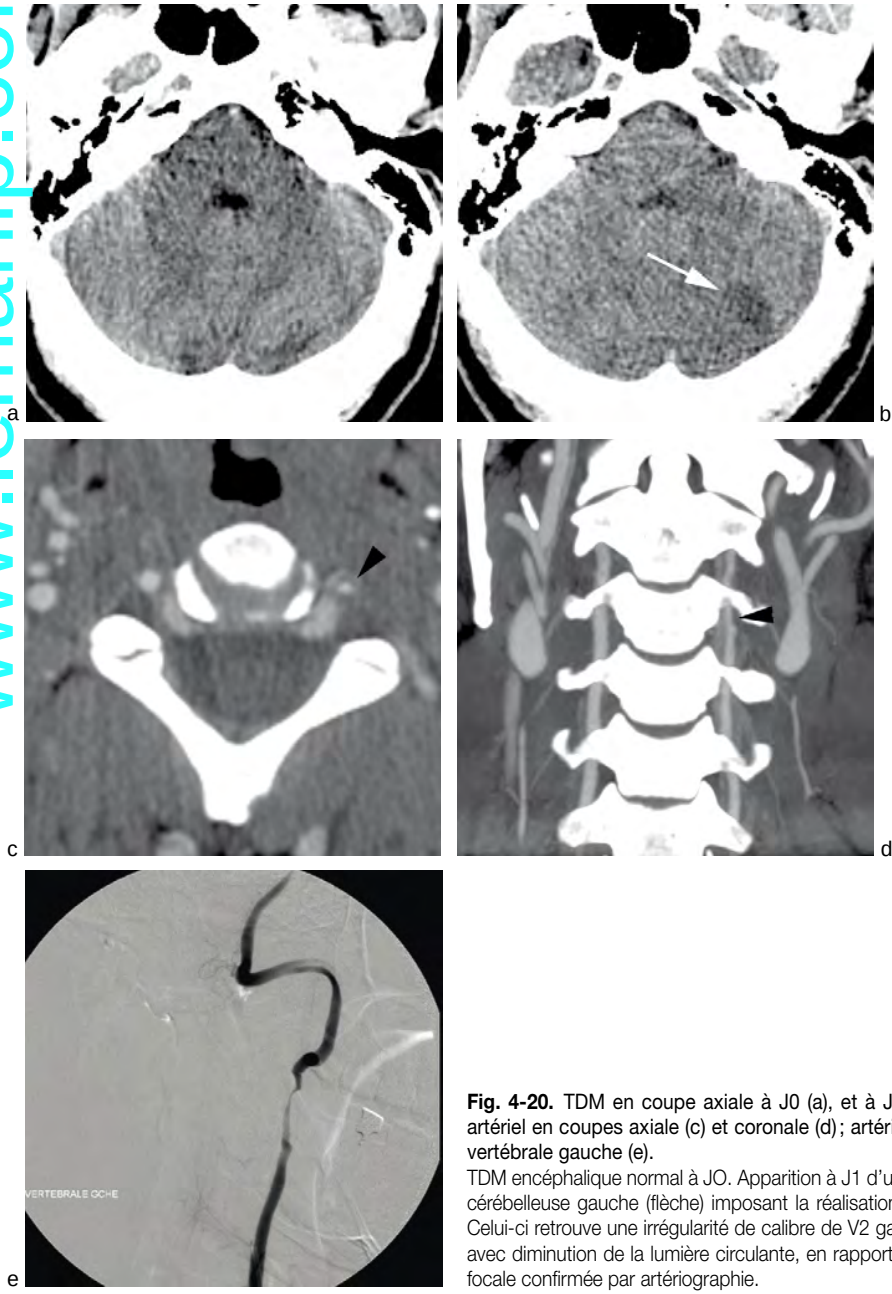

Fig. 4-20. TDM en coupe axiale à J0 (a), et à J1 (b). Angioscanner artériel en coupes axiale (c) et coronale (d) ; artériographie de l'artère vertébrale gauche (e).
TDM encéphalique normal à JO. Apparition à J1 d'une lésion ischémique cérébelleuse gauche (flèche) imposant la réalisation d'un angioscanner. Celui-ci retrouve une irrégularité de calibre de V2 gauche (tête de flèche) avec diminution de la lumière circulante, en rapport avec une dissection focale confirmée par artériographie.

Paratger Le Site www.lemanip.com Tout Est Gratuit

Paratger Le Site www.lemanip.com Tout Est Gratuit
www.lemanip.com

- si le calibre du vaisseau est globalement identique à celui du foramen alors il s'agit probablement d'une artère hypoplasique, variante de la normale (fig. 4-21).

La présence de nombreuses plaques athéromateuses calcifiées peut aussi gêner l'interprétation de l'opacification artérielle, il ne faut pas hésiter alors à utiliser les différentes reconstructions multiplanaires et le mode MIP.

Impact thérapeutique

Le traitement est essentiellement médicamenteux avec anticoagulation au long cours.

Fistule carotido-caverneuse

Il faut rechercher une fistule carotido-caverneuse en cas de traumatisme pénétrant ou en cas de lésion de la face postérieure de l'orbite ou du sinus caverneux.

Cette lésion apparaît soit de manière retardée par rapport au traumatisme soit immédiatement par rupture d'un anévrisme carotidien intracaverneux post-traumatique.

Image typique

Plusieurs signes TDM permettent d'évoquer ce diagnostic :

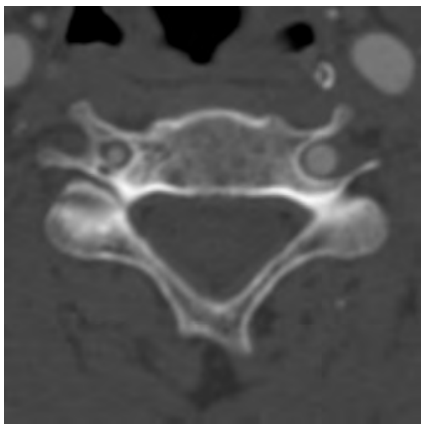

Fig. 4-21. Angioscanner en coupe axiale.
Artère vertébrale gauche dominante. Notez l'asymétrie de calibre des foramens qui témoigne bien d'une artère vertébrale droite « dominée » et non disséquée puisque le calibre du foramen est concordant avec celui de l'artère.

- un élargissement du sinus caverneux ;
- une dilatation de la veine ophtalmique supérieure avec exophtalmie (fig. 4-22) ;
- un œdème cortical et une HSA concomitante si le flux est dirigé vers les veines piales.

Il peut exister un aspect infiltré de la graisse intra-orbitaire ainsi qu'un élargissement de l'hypophyse, le tout par stase veineuse.

Pièges et difficultés diagnostiques

Plusieurs signes TDM permettent d'évoquer ce diagnostic mais d'autres examens complémentaires peuvent être réalisés pour asseoir le diagnostic au premier rang desquels l'ARM avec séquences injectées dynamiques et l'artériographie, permettant toutes deux de démontrer l'opacification précoce, dès le temps artériel, de la loge caverneuse et de ses veines afférentes.

Impact thérapeutique

Les nerfs oculomoteurs (III, IV, VI) et les branches ophtalmique (V1) et maxillaire (V2) du nerf trijumeau cheminent au sein de la loge caverneuse. Il existe un risque de compression nerveuse secondaire à l'engorgement vasculaire mais également un risque de cécité secondaire à la stase veineuse ophtalmique responsable d'une hypoperfusion rétinienne.

Le traitement est donc indispensable, par voie endovasculaire si possible avec embolisation du sinus caverneux.

Anévrisme intracrânien

Image typique

Le diagnostic doit être évoqué en présence d'une HSA de volume trop important, avec une localisation préférentielle au niveau de la scissure interhémisphérique, d'une vallée sylvienne ou des citernes de la base et contrastant avec un faible nombre de lésions associées intracérébrales.

Le diagnostic positif est posé au moindre doute par la réalisation d'un angioscanner du polygone de Willis à la recherche d'une image d'addition vasculaire, en général sacciforme, sur une branche artérielle encéphalique (fig. 4-23). Lorsqu'il est rompu, il entraîne parfois un hématome intraparenchymateux au contact.

Paratger Le Site www.lemanip.com Tout Est Gratuit

Paratger Le Site www.lemanip.com Tout Est Gratuit
www.lemanip.com

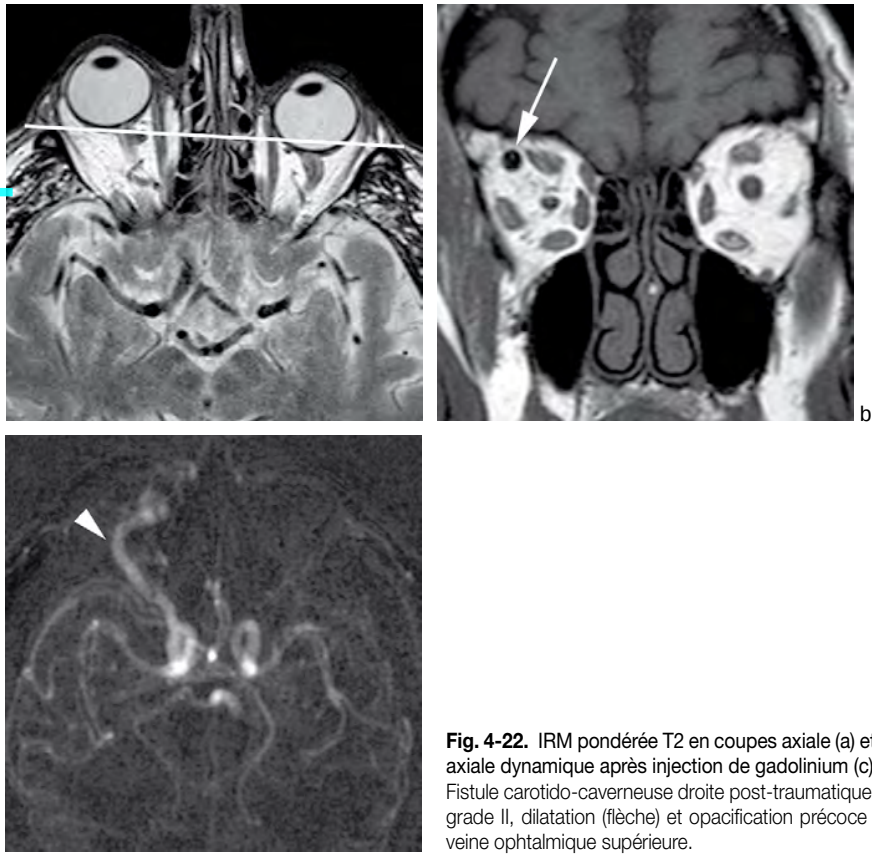

Fig. 4-22. IRM pondérée T2 en coupes axiale (a) et coronale T2 (b) puis axiale dynamique après injection de gadolinium (c).
Fistule carotido-caverneuse droite post-traumatique avec exophtalmie de grade II, dilatation (flèche) et opacification précoce (tête de flèche) de la veine ophtalmique supérieure.

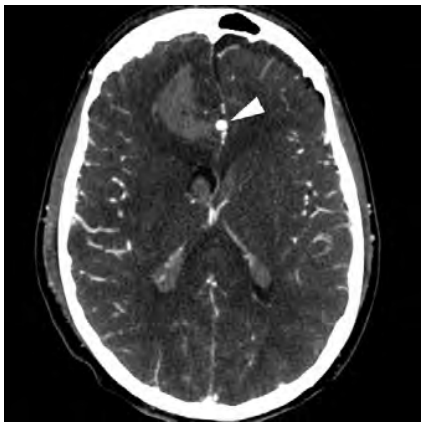

Fig. 4-23. Angioscanner encéphalique.
Anévrisme péricalleux (tête de flèche) post-traumatique par lésion vasculaire contre la faux du cerveau, responsable d'un hématome intraparenchymateux frontal droit.

Pièges et difficultés diagnostiques

Il n'existe pas de diagnostic différentiel. Le principal problème est de savoir si l'anévrisme visualisé est la cause ou la conséquence du traumatisme, ou plus simplement s'il était préexistant au traumatisme donc considéré comme « congénital », ou bien s'il est secondaire à un traumatisme vasculaire lors du choc et alors qualifié d'« acquis ».

Lorsqu'il est la cause du traumatisme, nous avons déjà vu (cf. chap. 2) qu'il faut savoir l'évoquer d'emblée devant une localisation atypique d'HSA en réalisant au moindre doute un angioscanner du polygone de Willis. Ce type d'anévrisme « congénital » siège électivement au niveau des bifurcations artérielles.

Lorsqu'il est la conséquence du traumatisme, il existe classiquement un intervalle libre avant son

Paratger Le Site www.lemanip.com Tout Est Gratuit

Paratger Le Site www.lemanip.com Tout Est Gratuit
www.lemanip.com

apparition. Ces anévrismes «acquis» (que l'on devrait appeler plutôt pseudo-anévrismes) siègent volontiers sur des segments artériels sains et dans des sites particuliers en fonction du mécanisme lésionnel incriminé. On décrit ainsi des localisations au niveau :

- de la carotide interne intracaverneuse en cas de fracture de la base du crâne ou de fragment osseux pénétrant (avec risque de fistule carotido-caverneuse secondaire);
- de l'artère cérébrale moyenne ou de l'artère cérébrale antérieure en cas de traumatisme fermé avec forces d'étirement et de cisaillement;
- de l'artère cérébrale postérieure et des artères péricalleuses par compression de celles-ci contre des structures épaisses et rigides à savoir respectivement la tente et la faux.

Il est souvent difficile voire impossible de différencier ces deux types d'anévrismes, sans retentissement sur la prise en charge thérapeutique qui est de toute façon la même.

Impact thérapeutique

En cas de rupture d'anévrisme, il existe un risque de vasospasme et d'hydrocéphalie de gravité croissante en fonction de l'importance du saignement. Le traitement est donc indispensable selon des modalités propres à chaque équipe : traitement par voie endovasculaire (embolisation) ou chirurgical.

Thrombose veineuse

Image typique

Le diagnostic est évoqué sur une TDM sans injection en présence d'un trait de fracture passant par un sinus veineux, d'autant qu'il existe une hyperdensité spontanée de ce dernier.

Le diagnostic est posé par la réalisation d'un angioscanner veineux (à 80 secondes) à la recherche d'un défaut d'opacification total ou partiel d'un sinus veineux (**fig. 4-24**). Si le thrombus siège au niveau du sinus longitudinal supérieur, il crée le classique signe du «delta».

Pièges et difficultés diagnostiques

Le piège classique est de confondre un thrombus endoluminal avec une granulation de Pacchioni hypertrophique. Cette dernière est en général très focale, d'aspect arrondi, bien limitée, non hyperdense spontanément et avec parfois une empreinte lytique sur l'os au contact. Elle ne se modifie pas au cours du temps. Le thrombus veineux est quant à lui étendu, hyperdense spontanément et il peut régresser et disparaître sous traitement approprié.

Il faut connaître les variantes anatomiques de la normale avec la possibilité d'hypoplasie voire d'«aplasie» veineuse notamment au niveau des sinus transverses qui sont souvent asymétriques, et ne pas les confondre avec un thrombus veineux complet.

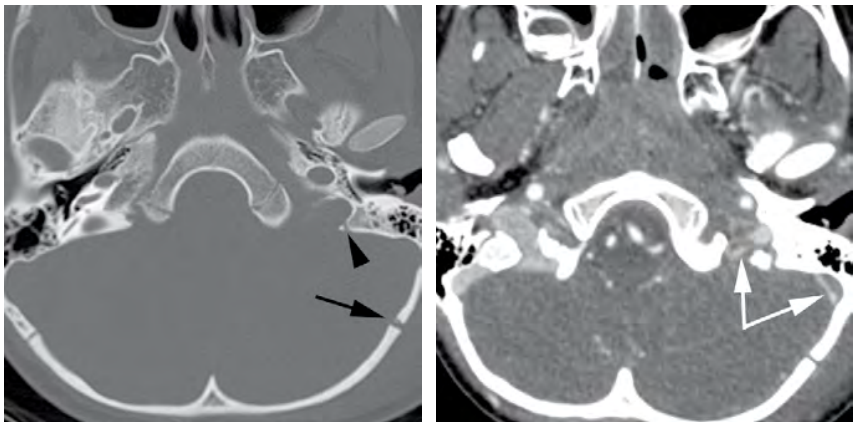

Fig. 4-24. TDM non injectée en fenêtrage osseux (a) et angioscanner veineux (b).
Fracture-disjonction temporo-occipitale gauche (flèche noire) passant par le foramen jugulaire (tête de flèche) avec thrombus au sein du sinus sigmoïde et du golfe jugulaire (flèches blanches).

Paratger Le Site www.lemanip.com Tout Est Gratuit

Paratger Le Site www.lemanip.com Tout Est Gratuit
www.lemanip.com

Un défaut d'opacification d'un sinus peut résulter d'un défaut technique avec une injection sous-optimale (trop faible quantité de produit de contraste injecté ou temps d'acquisition inadéquat…). Il faut alors savoir réitérer les examens afin de ne pas porter de diagnostic abusif.

Impact thérapeutique

Le traitement est médicamenteux avec mise en place d'une anticoagulation en l'absence de lésions associées hémorragiques contre indiquant son utilisation.

Au total

- En urgence, angioscanner artériel cervico-encéphalique systématique à la recherche d'une dissection si :
  - fracture du rachis cervical : foramen transverse, fracture-luxation ou mécanisme en distraction ;
  - fracture de la base du crâne passant par le canal carotidien ;
  - toute lésion ischémique encéphalique inexpliquée.
- En urgence, angioscanner veineux encéphalique systématique à la recherche d'un thrombus si :
  - fracture de la base du crâne passant par le foramen jugulaire ;
  - fracture de la voûte crânienne passant à proximité d'un sinus veineux.
- Toute irrégularité de calibre d'une artère est un signe de dissection jusqu'à preuve du contraire et doit faire réaliser une artériographie au moindre doute.

« Petit signe à ne pas manquer »

Une HSA de volume important, contrastant avec un faible nombre de lésions associées intracérébrales et avec une localisation préférentielle au niveau d'une vallée sylvienne ou des citernes de la base, doit faire réaliser un angioscanner du polygone de Willis à la recherche d'un anévrisme.

Mort encéphalique

D'après le décret n° 96-1041 du 2 décembre 1996 *(Journal officiel)*

Art. R 671-7-1 « Le constat de mort ne peut être établi que si les *trois critères cliniques* suivants sont simultanément présents :

- absence totale de conscience et d'activité motrice ;
- abolition de tous les réflexes du tronc cérébral ;
- absence totale de ventilation spontanée […] vérifiée par une épreuve d'hypercapnie. »

« De plus en complément des trois critères cliniques mentionnés à l'article R. 671-7-1, il doit être recouru pour attester du caractère irréversible de la destruction encéphalique… :

- soit à *deux électroencéphalogrammes nuls et aréactifs* effectués à un intervalle minimal de quatre heures, réalisés avec amplification maximale sur une durée d'enregistrement de trente minutes et dont le résultat doit être immédiatement consigné par le médecin qui en fait l'interprétation ;
- soit à une *angiographie* objectivant l'arrêt de la circulation encéphalique et dont le résultat doit être immédiatement consigné par le radiologue qui en fait l'interprétation. »

Depuis l'article de B. Dupas paru dans l'*American Journal of Neuroradiology* en 1998, il existe des critères angioscannographiques de mort encéphalique validés par la Société française de radiologie et d'anesthésie-réanimation en 2003.

La Société française de neuroradiologie a édité des recommandations en 2007 que nous allons détailler.

Conditions préalables

Il est recommandé d'attendre au moins 6 heures entre le diagnostic clinique de mort encéphalique et la réalisation de l'angioscanner et ce afin d'augmenter la spécificité de ce dernier. L'examen doit être réalisé chez un patient stable sur le plan hémodynamique, à savoir : pression artérielle moyenne au-dessus de 65 mmHg et diurèse supérieure ou égale à 100 ml/h. La volémie doit également être suffisante (pression veineuse centrale : 6-8 mmHg). Il faut s'assurer d'une bonne voie veineuse périphérique (pli du coude) pour l'injection de produit de contraste iodé non ionique.

Il est recommandé de réaliser l'examen scannographique avec une machine équipée d'au moins

Paratger Le Site www.lemanip.com Tout Est Gratuit

Paratger Le Site www.lemanip.com Tout Est Gratuit
www.lemanip.com

seize barrettes et ce afin d'obtenir des coupes inframillimétriques.

Protocole de l'angioscanner

Le but de l'examen est de prouver l'arrêt circulatoire encéphalique. Il faut programmer *plusieurs volumes* d'acquisition couvrant tout le crâne depuis C1-C2 jusqu'au vertex avec les mêmes paramètres d'acquisition en *coupes fines inframillimétriques.* Chaque acquisition doit durer moins de 15 secondes.

La première série est réalisée sans injection et servira de référence. Elle permet d'apprécier l'état du parenchyme encéphalique et de déterminer les zones hémorragiques.

On réalise une coupe de référence à hauteur de l'os hyoïde afin de repérer les artères carotides pour pouvoir déclencher manuellement l'hélice lorsque celles-ci seront opacifiées.

L'injection de PDC est effectuée par voie antécubitale grâce à un injecteur automatique avec un volume de 2 cc/kg injecté à un débit de 3 cc/s.

La première hélice post-injection est déclenchée manuellement à l'arrivée du PDC dans les carotides. Cette phase précoce permet de s'assurer de l'opacification de l'artère temporale superficielle (branche de la carotide externe) qui témoigne d'une bonne qualité de l'injection.

Puis la série suivante sera réalisée à 60 secondes au moins après le début de l'injection. Il faut ensuite reconstruire les images en coupes de 10 mm d'épaisseur tous les 5 mm puis réaliser une coupe épaisse MIP sagittale médiane.

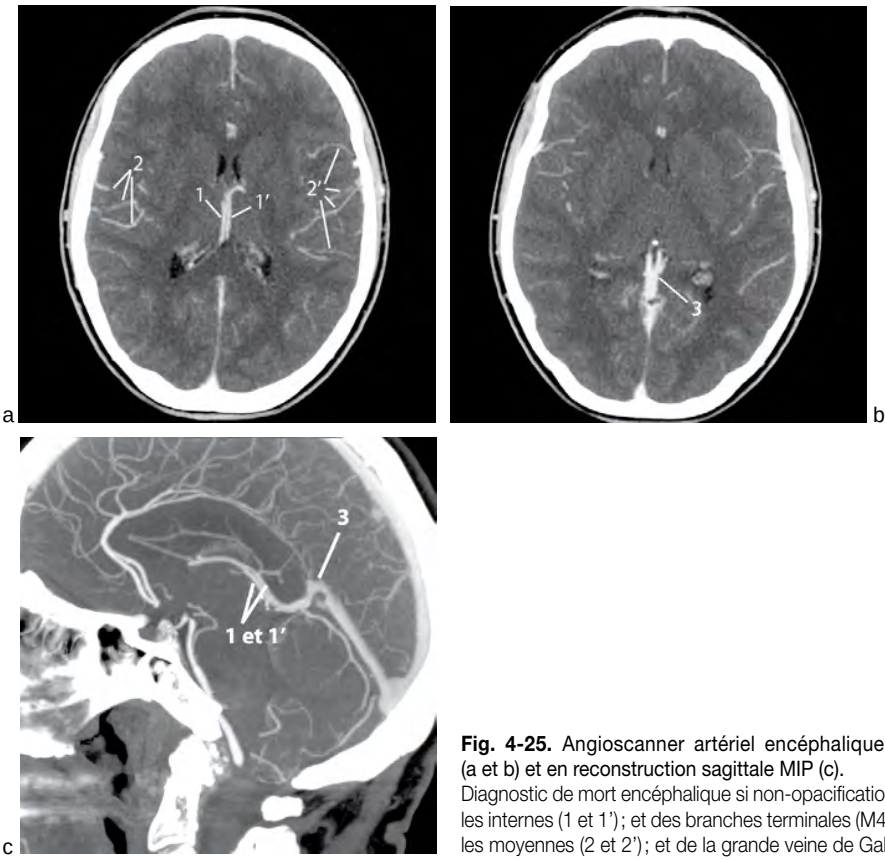

Fig. 4-25. Angioscanner artériel encéphalique en coupes axiales (a et b) et en reconstruction sagittale MIP (c).
Diagnostic de mort encéphalique si non-opacification des veines cérébrales internes (1 et 1'); et des branches terminales (M4) des artères cérébrales moyennes (2 et 2'); et de la grande veine de Galien (3).

Paratger Le Site www.lemanip.com Tout Est Gratuit

Paratger Le Site www.lemanip.com Tout Est Gratuit
www.lemanip.com

Critères diagnostiques

Diagnostic de mort encéphalique (fig. 4-25)

- On affirme le diagnostic de mort encéphalique en cas de non-opacification sur la dernière hélice réalisée au moins 60 secondes après le début de l'injection :
  - des branches corticales des artères cérébrales moyennes droite et gauche ;
  - et des veines cérébrales internes droite et gauche ;
  - et de la grande veine cérébrale.

Le compte rendu doit être sans appel, il doit préciser l'existence ou non d'une opacification des veines profondes et l'existence ou non d'une opacification des branches distales des artères cérébrales moyennes et la conclusion est univoque, signée par un médecin senior : « absence d'arrêt circulatoire » ou « arrêt circulatoire ».

En cas d'opacification du réseau veineux profond et/ou des branches distales des artères cérébrales moyennes, le diagnostic de mort encéphalique est récusé (fig. 4-26) et l'examen scannographique doit être répété dans un délai d'au moins 6 heures.

Remarques et cas particuliers

L'opacification de tout autre élément vasculaire artériel (M2, M3, artère basilaire, artères vertébrales, artères péricalleuses) ou veineux (sinus caverneux, sinus veineux superficiels) n'est pas prise en compte dans le diagnostic de mort encéphalique et ne fait donc pas récuser le diagnostic.

En cas d'opacification unilatérale d'une ou de deux branches corticales de l'artère cérébrale moyenne, le diagnostic de mort encéphalique peut être

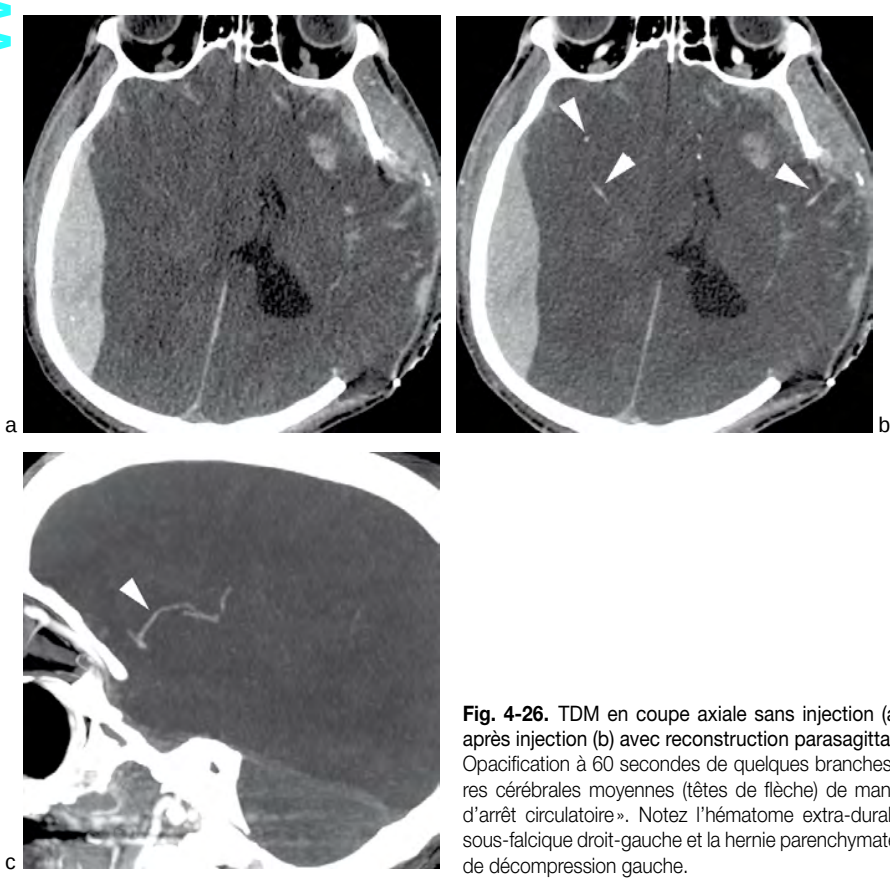

Fig. 4-26. TDM en coupe axiale sans injection (a) et à 60 secondes après injection (b) avec reconstruction parasagittale droite MIP (c). Opacification à 60 secondes de quelques branches terminales des artères cérébrales moyennes (têtes de flèche) de manière bilatérale : « pas d'arrêt circulatoire ». Notez l'hématome extra-dural droit, l'engagement sous-falcique droit-gauche et la hernie parenchymateuse à travers le volet de décompression gauche.

Paratger Le Site www.lemanip.com Tout Est Gratuit

Paratger Le Site www.lemanip.com Tout Est Gratuit
www.lemanip.com

Fig. 4-27. Mort encéphalique (coupe axiale MIP).
Illustration du *stasis filling* avec opacification des artères M1 sur leur portion proximale à 60 secondes après injection.

affirmé à condition de s'assurer de l'absence totale d'opacification du réseau veineux profond.

Le *stasis filling* correspond à une faible et courte opacification, lors de la dernière acquisition de l'examen, des segments sous-arachnoïdiens de A1 (1re portion de l'artère cérébrale antérieure), P1 (1re portion de l'artère cérébrale postérieure) et M1 (1re portion de l'artère cérébrale moyenne) qui apparaissent grêles (fig. 4-27). Cet aspect est en rapport avec une stagnation de produit de contraste dans les segments proximaux des artères encéphaliques dû à l'hyperpression intracrânienne qui est supérieure à la pression artérielle systémique. Ce phénomène est bien connu en angiographie (Kricheff *et al.*) et n'infirme pas le diagnostic de mort encéphalique.

L'opacification des veines ophtalmiques supérieures est constante, liée à l'existence d'anastomoses entre les branches de l'artère carotide externe et de l'artère ophtalmique devenant fonctionnelles en l'absence de flux dans la carotide interne. Il existe alors une inversion du flux artériel de la carotide externe vers l'artère ophtalmique générant un retour veineux par les veines ophtalmiques.

Le sinus longitudinal supérieur peut parfois être opacifié *via* les branches de la carotide externe puis celles des vaisseaux méningés ou par les veines émissaires, sans remettre en doute le diagnostic de mort encéphalique.

Bibliographie

Dupas B., Gayet-Delacroix M., Villers D., Antonioli D., Veccherini M.F., Soulillou J.P. Diagnosis of brain death using two-phase spiral CT. *AJNR* 1998 ; 19 (4) : 641–647.

Laine F.J., Shedden A.I., Dunn M.M., Ghatak N.R. Acquired intracranial herniations : MR imaging findings. *AJR* 1995 ; 165 (4) : 967–973.

Leclerc X. Diagnostic par angioscanner de la mort encéphalique : recommandations de la Société française de neuroradiologie (SFNR). *Journal of Neuroradiology* 2007 ; 34 (4) : 217–219.

Marmarou A., Signoretti S., Fatouros P.P., Portella G., Aygok G.A., Bullock M.R.. Predominance of cellular edema in traumatic brain swelling in patients with severe head injuries. *Journal of Neurosurgery* 2006 ; 104 (5) : 720–730.

McKinney A., Ott F., Short J., McKinney Z., Truwit C. Angiographic frequency of blunt cerebrovascular injury in patients with carotid canal or vertebral foramen fractures on multidetector CT. *European Journal of Radiology* 2007 ; 62 (3) : 385–393.

Nunez D.B., Jr., Berkmen T. Imaging of blunt cerebrovascular injuries. European *Journal of Radiology* 2006 ; 59 (3) : 317–326.

Osborn A.G. *Diagnostic imaging : Brain*. W.B. Saunders, Philadelphie, 2004.

Payen J.F., Fauvage B., Lavagne P., Falcon D. *Conférences d'actualisation 2001. Traitement de l'œdème cérébral (partie 1)*, Elsevier et Sfar, Paris, 2001, p. 651–676.

Provenzale J. CT and MR imaging of acute cranial trauma. *Emergency Radiology* 2007 ; 14 (1) : 1–12.

Sliker C.W. Blunt cerebrovascular injuries : imaging with multidetector CT angiography. *Radiographics* 2008 ; 28 (6) : 1689–1708 ; discussion 709–710.

Sliker C.W., Mirvis S.E. Imaging of blunt cerebrovascular injuries. *European Journal of Radiology* 2007 ; 64 (1) : 3–14.

Wijdicks E.F. The diagnosis of brain death. *The New England Journal of Medicine* 2001 ; 344 (16) : 1215–1221.

Paratger Le Site www.lemanip.com Tout Est Gratuit

Paratger Le Site www.lemanip.com Tout Est Gratuit

www.lemanip.com

Chapitre 5

Lésions osseuses

Fractures de la voûte crânienne

Trait simple linéaire

Une fracture de la voûte crânienne à trait simple survient lors d'un mécanisme par choc direct, avec un traumatisme de faible énergie sur une surface large du crâne. Sa présence ne préjuge pas de l'importance des lésions traumatiques intracrâniennes. En effet, 25 à 35 % des traumatismes graves intracrâniens n'ont pas de fracture associée.

Image typique

Cette fracture se présente sous la forme d'un trait bien limité, en «cheveux», sans sclérose corticale, rompant la corticale interne et externe de l'os avec un hématome sous-cutané au contact. Elle atteint plus fréquemment l'écaille du temporal ou l'os pariétal car ce sont des pièces osseuses de faible épaisseur.

Les reconstructions VR permettent de mieux préciser l'extension et la direction de ces traits de fracture (fig. 5-1). La rapidité et la qualité des images 3D obtenues en font un moyen de communication facile, pertinent et didactique vis-à-vis de nos confrères cliniciens.

Il faut systématiquement rechercher des lésions hémorragiques intracrâniennes en regard (HED et contusions notamment).

Pièges et difficultés diagnostiques

Les principales difficultés diagnostiques sont liées aux nombreuses sutures qui unissent les différentes pièces osseuses du crâne et qui peuvent être prises, à tort, pour des traits fracturaires. Il en est de même des empreintes vasculaires propres à chaque individu et qui peuvent mimer une lésion traumatique de la voûte crânienne (fig. 5-2). Le tableau 5-1 permet de préciser les éléments permettant de différencier ces entités et de limiter ainsi le nombre de faux positifs.

Remarque 1 : une fracture est souvent associée à un hématome sous-cutané de la voûte en regard. Sémiologiquement, on distingue un hématome sous-cutané qui est localisé entre la galéa aponévrotique (= aponévrose épicrânienne reliant les deux chefs du muscle occipito-frontal) et le périoste et pouvant diffuser sur toute la voûte, d'un céphalhématome qui correspond à un hématome sous-périosté limité par les sutures. Cette distinction est bien connue des radiopédiatres, en effet lorsqu'un nouveau-né présente, dans les suites d'un accouchement traumatique par forceps ou ventouses, une voussure crânienne, il faut rapidement déterminer la topographie exacte de l'hématome. En effet, un céphalhématome, localisé sous le périoste va correspondre à un saignement «contenu» par les sutures et donc d'abondance

Fig. 5-1. Reconstruction VR.
Fracture linéaire fronto-pariétale droite, traversant la suture coronale et la suture sagittale avec trait de refend sur l'os frontal droit.

Paratger Le Site www.lemanip.com Tout Est Gratuit

© 2009 Elsevier Masson SAS. Tous droits réservés

Paratger Le Site www.lemanip.com Tout Est Gratuit
www.lemanip.com

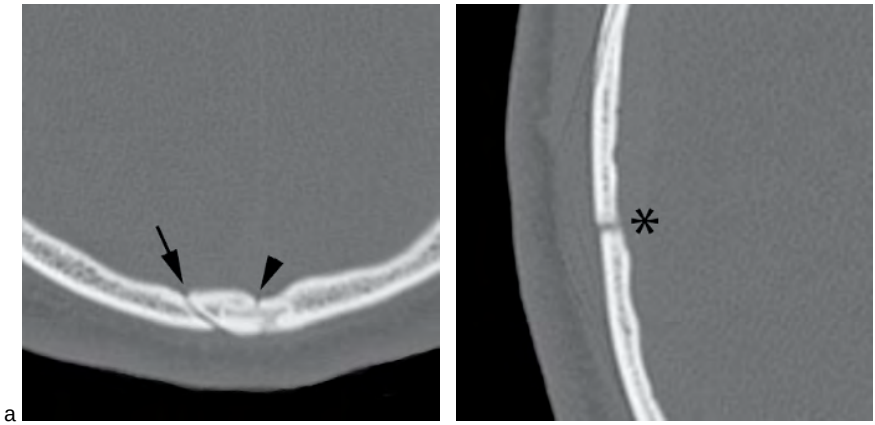

Fig. 5-2. TDM en coupes axiales zoomées en fenêtrage osseux.
(a) Vaisseau nourricier (flèche) et suture sagittale (tête de flèche). (b) Trait de fracture de l'os pariétal droit.

Tableau 5-1 Critères permettant de différencier les faux positifs de fracture de la voûte crânienne.

Fracture	Suture	Empreinte vasculaire
Trait linéaire	Trait en « zigzag »	Trait courbe, « branché »
Pas de sclérose corticale	Sclérose corticale	Sclérose corticale
Épaisseur > 3 mm	Épaisseur < 2 mm	Épaisseur variable

modérée, alors qu'un hématome sous-cutané, localisé sous la galéa est potentiellement fatal, lié à une rupture des veines reliant les sinus duraux aux veines du cuir chevelu et source d'hypovolémie sévère. Le pronostic dépend de la rapidité du diagnostic topographique qui permet de différencier ces deux entités. Cette différence sémiologique est moins importante dans la population adulte.

Remarque 2 : chez l'enfant de moins de 2 ans, les fractures de la voûte ne surviennent que dans 2 % des traumatismes du fait de l'importante élasticité de la voûte crânienne à cet âge. En revanche, elles surviennent dans presque la moitié des traumatismes non accidentels : il faut savoir l'évoquer si le traumatisme est d'intensité modérée et en présence d'une fracture de type stellaire, bilatérale ou franchissant la ligne médiane. La suspicion de maltraitance est une des dernières indications de la réalisation de radiographies standard du crâne selon les recommandations de la Haute Autorité de santé (octobre 2008), en association avec la réalisation de radiographies du corps entier.

Impact thérapeutique

Il n'existe aucun traitement spécifique, la prise en charge consiste à traiter les lésions associées.

Embarrure

Une embarrure est une fracture complexe qui résulte d'un choc violent appliqué sur une faible surface, avec dépression au niveau du point d'impact et propagation centrifuge de l'onde de choc (fig. 5-3).

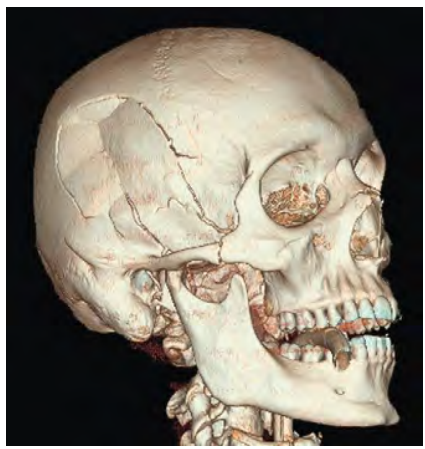

Fig. 5-3. TDM du crâne en reconstruction VR.
Illustration du mécanisme d'embarrure avec dépression centrale et extension stellaire des traits de fracture.

Paratger Le Site www.lemanip.com Tout Est Gratuit

www.lemanip.co

Gratuittement

www.lemanip.com

Radiologie et imagerie medicale

Livres,memoires,rapport de stage,courses,radiologie conventionnelle,Scanner,TDM,IRM,Scintigraphie, Medecine nucleaire,Radiotherapie,Radiologie Interventionnelle,Oncologie,Clichees,Cas interpretes,exposes,medecine

https://www.lemanip.com/

www.lemanip.com

Paratger Le Site www.lemanip.com Tout Est Gratuit
www.lemanip.com

Image typique

On parle d'embarrure en présence d'un trait de fracture complexe avec déplacement du (ou des) fragment(s) osseux en dehors ou en dedans de la boîte crânienne. La distance du déplacement doit être égale ou supérieure à l'épaisseur de la voûte crânienne (de la table interne à la table externe). Une embarrure peut être comminutive, ouverte, fermée (fig. 5-4) et/ou compressive. On parle d'embarrure ouverte lorsqu'il existe une perte de substance cutanée en regard de la fracture faisant communiquer l'air extérieur avec l'endocrâne *via* le foyer fracturaire et alors responsable d'une pneumencéphalie.

Les lésions associées sont fréquentes. Le mécanisme lésionnel étant un impact direct, il existe des lésions de «coup» en regard de la fracture au premier rang desquelles, les contusions avec un risque d'épilepsie secondaire. Les lésions vasculaires sous-jacentes atteignent soit le secteur veineux (thrombose veineuse, plaie veineuse avec HSD et HSA), soit le secteur artériel (plaie de l'artère méningée moyenne : HED++) en fonction de la localisation de l'impact traumatique. Mais il faut également s'attacher à rechercher les lésions de «contrecoup» qui ont parfois des conséquences plus graves que celles situées en regard du site fracturé (fig. 5-5).

Une embarrure entraîne souvent une lésion de la dure-mère avec brèche de LCR créant une porte d'entrée infectieuse avec risque d'abcès et d'empyème secondaire. Ce risque infectieux est d'autant plus élevé que l'embarrure est ouverte.

N.B. Attention, une pneumencéphalie visible lors d'une embarrure ne traduit pas son caractère «ouvert»! Une pneumencéphalie est un signe indirect de brèche ostéoméningée. Une embarrure est dite ouverte lorsque le foyer fracturaire communique avec l'air extérieur par l'intermédiaire d'une large perte de substance cutané. Une pneumencéphalie associée à une embarrure fermée (sans perte de substance cutanée) doit donc faire rechercher un autre site fracturé : paroi postérieure du sinus frontal par exemple (cf. p. 61, brèches ostéoméningées).

Pièges et difficultés diagnostiques

Il n'existe pas de diagnostic différentiel ni de piège particulier.

Impact thérapeutique

Le traitement est une urgence chirurgicale en présence d'une embarrure ouverte ou d'une embarrure fermée compressive. Il consiste en une reconstruction du volume osseux avec surélévation des fragments et suture de la dure-mère voire réalisation d'une crânioplastie en cas de délabrement trop important.

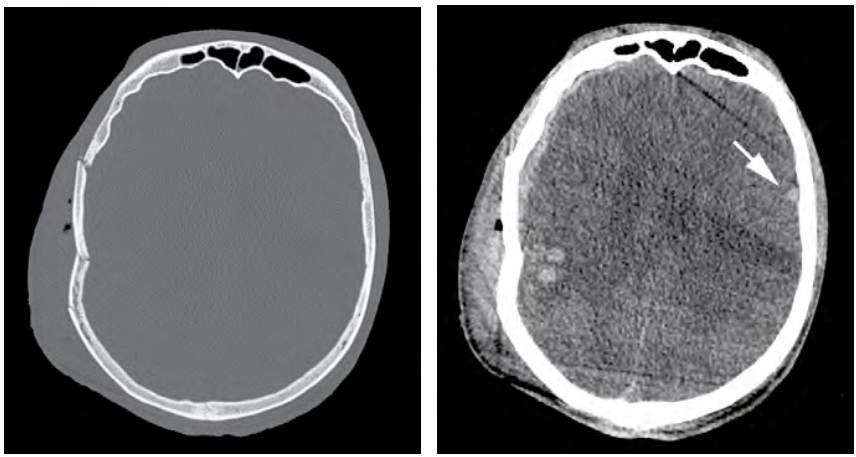

Fig. 5-4. TDM en coupes axiales, fenêtrage osseux (a) et parties molles (b).
Embarrure fermée pariéto-temporale droite avec contusions parenchymateuses hémorragiques et lame d'HSD en regard. Notez la contusion hémorragique de contrecoup (flèche).

Paratger Le Site www.lemanip.com Tout Est Gratuit

Paratger Le Site www.lemanip.com Tout Est Gratuit
www.lemanip.com

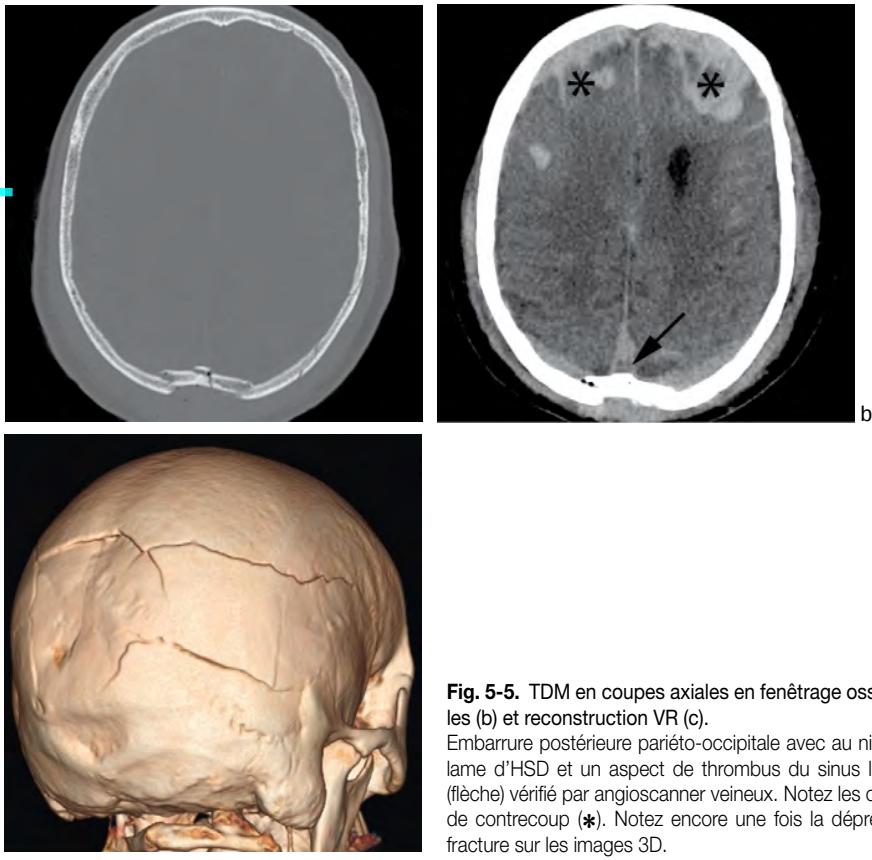

Fig. 5-5. TDM en coupes axiales en fenêtrage osseux (a), parties molles (b) et reconstruction VR (c).
Embarrure postérieure pariéto-occipitale avec au niveau du « coup » une lame d'HSD et un aspect de thrombus du sinus longitudinal supérieur (flèche) vérifié par angioscanner veineux. Notez les contusions bifrontales de contrecoup (*). Notez encore une fois la dépression centrale de la fracture sur les images 3D.

Le traitement médical est toujours de rigueur avec antibioprophylaxie et vaccinations antipneumococcique et antitétanique pour éviter toute surinfection encéphalique en cas de suspicion de brèche de LCR. On y associe généralement un traitement anticonvulsivant.

Le pronostic est aux lésions associées.

Au total

- Fracture = trait linéaire à bords non corticalisés.
- Embarrure = fracture comminutive avec déplacement des fragments osseux.
- Angioscanner veineux si fracture à proximité d'un sinus veineux.

« Petit signe à ne pas manquer »
Chercher des lésions de contrecoup dans toute embarrure.

Fractures de la base du crâne

Elles sont fréquentes, présentes dans environ un quart des traumatismes crâniens. En cas de suspicion de ce type de fracture, il faut réaliser une intubation oropharyngée préférentielle en raison du risque potentiel de position intracrânienne de la sonde nasopharyngée en cas de fracture de l'ethmoïde.

Rappel anatomique

La base du crâne est classiquement divisée en trois étages (fig. 5-6 et 5-7).

L'étage antérieur est limité en arrière par le bord postérieur des petites ailes du sphénoïde et du jugum sphénoïdal. Il est constitué par l'os frontal (partie orbito-nasale et sinus frontal), l'os ethmoïdal (constitué de deux masses latérales et deux lames : horizontale ou criblée et verticale ou perpendi-

Paratger Le Site www.lemanip.com Tout Est Gratuit

Paratger Le Site www.lemanip.com Tout Est Gratuit
www.lemanip.com

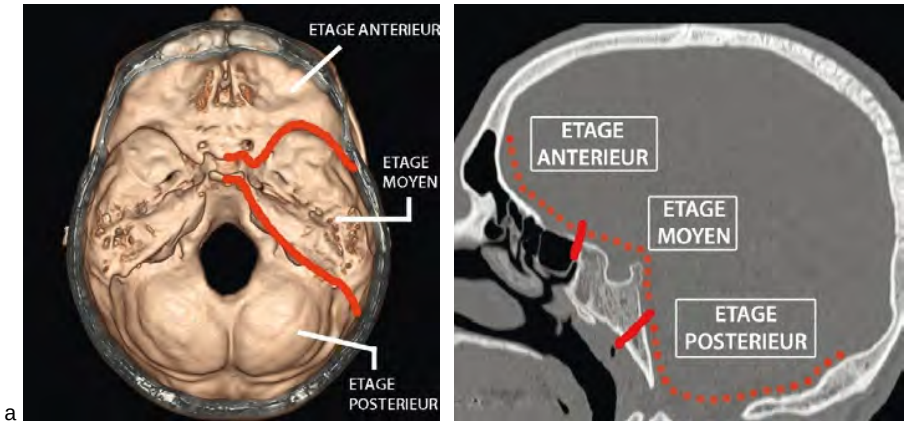

Fig. 5-6. Reconstruction VR de la boîte crânienne avec une vue supérieure de l'endocrâne (a) et TDM en coupe sagittale médiane (b), illustrant la division de la base du crâne en trois étages avec des limites représentées en trait rouge.

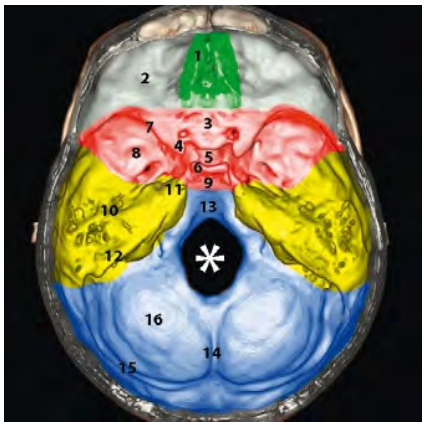

Fig. 5-7. Reconstruction VR en vue endocrânienne supérieure. Gris : os frontal ; vert = os ethmoïdal ; rouge = os sphénoïde ; jaune = os temporal ; bleu = os occipital.
1 : lame criblée ; 2 : processus orbito-nasal de l'os frontal ; 3 : jugum ou limbus sphénoïdal ; 4 : processus clinoïde antérieur ; 5 : selle turcique ; 6 : processus clinoïde postérieur et dorsum sellae ; 7 : petite aile du sphénoïde ; 8 : grande aile du sphénoïde ; 9 : lame quadrilatère ; 10 : massif pétreux ou rocher ; 11 : apex pétreux ; 12 : bord postéro-supérieur du rocher ; 13 : clivus ou processus basilaire de l'os occipital ; 14 : crête occipitale interne ; 15 : sillon du sinus transverse ; 16 : écaille de l'occipital ; * : foramen magnum.

culaire) et une partie du sphénoïde (jugum sphénoïdal, processus clinoïdes antérieurs et petites ailes).

L'étage moyen est un étage sphéno-temporal, limité en arrière par le bord supérieur des rochers et la lame quadrilatère du sphénoïde. Le sphénoïde forme le plancher de la fosse cérébrale moyenne et comporte de nombreux espaces de communication avec la face qui laissent passer d'importantes structures vasculo-nerveuses. L'os temporal ne participe à cet étage que par la face antéro-supérieure du rocher.

L'étage postérieur est un étage occipito-temporal, comprenant la face postéro-supérieure du rocher (avec conduit auditif interne et aqueduc du vestibule) et l'écaille, le corps (clivus) et le foramen magnum (trou occipital) de l'os occipital.

Nous allons tour à tour détailler les différents types de fractures étage par étage en insistant sur les points importants de la description scannographique afin d'optimiser la prise en charge thérapeutique en urgence du fait des risques de lésions nerveuse et vasculaire.

Les principales difficultés diagnostiques des fractures de la base du crâne résident dans la complexité des structures osseuses en présence et les principaux pièges, dans le grand nombre de sutures et synchondroses unissant les différentes pièces osseuses et pouvant être prises à tort comme des traits de fracture. Il est indispensable de reconstruire l'acquisition encéphalique avec un filtre osseux qui affine le grain de l'image. Les reconstructions multiplanaires sont une aide précieuse pour la description de la topographie, de l'extension et du déplacement des différents foyers fracturaires.

Paratger Le Site www.lemanip.com Tout Est Gratuit

Paratger Le Site www.lemanip.com Tout Est Gratuit
www.lemanip.com

Fracture de l'étage antérieur

Les fractures de l'étage antérieur comprennent :

- les fractures du toit de l'orbite (= processus orbitaire de l'os frontal) ;
- les fractures du sinus frontal ;
- les fractures de la lame criblée de l'ethmoïde (les fractures de la lame perpendiculaire appartenant aux fractures du massif facial).

Image typique

Le diagnostic TDM est facile, on visualise un trait de fracture simple ou comminutif, déplacé ou non, sur une ou plusieurs pièce(s) osseuse(s) de l'étage antérieur. Le diagnostic est souvent orienté par la présence d'un hémosinus ethmoïdal ou frontal. Plusieurs éléments sont à préciser pour le clinicien avec l'aide des reconstructions coronale et sagittale, pour apprécier :

- le degré de déplacement et de comminution de la lame criblée car il existe un risque d'anosmie par atteinte des bulbes olfactifs cheminant juste au dessus ;
- la présence de fragments osseux intra-orbitaires pouvant être conflictuels sur le muscle droit supérieur ou compressifs sur le nerf optique ;
- l'existence d'une exophtalmie lors d'une fracture du toit de l'orbite lié à un mécanisme de *blow in* ; il s'agit d'une modification du volume intra-orbitaire lié au déplacement des fragments osseux à l'intérieur de l'orbite, entraînant une antéprojection du contenu orbitaire avec exophtalmie ; celle-ci est classée en trois grades de gravité croissante par la mesure de l'antéprojection de la partie postérieure du globe oculaire par rapport à une ligne bicanthale tracée en coupes axiales. Ainsi on définit un grade I lorsque la partie postérieure du globe croise encore la ligne bicanthale avec une antéprojection du globe entre 75 et 100 % de son diamètre antéro-postérieur ; le grade II (fig. 5-8) est défini lorsque la partie postérieure du globe est

Fig. 5-8. TDM en coupes coronale (a), sagittale (b) et axiale (c).
Fracture comminutive du toit de l'orbite gauche et de la lame criblée (flèche) droite avec pneumencéphalie (tête de flèche). Esquilles osseuses intra-orbitaires conflictuelles sur le muscle droit supérieur (*) et venant en contact avec le globe oculaire. Exophtalmie de grade II à gauche avec face postérieure du globe tangent à la ligne bicanthale.

Paratger Le Site www.lemanip.com Tout Est Gratuit

Paratger Le Site www.lemanip.com Tout Est Gratuit
www.lemanip.com

tangente à la ligne bicanthale (antéprojection de 100 %) ; le grade III est une antéprojection supérieure à 100 % avec absence de contact entre la ligne bicanthale et la face postérieure du globe ;

- l'existence d'une pneumencéphalie qui signe la présence d'une brèche ostéoméningée par lésion traumatique de la dure-mère (++ si fracture de la paroi postérieure du sinus frontal ou de la lame criblée).

Dans environ 20 % des cas, ces fractures coexistent avec des lésions intraparenchymateuses surtout frontales (mécanisme d'impact direct) qu'il faut savoir rechercher.

« Les brèches ostéoméningées »

Les brèches ostéoméningées sont présentes dans 20 % des traumatismes de la base du crâne, leur révélation tardive est cause de méningite bactérienne (pneumocoque notamment). Le diagnostic est évoqué cliniquement devant une rhinorrhée ou une otorrhée persistante avec test au glucose ou à la bêtatransferrine positif. Radiologiquement, toute fracture faisant communiquer les espaces péricérébraux avec les espaces aériens (sinus, air ambiant ou oreille moyenne) traduit une brèche ostéoméningée (tableau 5-2). Une pneumencéphalie est un signe indirect du diagnostic.

Le traitement est conservateur dans un premier temps avec alitement complet, surélévation de la tête du lit et ponctions lombaires déplétives afin de diminuer le flux au niveau de la brèche permettant ainsi sa fermeture spontanée ce qui est la règle dans la grande majorité des cas.

Si la brèche est toujours présente au-delà de 8 jours, un traitement chirurgical différé par voie endoscopique ou par voie ouverte est envisageable afin de suturer la brèche et d'éviter les risques ultérieurs de méningo-encéphalite. Le radiologue peut jouer un rôle déterminant pour établir un bilan topographique préchirurgical précis de la brèche par la réalisation d'un cisterno-scanner (injection sous-arachnoïdienne de PDC iodé par ponction lombaire puis acquisition spiralée en procubitus, tête abaissée afin d'objectiver la brèche) ou d'une IRM comprenant notamment des séquences T2 CISS en coupes fines.

La vaccination antipneumococcique reste de rigueur ainsi qu'un traitement antibiotique préventif d'emblée.

Tableau 5-2 Fractures à risque de lésion de la dure-mère et de brèche ostéoméningée.

Lame criblée de l'ethmoïde.
Toit de l'orbite.
Paroi postérieure du sinus frontal.
Sinus sphénoïdal.
Tegmen tympanii.
Fracture translabyrinthique.
Fond du CAI.
Canal osseux de la 1re portion du facial jusqu'au ganglion géniculé.
Embarrure ouverte.

Impact thérapeutique

Ces fractures ne constituent pas une urgence thérapeutique proprement dite, leur pronostic dépend des lésions associées et de la présence d'une éventuelle brèche ostéoméningée. Tout fragment osseux conflictuel sur les structures nerveuses (nerf optique, nerf olfactif) doit être enlevé pour diminuer les séquelles sensorielles.

Le pronostic esthétique est engagé avec possibilité de chirurgie de reconstruction différée.

Au total

- Devant une fracture de l'étage antérieur de la base du crâne, préciser l'existence ou non :
  - d'une pneumencéphalie (traduisant l'existence d'une brèche ostéoméningée) ;
  - d'une variation de hauteur et/ou une comminution de la lame criblée ;
  - de fragments osseux intra-orbitaires et/ou d'une exophtalmie.

Fracture de l'étage moyen

Nous décrirons dans ce chapitre les fractures du sphénoïde et du rocher.

Fracture du sphénoïde

C'est la plus fréquente des fractures de la base du crâne en rapport avec la position centrale vulnérable de cet os et à sa finesse.

Rappel anatomique

Le sphénoïde est une structure osseuse complexe par sa forme mais également par le grand nombre de foramens qui le traverse (fig. 5-9).

Paratger Le Site www.lemanip.com Tout Est Gratuit

Paratger Le Site www.lemanip.com Tout Est Gratuit
www.lemanip.com

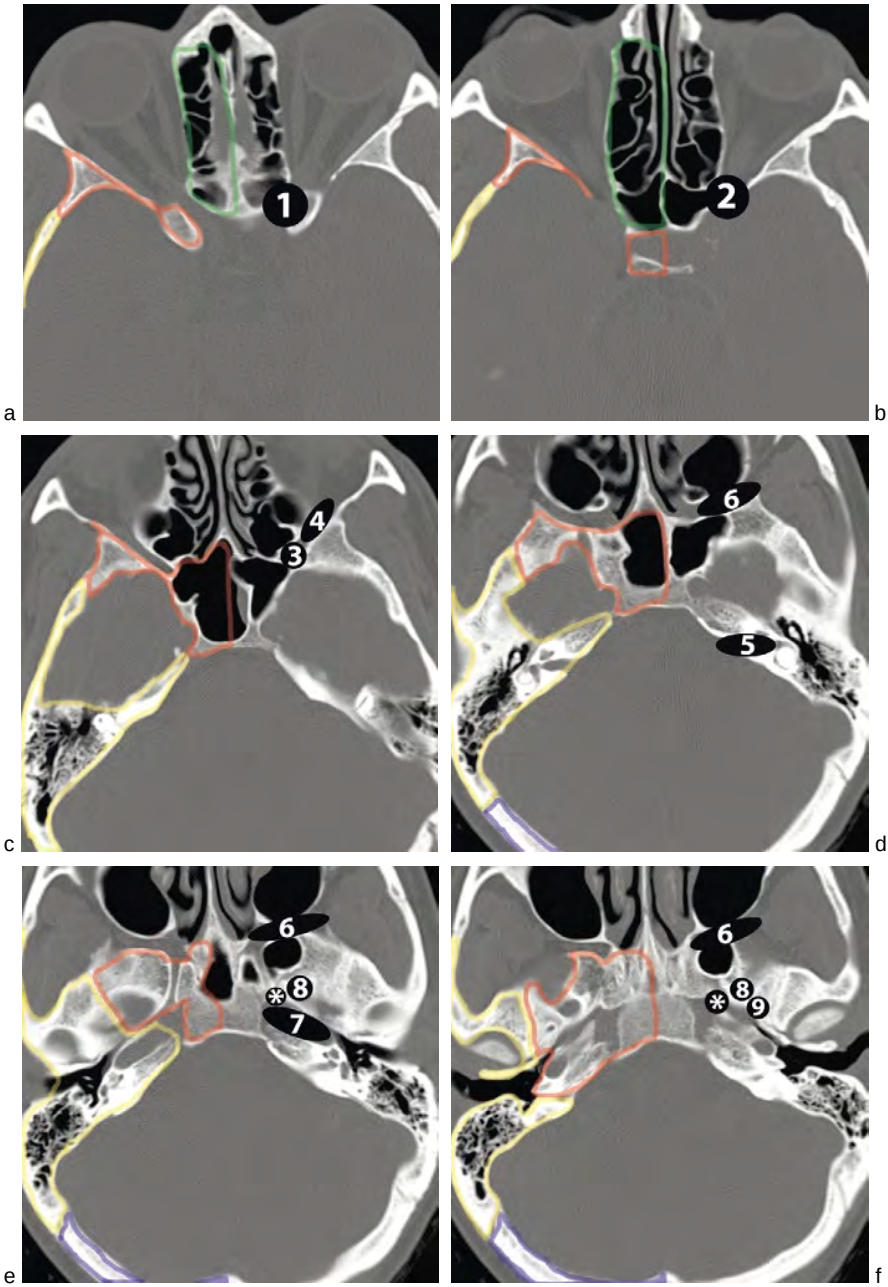

Fig. 5-9. TDM en coupes axiales de haut en bas respectivement de a à h : topographie et contenu des foramens de la base du crâne.

Partie droite de l'image : structures osseuses surlignées (trait rouge = os sphénoïde ; trait bleu = os occipital ; trait vert = os ethmoïde - trait jaune = os temporal). Partie gauche de l'image : foramens.

1 : canal optique (II et artère ophtalmique) ; 2 : fissure orbitaire supérieure (V1, IV, III, VI, veine ophtalmique supérieure) ; 3 : foramen rond (V2), situé à la partie haute de la fente sphéno-palatine ; 4 : fissure orbitaire inférieure ; 5 : conduit auditif interne (VII et VIII et artère labyrinthique) ; 6 : fente sphéno-palatine = ptérygo-palatine ; ✱ : foramen déchiré antérieur = foramen lacerum (nerfs grand pétreux superficiel, branche du VII et profond, branche du IX), 7 : canal carotidien (artère carotide interne) ; 8 : foramen ovale (V3 et artère méningée accessoire) ; 9 : foramen épineux (artère et veine méningées moyennes, rameau méningé du V3) ;

Paratger Le Site www.lemanip.com Tout Est Gratuit

Paratger Le Site www.lemanip.com Tout Est Gratuit
www.lemanip.com

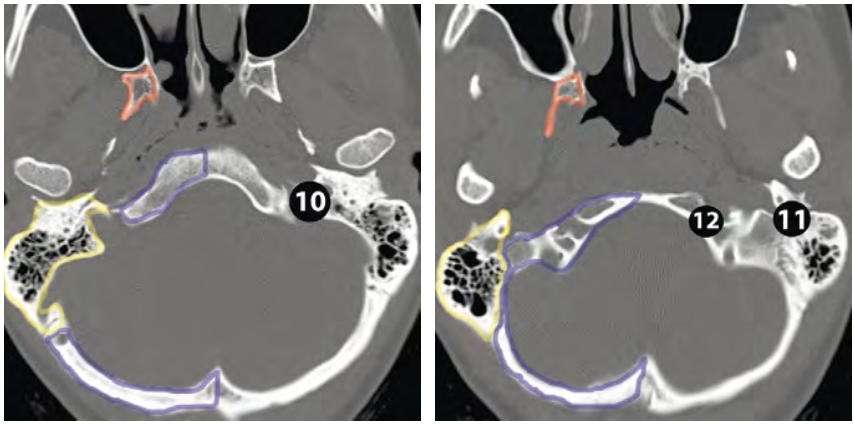

g h

Fig. 5-9. (Suite)
10 : foramen jugulaire (IX, X, XI, artère méningée postérieure et golfe jugulaire) ; 11 : foramen stylomastoïdien (VII) ; 12 : canal condylien antérieur (XII).

On retiendra qu'il se décompose en quatre parties : le corps, la grande et la petite aile (une de chaque côté) et les massifs ptérygoïdes. Le corps du sphénoïde comprend le sinus sphénoïdal, la portion proximale du clivus et la selle turcique. La grande aile possède trois faces, une face orbitaire formant la paroi postérieure de l'orbite, une face cérébrale formant le plancher de la fosse cérébrale moyenne et une face temporale venant en contact avec le massif pétreux. La petite aile comprend le jugum (ou planum) et les processus clinoïdes antérieurs. Les processus ptérygoïdes sont au nombre de deux, chacun se divisant en deux lames médiale et latérale.

Image typique

Les fractures du sphénoïde sont souvent complexes avec de multiples traits de refend, elles concernent surtout les processus ptérygoïdes (en association ou non avec une fracture de Le Fort), la grande aile (surface orbitaire+++) et le corps du sphénoïde (parois du sinus +++).

La présence d'un hémosinus sphénoïdal est un signe indirect de fracture du corps du sphénoïde (fig. 5-10). La présence d'air intracaverneux ou d'une pneumencéphalie orientera vers une fracture du sinus sphénoïdal.

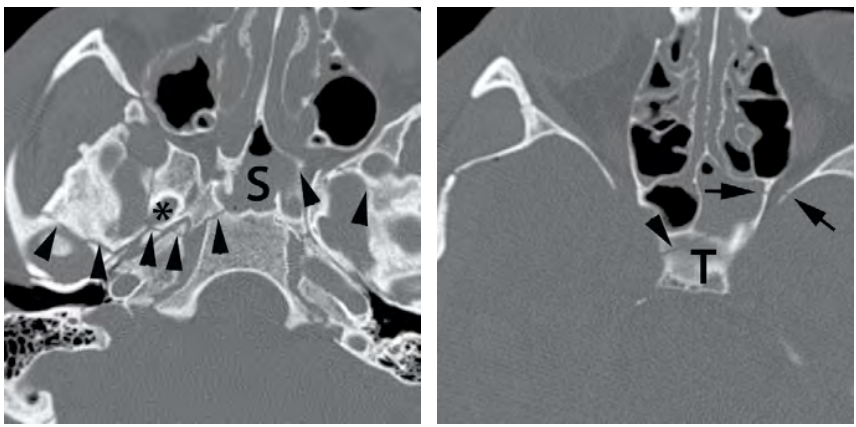

a b

Fig. 5-10. Fracture complexe du corps et de la grande aile droite du sphénoïde (têtes de flèche) à trait principal coronal oblique passant par l'ATM droite, le foramen ovale (*), les parois du sinus sphénoïde (S) avec hémosinus.
Trait de refend au niveau de la selle turcique (T) et au niveau de la fissure orbitaire supérieure controlatérale (flèches).

Paratger Le Site www.lemanip.com Tout Est Gratuit

Paratger Le Site www.lemanip.com Tout Est Gratuit
www.lemanip.com

Le pronostic fonctionnel peut être engagé du fait des nombreuses voies de passage vasculo-nerveuses au sein de cette structure osseuse (tableau 5-3). Les atteintes nerveuses sont soit directes et irréversibles par section axonale, soit indirectes par compression (par un hématome ou un fragment osseux), ou par œdème des gaines entraînant une neuropathie transitoire régressant avec des traitements antiœdémateux.

Tableau 5-3 Récapitulatif des risques vasculo-nerveux en fonction de la pièce osseuse fracturée.

Pièce osseuse fracturée	Risques
Selle turcique	Proximité de la loge caverneuse avec risques : • d'atteinte vasculaire : dissection carotidienne, fistule carotido-caverneuse, thrombose caverneuse ; • d'atteinte nerveuse (III, IV, VI, V1, branche du V2) ; • de troubles endocriniens (hypophyse) ; • d'atteinte du chiasma optique.
Grande aile	Foramen rond (V2). Foramen ovale (V3). Foramen épineux (artère et veine méningées moyennes). Fissure orbitaire supérieure (apex orbitaire).
Apex orbitaire	Atteinte du canal optique (nerf optique II et artère ophtalmique). Syndrome de la fissure orbitaire supérieure (III, IV, VI, V1 et veine ophtalmique supérieure).
Sinus	Brèche ostéoméningée.
Synchondrose sphénopétreuse	Proximité du canal carotidien en arrière (risque vasculaire = dissection). Proximité du foramen ovale en avant (V3). Proximité du foramen lacerum.

Le risque de lésion vasculaire (artérielle ou veineuse) justifie la réalisation systématique d'un angioscanner cervico-encéphalique, et ce d'autant plus que les traits de fracture passent par le canal carotidien ou le foramen jugulaire.

Pièges et difficultés diagnostiques

Le piège classique consiste à confondre la synchondrose sphénopétreuse avec un trait de fracture mais la comparaison avec le côté sain (s'il l'est !) éliminera tout doute diagnostique (fig. 5-11).

Impact thérapeutique

Les fractures du sphénoïde n'ont pas d'impact sur la mortalité et pas de traitement spécifique. En revanche, elles ont un pronostic fonctionnel parfois lourd en fonction des structures vasculo-nerveuses lésées.

La présence d'une brèche ostéoméningée doit induire un traitement adéquat (cf. p. 61, brèche ostéoméningée). La présence d'un traumatisme vasculaire associé nécessite la mise en place d'une anticoagulation.

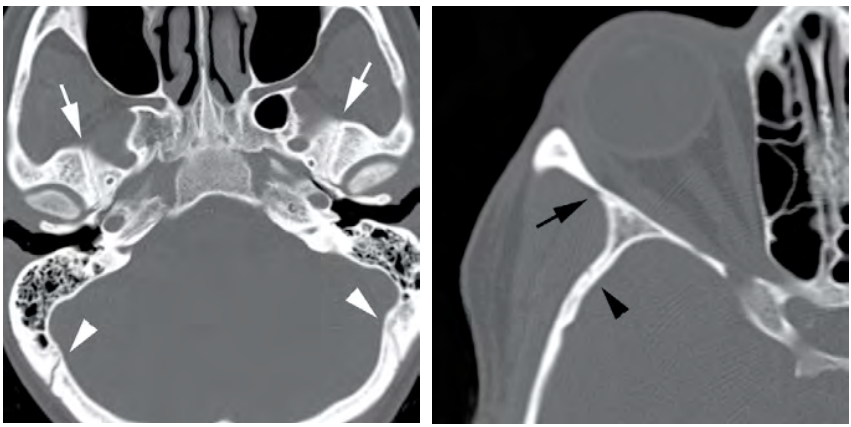

Fig. 5-11. TDM en coupes axiales, fenêtrage osseux.
Synchondrose sphénopétreuse (flèches blanches), suture occipito-temporale (têtes de flèches blanches), suture sphéno-temporale (tête de flèche noire) et suture sphéno-zygomatique (flèche noire).

Paratger Le Site www.lemanip.com Tout Est Gratuit

Paratger Le Site www.lemanip.com Tout Est Gratuit

www.lemanip.com

Au total

- Fracture fréquente.
- Chercher une pneumencéphalie.
- Si atteinte du canal carotidien ou du foramen jugulaire, angioscanner en urgence.
- Décrire l'orientation du trait de fracture et les éventuels foramens lésés.
- Pronostic fonctionnel, pas de traitement spécifique.

« Petit signe à ne pas manquer »

Hémosinus sphénoïdal = signe indirect de fracture du corps du sphénoïde.

Fracture de l'os temporal

Elles comprennent :

- les fractures de l'écaille (portion squameuse) ;
- les fractures du processus zygomatique ou du processus styloïde ;
- les fractures du massif pétreux.

Rappel anatomique du rocher

Le labyrinthe est composé du vestibule, de la cochlée, des canaux semi-circulaires (postérieur, antérieur et latéral) mais également des fenêtres ronde (ou fenêtre cochléaire) et ovale (ou fenêtre vestibulaire). C'est une notion importante pour la suite puisque les fractures du rocher sont classées selon leur topographie intra- ou extra-labyrinthique (fig. 5-12).

Le marteau (ou malléus), l'enclume (ou incus) et l'étrier (ou stapes) forment la chaîne ossiculaire permettant la transmission des vibrations de la membrane tympanique à la fenêtre ovale.

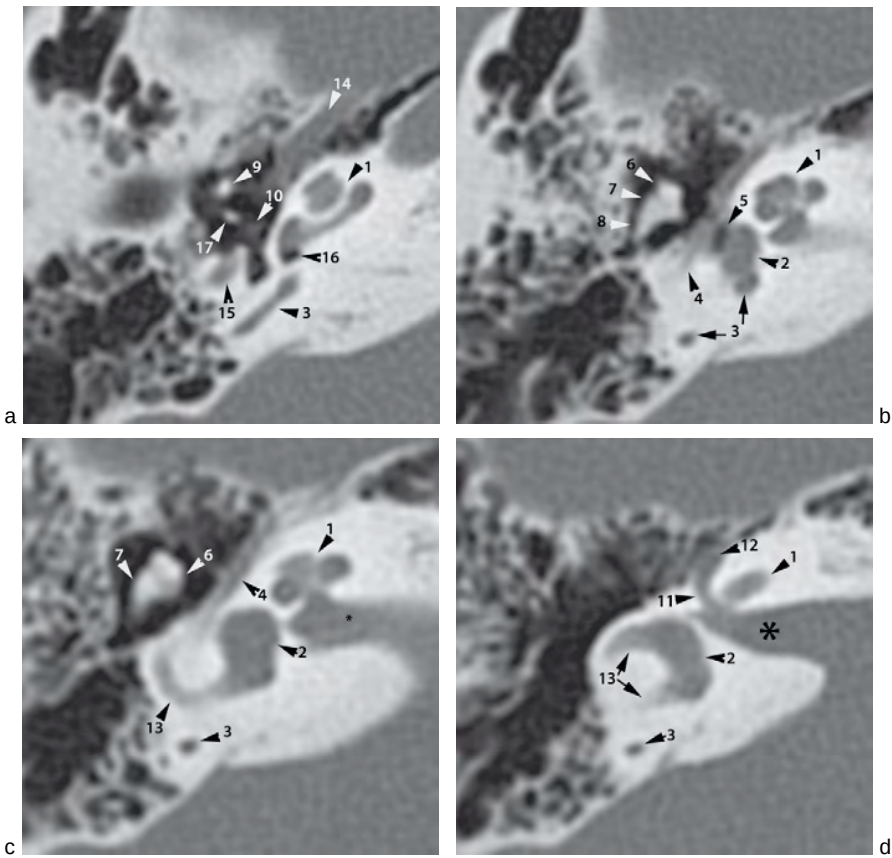

Fig. 5-12. Rappel anatomique du rocher.
TDM en coupes axiales de bas en haut (respectivement de a à d) sur le rocher droit.

Paratger Le Site www.lemanip.com Tout Est Gratuit

Paratger Le Site www.lemanip.com Tout Est Gratuit

www.lemanip.com

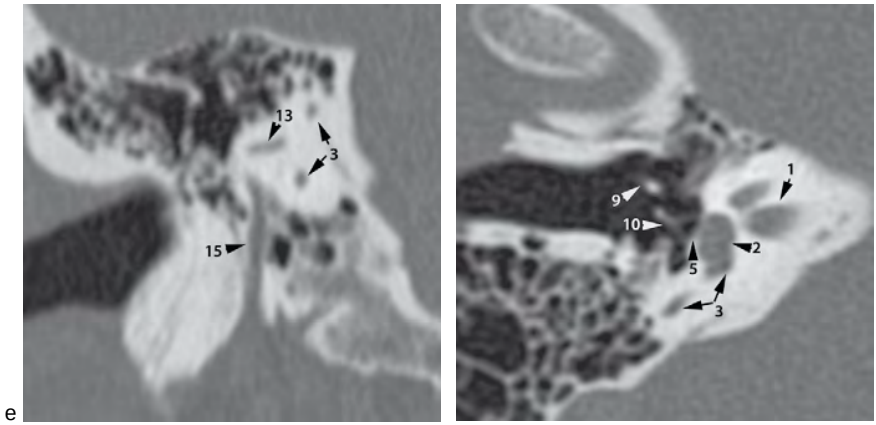

e f

Fig. 5-12. (Suite)
Reconstruction coronale en (e) visualisant bien la 3e portion du nerf facial.
Reconstruction axiale oblique sur l'étrier en (f), visualisant bien l'articulation des deux branches de l'étrier au niveau de la fenêtre ovale.
* : conduit auditif interne ; 1 : cochlée ; 2 : vestibule ; 3 : canal semi-circulaire postérieur ; 4 : 2e portion du facial ; 5 : fenêtre ovale ; 6 : tête du marteau ; 7 : enclume ; 8 : courte apophyse de l'enclume ; 9 : manche du marteau ; 10 : étrier ; 11 : 1re portion du facial ; 12 : ganglion géniculé ; 13 : canal semi-circulaire latéral ; 14 : canal du muscle du marteau ; 15 : 3e portion du facial ; 16 : fenêtre ronde ; 17 : longue apophyse de l'enclume.

Image typique

Les fractures de l'écaille et des processus zygomatique ou styloïde n'ont pas de spécificité, il s'agit de traits linéaires, déplacés ou pas, plus ou mois comminutifs et se prolongeant souvent aux structures osseuses adjacentes. Le seul piège diagnostique se pose en présence d'un processus styloïde long par ossification du ligament stylo-hyoïdien avec possibilité de « néoarticulation » pouvant être prise à tort pour une fracture.

En ce qui concerne les fractures du massif pétreux, il faut les évoquer devant un comblement des cellules mastoïdiennes. On distinguait classiquement deux principaux types de fractures : les fractures longitudinales qui ont un axe parallèle à l'axe du massif pétreux et les fractures transversales qui ont un axe perpendiculaire à celui-ci (**tableau 5-4**).

Cette description est de moins en moins utilisée, d'une part parce que les fractures ne rentrent pas toujours dans l'un de ces deux cadres et d'autre part parce que cette description est peu pertinente quant au pronostic auditif. Le principal élément à signaler est d'apprécier le caractère trans- ou extra-labyrinthique de la fracture qui conditionne le pronostic fonctionnel ultérieur. On considère qu'une fracture est translabyrinthique (**fig. 5-13**) si le trait de fracture passe par le labyrinthe osseux.

Pour les fractures s'étendant à la face endocrânienne du rocher, il apparaît licite de réaliser un angioscanner veineux afin d'éliminer toute com-

Tableau 5-4 Caractéristiques des fractures du rocher.

Type	Mécanisme	Complications
Longitudinale 70 à 90 %	Choc direct (souvent prolongement d'une fracture de l'écaille)	Hémotympan et perforation du tympan. Lésions de la chaîne ossiculaire : surdité de transmission. 25 % de paralysie faciale par atteinte du ganglion géniculé ou du canal du facial. Fracture du tympanal.
Transversale 10 à 20 %	Traumatisme sévère sur l'occiput	Fracture du labyrinthe avec risque de fistule périlymphatique et de lésion du VIII : surdité de perception. 50 % de paralysie faciale par atteinte du VII dans son canal ou dans le CAI. Brèche ostéoméningée (**fig. 5-14**) si atteinte du fond du CAI, du labyrinthe osseux transfixiante, du canal du facial dans sa 1re portion ou du tegmen tympanii. Parfois lésions vasculaires du foramen jugulaire.

Paratger Le Site www.lemanip.com Tout Est Gratuit

Paratger Le Site www.lemanip.com Tout Est Gratuit
www.lemanip.com

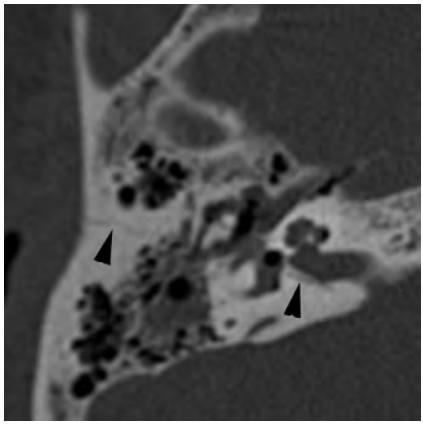

Fig. 5-13. Fracture translabyrinthique (têtes de flèche) du rocher droit.
Association avec un pneumolabyrinthe bien visible au niveau du vestibule et de la cochlée témoignant d'une fistule périlymphatique.

plication vasculaire sous-jacente et notamment une thrombose du sinus sigmoïde ou du golfe jugulaire.

Les lésions ossiculaires s'observent dans environ un tiers des traumatismes temporaux et peuvent même s'observer en l'absence de fracture temporale. Les lésions les plus fréquentes sont :

- la disjonction uncudo-malléaire qui représente environ 60 % des lésions ossiculaires avec désorganisation du « cornet de glace » (formé par la tête du marteau qui forme la « boule de glace » et le corps de l'enclume qui forme le « cornet ») en coupes axiales (**fig. 5-15**) ;
- la dislocation de l'enclume qui est l'osselet le plus « labile » pouvant se prolaber dans l'hypotympan, le CAE ou même disparaître (expulsion extérieure *via* le CAE) (**fig. 5-16**) ;
- la disjonction uncudo-stapédienne moins fréquente, correspondant à une disjonction entre la tête de l'étrier et la longue apophyse de l'enclume et nécessitant des reconstructions dans l'axe de l'étrier pour confirmer le diagnostic (**fig. 5-17**) ;
- la dislocation du complexe uncudo-malléaire sans disjonction, avec déplacement médian ou vers le bas de l'enclume et du marteau dans la caisse du tympan.

D'autres lésions sont décrites mais plus rares :

- dislocation stapédo-vestibulaire ;
- fracture du marteau : exceptionnelle car c'est l'osselet le plus solide et le plus fixe de la chaîne ossiculaire, puissamment attaché à la membrane tympanique ;
- fracture de l'enclume, surtout de la longue apophyse ;
- fracture de l'étrier : fracture de la platine lors de fractures transversales passant par la fenêtre ovale avec pneumolabyrinthe et fistule périlymphatique secondaire.

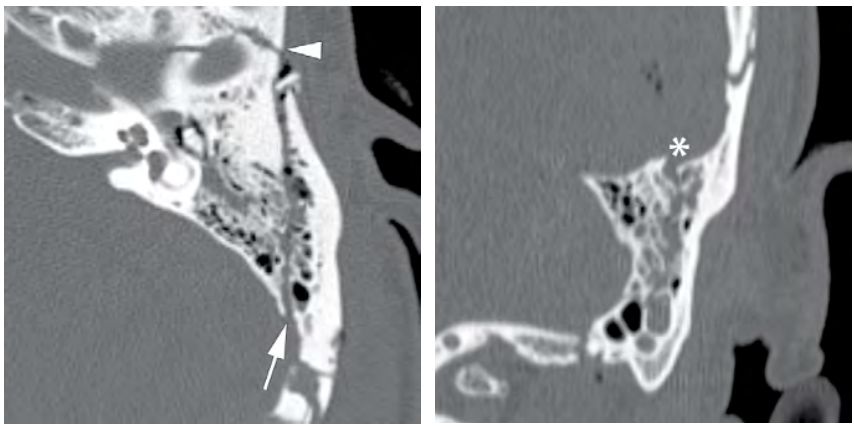

Fig. 5-14. TDM du rocher gauche en coupes axiale (a) et coronale (b).
Fracture complexe du rocher, extra-labyrinthique avec atteinte de la face endocrânienne du rocher à proximité du sinus transverse (flèche). Trait de refend au niveau de l'articulation temporo-mandibulaire (tête de flèche) et au niveau du tegmen tympanii (*). Brèche ostéoméningée certaine.

Paratger Le Site www.lemanip.com Tout Est Gratuit

www.lemanip.co

Gratuittement

www.lemanip.com

Radiologie et imagerie medicale

Livres,memoires,rapport de stage,courses,radiologie conventionnelle,Scanner,TDM,IRM,Scintigraphie, Medecine nucleaire,Radiotherapie,Radiologie Interventionnelle,Oncologie,Clichees,Cas interpretes,exposes,medecine

https://www.lemanip.com/

www.lemanip.com

Paratger Le Site www.lemanip.com Tout Est Gratuit
www.lemanip.com

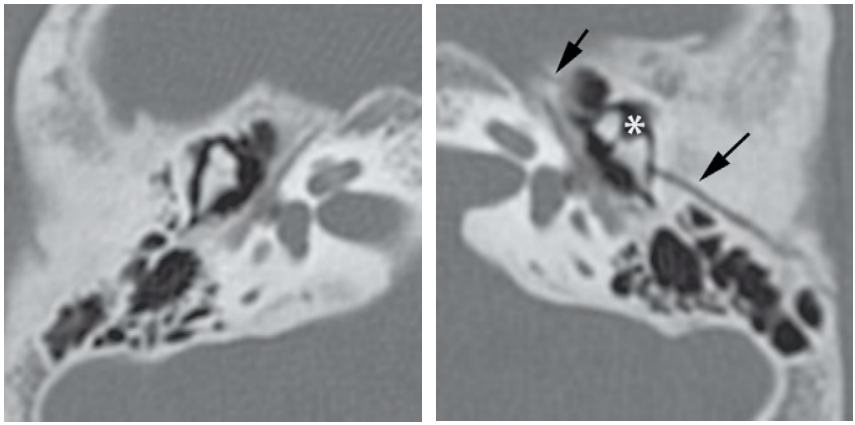

Fig. 5-15. TDM du rocher droit (a) et gauche (b).
Fracture longitudinale, extra-labyrinthique du rocher gauche (flèches), avec disjonction uncudo-malléaire (*). Comparez au côté controlatéral, sain, où la morphologie du «cornet de glace» est respectée.

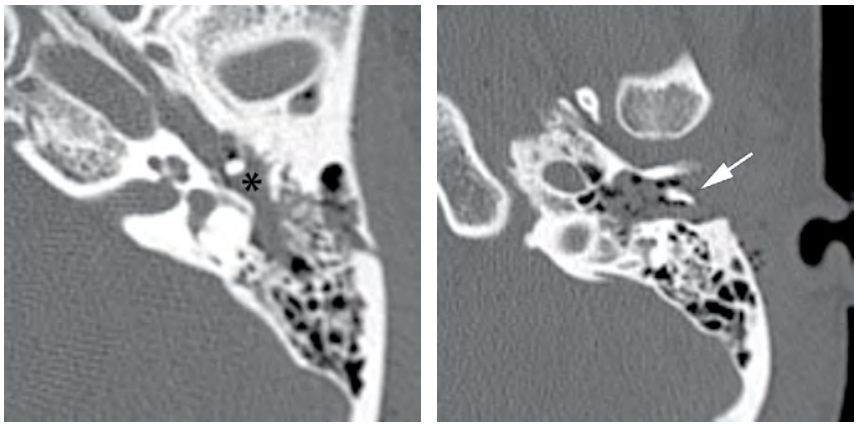

Fig. 5-16. Fracture extra-labyrinthique du rocher gauche avec dislocation de l'enclume qui n'est pas en position anatomique normale (*) mais luxée dans le CAE (flèche blanche).

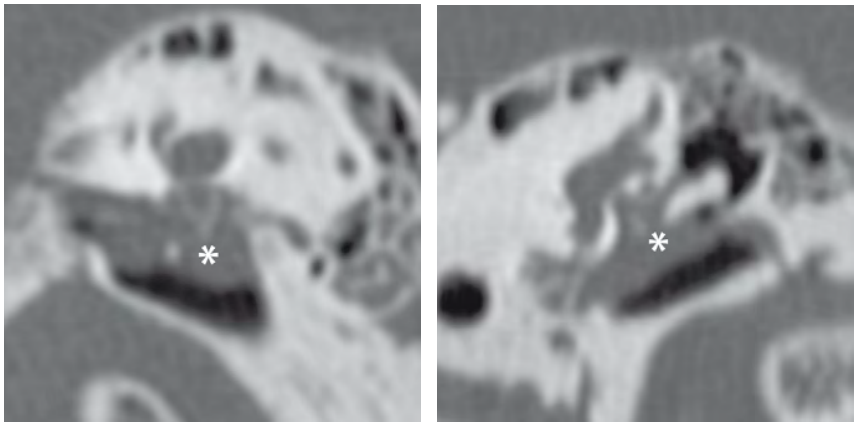

Fig. 5-17. Fracture extra-labyrinthique du rocher gauche avec disjonction uncudo-stapédienne (*) bien visible malgré l'hémotympan en reconstructions axiale oblique dans l'axe de l'étrier (a) et coronale oblique (b).

Paratger Le Site www.lemanip.com Tout Est Gratuit

Paratger Le Site www.lemanip.com Tout Est Gratuit

www.lemanip.com

« Pour en savoir plus sur la fistule périlymphatique et la brèche ostéoméningée »

La fistule périlymphatique doit être différenciée de la brèche ostéoméningée. La fistule correspond à une communication anormale entre les liquides périlymphatiques du labyrinthe, et l'oreille moyenne, entraînant une symptomatologie aspécifique (hypoacousie de perception ou mixte, vertiges et plus ou moins acouphènes). Elle survient en cas d'atteinte traumatique de la fenêtre ronde ou ovale, ou en cas de luxation de la platine avec écoulement anormal de périlymphe dans l'oreille moyenne. En imagerie, un pneumolabyrinthe peut être le seul signe évocateur (fig.5-18) et des reconstructions axiales obliques dans l'axe de l'étrier sont indispensables afin d'apprécier la morphologie du complexe stapédo-vestibulaire. Un pneumolabyrinthe signe donc une fracture translabyrinthique. Un pneumolabyrinthe peut aussi exister en l'absence de fracture notamment dans les barotraumatismes ou dans les traumatismes de blast, par lésion de la région des fenêtres qui sont de fines et fragiles membranes tissulaires.

Pour parler de brèche ostéoméningée, il faut une effraction des enveloppes méningées et une communication des espaces méningés avec le foyer fracturaire. Une brèche est suspectée lorsque la fracture traverse un os recouvert de méninges. Au niveau de l'os temporal, c'est le cas des fractures du tegmen tympanii, du fond du CAI, du canal du nerf facial dans sa 1re portion jusqu'au ganglion géniculé inclus et de la face endocrânienne du rocher. Rechercher une pneumencéphalie permet d'asseoir le diagnostic.

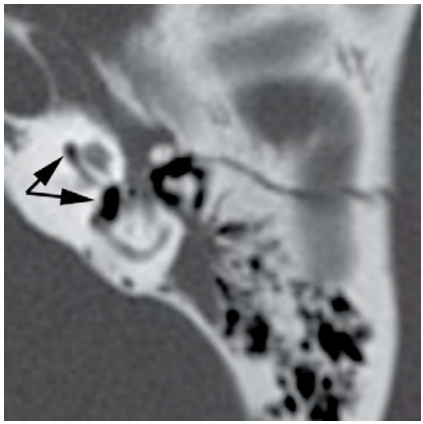

Fig. 5-18. Fracture transversale du rocher gauche avec disjonction uncudo-malléaire et pneumolabyrinthe (flèche) témoignant d'une atteinte traumatique de la région des fenêtres. Il s'agit donc d'une fracture translabyrinthique.

Pièges et difficultés diagnostiques

Le bilan lésionnel précis peut être difficile à poser sur la TDM initiale pour plusieurs raisons :

- acquisition réalisée sur le crâne avec un FOV large avec impossibilité de réaliser des reconstructions sur le rocher de qualité (pseudo-trait de fracture) ;
- hémotympan gênant l'analyse de l'oreille moyenne ;
- artéfacts dus au matériel externe chez ces patients multitraumatisés.

Le bilan lésionnel des fractures du rocher se fait donc dans un second temps par une TDM dédiée (voir protocole à la fin du chapitre).

Impact thérapeutique

Le traitement est chirurgical s'il existe une brèche ostéoméningée compliquée d'une méningite purulente précoce, s'il existe une paralysie faciale totale ou en cas de fracture du labyrinthe osseux (car pas de consolidation spontanée possible), consistant en une pétrosectomie subtotale avec comblement de la cavité d'évidement par de la graisse ou du muscle temporal.

En l'absence de ces facteurs de gravité, il n'existe pas de traitement spécifique en urgence en dehors d'une vaccination systématique et d'une antibioprophylaxie en cas de brèche ostéoméningée non compliquée. Le bilan fonctionnel et morphologique précis est établi ultérieurement (TDM centrée sur les rochers), après disparition de l'hémotympan et régression des phénomènes œdémateux éventuels.

Au total

- Conduite à tenir devant une fracture du rocher, ce que doit préciser le compte rendu :
  - fracture extra ou translabyrinthique ;
  - vérifier l'intégrité de la chaîne ossiculaire ;
  - vérifier l'intégrité du canal du facial ;
  - rechercher des arguments en faveur d'une brèche ostéoméningée (pneumencéphalie, fracture du tegmen tympanii…) ;
  - bilan des lésions traumatiques intracérébrales au contact.
- Angioscanner veineux si atteinte de la face endocrânienne du rocher !

Paratger Le Site www.lemanip.com Tout Est Gratuit

Paratger Le Site www.lemanip.com Tout Est Gratuit
www.lemanip.com

« Petits signes à ne pas manquer »

Si comblement des cellules mastoïdiennes : chercher fracture du rocher !

La présence d'un pneumolabyrinthe signe la présence d'une fistule périlymphatique.

Fracture de l'étage postérieur

Il s'agit essentiellement des fractures de l'écaille de l'os occipital, les fractures des condyles occipitaux sont traitées avec les fractures du rachis.

La fracture de l'os occipital ne diffère pas des fractures de la voûte. Elle est secondaire à un impact occipital direct avec un trait linéaire sagittal, parasagittal ou oblique étendu au clivus en traversant le foramen magnum, puis se prolongeant parfois vers l'étage antérieur de la base du crâne. Les principales complications à rechercher sont répertoriées dans le tableau ci dessous (**tableau 5-5**).

Le traitement est aux lésions associées et aux complications vasculaires éventuelles (anticoagulation).

Tableau 5-5 Complications des fractures occipitales.

Neurologiques	Atteinte de la moelle ou du bulbe. Atteinte du canal condylien antérieur (où passe le nerf XII). Proximité du foramen jugulaire (où passent les nerfs IX, X, XI).
Vasculaires	Lésion des artères vertébrales dans le foramen magnum ou proximité des artères carotides internes dans leur trajet sous-pétreux (**fig. 5-19**). Atteinte des sinus veineux transverse ou sigmoïde voire du golfe jugulaire.

Au total

- Dans une fracture de l'écaille occipitale :
  – injection indispensable de PDC iodé pour bilan vasculaire ;
  – bilan IRM en urgence devant tout signe neurologique déficitaire (bilan médullaire).

Fractures du massif facial

Le massif facial est doté d'une armature osseuse solide constituée de poutres horizontales et de piliers verticaux qui supportent la forme et la

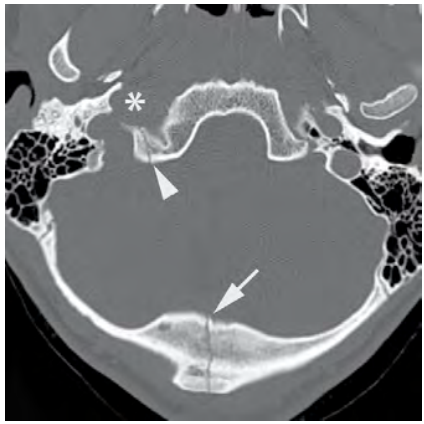

Fig. 5-19. Fracture sagittale de l'os occipital (flèche) étendue en avant au processus basilaire (tête de flèche) et à l'émergence du canal carotidien (*).
Pas de lésion vasculaire sur l'angioscanner.

fonction de la face. Toute atteinte traumatique de ces poutres et piliers nécessite un réalignement chirurgical parfait par réduction et fixation interne pour diminuer l'incidence des séquelles. C'est ainsi que l'antéprojection de l'os zygomatique, les parois du cadre orbitaire, le complexe maxillo-palato-alvéolaire et l'occlusion maxillaire doivent être traités en priorité. La TDM multibarrettes permettant des reconstructions 3D volumiques de qualité prend toute son importance pour apprécier le type de fracture et son déplacement et ainsi orienter la prise en charge thérapeutique.

Les traumatismes faciaux résultent de chocs directs avec bascule de la tête soit en avant (hyperflexion rachidienne), soit en arrière (hyperextension rachidienne) expliquant la fréquence accrue de lésions traumatiques du rachis cervical dans tout traumatisme facial qu'il faut s'attacher à rechercher systématiquement.

Fracture des os nasaux

C'est une fracture très fréquente, survenant de manière isolée lors d'un mécanisme direct ou en association lors d'une impaction antéro-postérieure.

Image typique

Le diagnostic TDM est facile si le trait est transversal ou oblique sur les reconstructions sagittales

Paratger Le Site www.lemanip.com Tout Est Gratuit

Paratger Le Site www.lemanip.com Tout Est Gratuit
www.lemanip.com

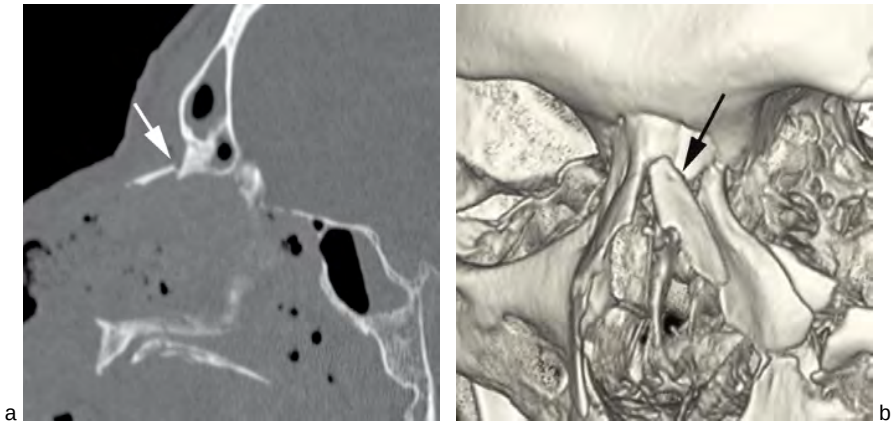

Fig. 5-20. Fracture des os nasaux en reconstruction sagittale (a) et 3D VR (b).
Notez qu'il existe également une fracture du processus frontal du maxillaire et du plancher de l'orbite gauche.

(fig. 5-20). Les conséquences sont esthétiques et respiratoires (gêne respiratoire nasale, apnée du sommeil…). En vue du traitement, il faut préciser les déviations et les éventuelles fractures du septum nasal.

Pièges et difficultés diagnostiques

Le principal piège consiste à confondre les sutures fronto-nasales en haut et maxillo-nasales latéralement avec des traits de fracture.

Les fractures cartilagineuses du septum peuvent être méconnues, elles sont souvent associées à un hématome de la cloison avec risque secondaire de nécrose de la cloison.

Impact thérapeutique

Ces fractures nécessitent parfois en urgence la réalisation d'un méchage d'hémostase mais le traitement propre est généralement différé. Ce dernier consiste en une réduction orthopédique à foyer fermé de la fracture. Une rhinoseptoplastie peut être envisagée secondairement à un an en cas de réduction imparfaite ou en fonction du retentissement respiratoire.

Fracture de l'orbite

Rappel anatomique

Le cadre orbitaire a une forme de pyramide quadrangulaire à base antérieure et sommet postérieur centré par le canal optique. Il est composé

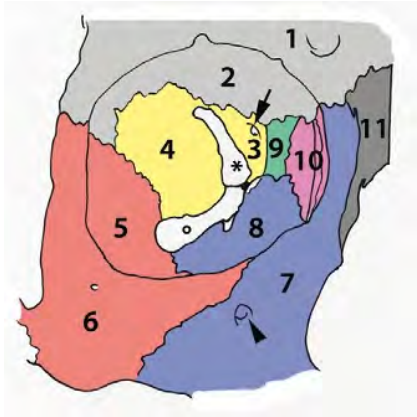

Fig. 5-21. Schéma du cadre orbitaire, vue de face.
1 : os frontal ; 2 : face orbitaire de l'os frontal ; 3 : petite aile du sphénoïde ; 4 : grande aile du sphénoïde ; 5 : face orbitaire du zygoma ; 6 : corps du zygoma ; 7 : corps du maxillaire ; 8 : face orbitaire du maxillaire ; 9 : face latérale ethmoïde : lame papyracée ; 10 : crêtes lacrymales ; 11 : os nasaux.
Gris : os frontal ; jaune : os sphénoïde ; rouge : os zygoma ; bleu : os maxillaire ; vert : os ethmoïde ; violet : os lacrymal ; gris foncé : os nasaux.
* : fissure orbitaire supérieure ; o : fissure orbitaire inférieure ; tête de flèche : gouttière du nerf infra-orbitaire ; flèche : canal optique.

d'une armature osseuse solide (os zygomatique, os frontal et processus frontal de l'os maxillaire) et de parois très fragiles et très sensibles aux traumatismes (plancher et paroi médiale) qui permettent d'une certaine manière de protéger le globe oculaire en cédant facilement lors d'hyperpression brutale intra-orbitaire, évitant ainsi que cette hyperpression se répercute sur le globe oculaire (fig. 5-21).

Paratger Le Site www.lemanip.com Tout Est Gratuit

Paratger Le Site www.lemanip.com Tout Est Gratuit
www.lemanip.com

La face supérieure, ou toit, est constituée par la fosse orbitaire de l'os frontal et en arrière par la face inférieure de la petite aile du sphénoïde. Elle sépare l'orbite du lobe frontal.

La face inférieure, ou plancher, est constituée par la face orbitaire du maxillaire, la face orbitaire de l'os zygomatique et à sa partie postérieure par l'apophyse orbitaire du palatin. Elle est ouverte en arrière par la fissure orbitaire inférieure (= fente sphéno-maxillaire) et est creusée par la gouttière du nerf infra-orbitaire.

La face interne comprend d'arrière en avant, la partie antérieure de la face latérale du corps du sphénoïde, la face latérale de la masse latérale de l'ethmoïde et l'os lacrymal.

La face externe est formée en avant par la face orbitaire de l'os zygomatique et en arrière par la face orbitaire de la grande aile du sphénoïde.

Nous allons aborder successivement les traumatismes de chaque face du cadre orbitaire. Il est primordial d'analyser chaque type de fracture en fenêtrage osseux pour établir le bilan lésionnel du foyer fracturaire mais également en fenêtrage « parties molles » pour apprécier le retentissement de la fracture sur le contenu intra-orbitaire.

Fracture du plancher

C'est la plus fréquente des fractures du cadre orbitaire. Elle résulte dans la majorité des cas d'un choc direct sur la margelle orbitaire ou elle est secondaire à une hyperpression intra-orbitaire brutale fracturant les parois les plus fragiles de l'orbite : parois médiale et inférieure (parfois associées). On parle alors de fracture par *blow out* car le contenu orbitaire est refoulé au travers du site fracturé dans les cavités aériques voisines entraînant une énophtalmie (fig. 5-22). Par opposition, les fractures par *blow in* résultent d'une modification du volume intra-orbitaire par un élément compressif extrinsèque créant une exophtalmie, comme c'est le cas dans les fractures du toit ou de la paroi externe de l'orbite (les fragments osseux se déplacent vers l'intérieur de l'orbite).

Le diagnostic des fractures du plancher est aisé en TDM grâce aux reconstructions coronales et sagittales, avec solution de continuité de la paroi

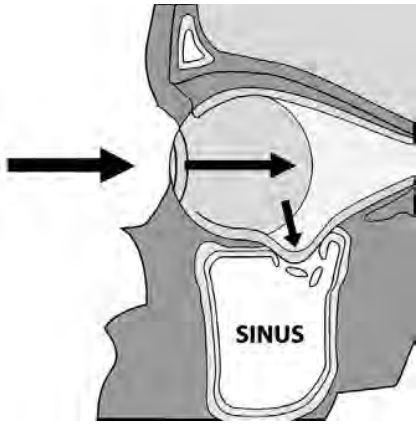

Fig. 5-22. Illustration du mécanisme de *blow out* entraînant une hyperpression intra-orbitaire, fracturant les parois les plus fragiles (ici le plancher).

inférieure de l'orbite (surtout dans sa portion postéro-médiane). La présence d'un hémosinus maxillaire homolatéral, et/ou d'un emphysème intra-orbitaire (pneumorbite) sont des signes indirects qui doivent alerter le radiologue quant à la possibilité d'une telle fracture (fig. 5-23).

Les principaux facteurs de gravité à rechercher en TDM sont rappelés dans le tableau ci dessous (tableau 5-6).

Les reconstructions 3D n'ont aucun intérêt dans ce type de fracture, le bilan des différentes complications étant parfaitement réalisé sur les coupes natives axiales et les reconstructions coronales. Les reconstructions sagittales dans l'axe du muscle droit inférieur peuvent s'avérer utiles à la recherche d'un éventuel conflit entre ce muscle et un fragment osseux saillant ou migré dans l'orbite.

Le traitement est chirurgical en cas d'incarcération musculaire, de diplopie clinique, ou d'énophtalmie consistant en une réduction du foyer de fracture, puis fixation par miniplaques ou reconstruction par allo ou autogreffe. Ce traitement est parfois différé de quelques jours, en attendant que l'œdème régresse.

La fracture *trap door* de l'enfant est une urgence chirurgicale.

Si la fracture n'a aucune conséquence fonctionnelle ou esthétique, elle n'a pas lieu d'être opérée.

Paratger Le Site www.lemanip.com Tout Est Gratuit

Paratger Le Site www.lemanip.com Tout Est Gratuit

www.lemanip.com

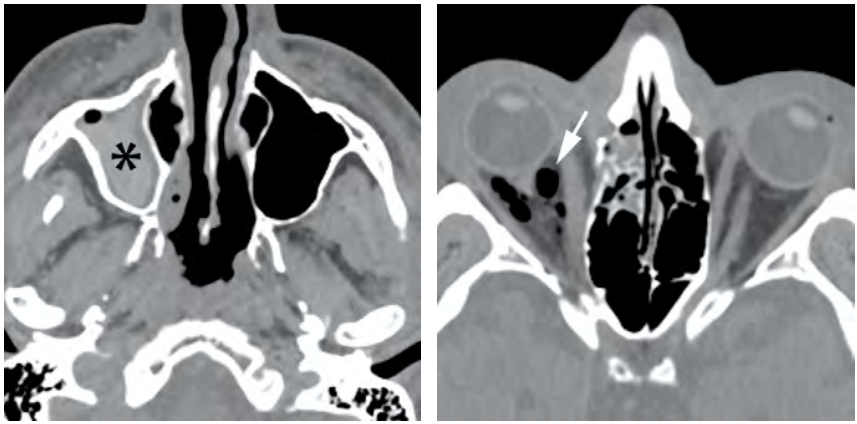

Fig. 5-23. TDM en coupes axiales (a et b).
Signes indirects de fracture du plancher avec hémosinus maxillaire droit (*) et pneumorbite (flèche) droit.

Tableau 5-6 Complications à rechercher dans une fracture du plancher.

Complications	Diagnostic TDM
Diplopie par incarcération du muscle droit inférieur (fig. 5-24 et 5-25) ou plus rarement du muscle oblique inférieur.	Perte de la forme ovalaire du muscle qui est augmenté de volume, arrondi et migré vers le bas. Il peut être plus ou moins trappé dans le foyer fracturaire signant la rupture du fascia orbitaire inférieur.
Enophtalmie	Modification du volume intra-orbitaire par hernie graisseuse à travers les foyers fracturés entraînant un recul du globe oculaire vers l'arrière. La ligne bicanthale croise le globe oculaire en avant de son tiers postérieur.
Anesthésie labio-jugale par atteinte du nerf infra-orbitaire (branche du V2)	Trait de fracture passant par le canal du nerf orbitaire inférieur.
Chez l'enfant : *trapdoor fracture*	Trait de fracture minime souvent non visible, peu déplacé, se refermant sur le muscle droit inférieur et/ou sur la graisse intra-orbitaire qui sont trappés dans le foyer fracturaire et herniés dans le sinus maxillaire = urgence chirurgicale !

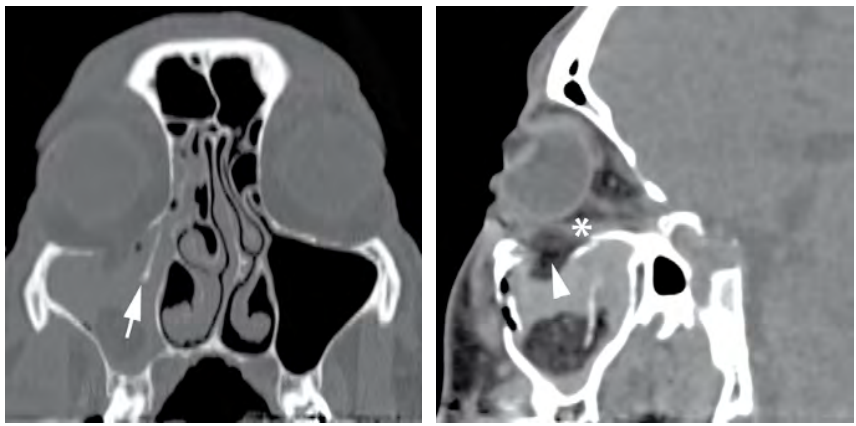

Fig. 5-24. TDM de la face en coupes coronale (a) et sagittale (b).
Fracture du plancher de l'orbite droit avec fragment osseux intra-sinusien flèche et incarcération graisseuse (tête de flèche) dans le foyer fracturaire. Le muscle droit inférieur (*) reste en place, de taille et de morphologie normales.

Paratger Le Site www.lemanip.com Tout Est Gratuit

Paratger Le Site www.lemanip.com Tout Est Gratuit
www.lemanip.com

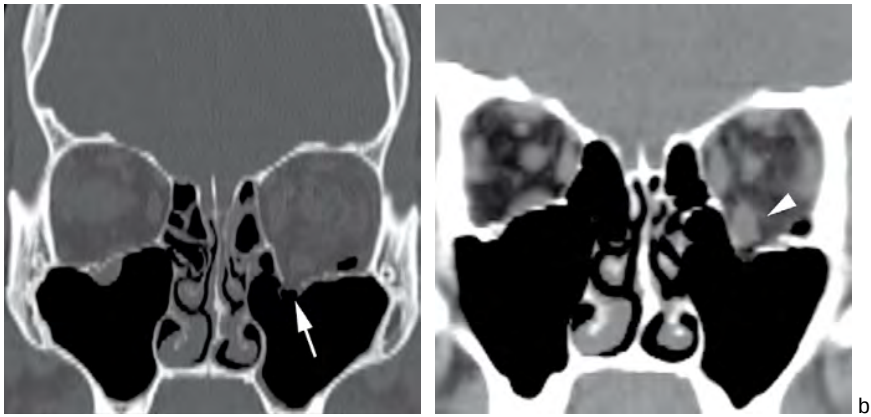

Fig. 5-25. TDM en coupes coronales.
Fracture du plancher de l'orbite gauche (flèche) avec incarcération graisseuse et aspect arrondi du muscle droit inférieur (tête de flèche) en faveur d'une incarcération.

Fracture du toit

Les fractures du toit de l'orbite appartiennent aux fractures de l'étage antérieur de la base du crâne, elles surviennent selon un mécanisme de *blow in*. Il existe fréquemment un déplacement de fragments osseux dans l'orbite, potentiellement conflictuels sur les muscles oculomoteurs, les éléments vasculaires ou sur le nerf optique. Ces fractures sont rarement isolées et comportent un risque d'exophtalmie (fig. 5-26) et de rupture de la dure-mère (cf. fracture de la base du crâne, p. 60).

Le traitement est fonction des complications et des lésions associées. En cas de traitement chirurgical, une collaboration entre ophtalmologue et neurochirurgien est requise compte tenu de la possible coexistence de lésions intracrâniennes et intra-orbitaires.

Fracture de la paroi médiale

Les fractures de la paroi médiale concernent essentiellement les traumatismes de la face latérale de la masse latérale de l'ethmoïde encore appelée lame

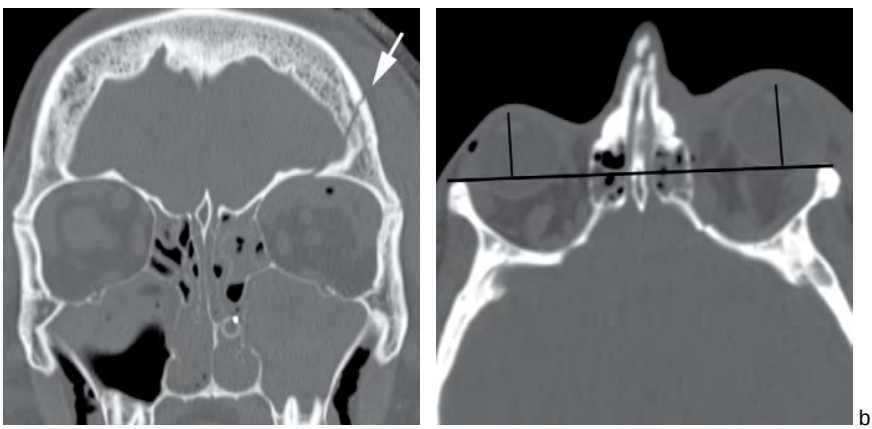

Fig. 5-26. TDM en coupes coronale (a) et axiale (b).
Fracture de l'os frontal gauche (flèche) irradiant à son processus orbitaire (= toit de l'orbite) et entraînant une exophtalmie de grade II. Notez la présence d'un pneumorbite par fracture de la lame papyracée associée.

Paratger Le Site www.lemanip.com Tout Est Gratuit

Paratger Le Site www.lemanip.com Tout Est Gratuit
www.lemanip.com

papyracée. Elles résultent d'un mécanisme de *blow out* comme celles du plancher et comportent un risque d'incarcération du muscle droit interne et/ou de la graisse orbitaire dans le labyrinthe ethmoïdal. Les signes TDM d'incarcération sont identiques à ceux rencontrés lors de l'incarcération du muscle droit inférieur dans les fractures du plancher (fig. 5-27). Il existe de même un risque d'énophtalmie. Un hémosinus ethmoïdal est constant. Ces fractures sont soit isolées, soit intégrées dans des fractures plus complexes (Le Fort II ou III, CNEMFO…). Le traitement est chirurgical.

Fracture de la paroi latérale

La paroi latérale est la paroi la plus solide du cadre orbitaire. Elle nécessite un traumatisme violent latéral pour se fracturer et correspond aux fractures du zygoma qui sont décrites p. 77.

Fracture de l'apex orbitaire

Les fractures de l'apex orbitaire ne sont jamais isolées, elles résultent souvent d'une extension fracturaire à partir d'un traumatisme facial (CNEMFO ou Le Fort) ou d'un traumatisme de la base du crâne (fracture sphénoïdale ou temporale). Par souci de simplicité, nous les avons assimilées aux fractures de l'étage moyen de la base du crâne (cf. p. 61). Elles comportent un risque d'atteinte du nerf optique ou d'un syndrome de la fissure orbitaire supérieure soit par section nerveuse soit par compression (hématome ou fragment osseux comminutif conflictuel). Le pronostic visuel est engagé et un geste chirurgical de décompression peut être nécessaire en urgence.

Lésion du globe oculaire

Les lésions du globe oculaire mettent en jeu le pronostic visuel et sont à rechercher systématiquement. On décrit :

- des ruptures du globe visualisées en TDM sous la forme d'une déhiscence de la paroi postérieure du globe (fig. 5-28) ou d'un épaississement postérieur de la sclère ou d'un niveau liquide-liquide intra-oculaire ; en cas de traumatisme pénétrant de l'œil, il peut exister un affaissement global du globe avec perte de sa sphéricité ;
- des hémorragies du vitré ou de la sclère ;
- des corps étrangers intra-oculaires plus ou moins détectables en TDM selon leur nature : le verre (surtout s'il est teinté) et les métaux sont radio-opaques alors que les végétaux et le plastique sont radiotransparents ;
- des cataractes traumatiques visualisées sous la forme d'hypodensité globale du cristallin ;
- des luxations du cristallin (fig. 5-29).

Les lésions du nerf optique sont à rechercher en comparant le diamètre des deux nerfs optiques en

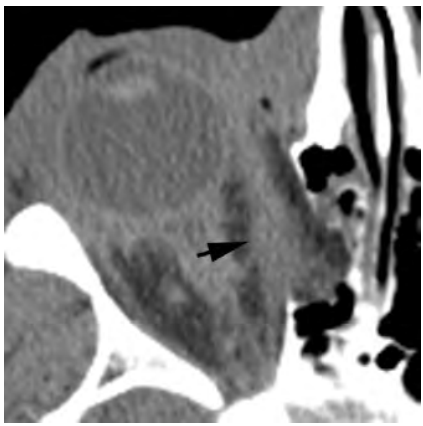

Fig. 5-27. Fracture de la lame papyracée droite avec incarcération graisseuse et musculaire (droit médial) comme en témoigne l'aspect globuleux du muscle (flèche).

Fig. 5-28. Hématome intra-oculaire gauche avec déformation de la paroi postérieure du globe témoignant d'une vraisemblable rupture du globe.

Paratger Le Site www.lemanip.com Tout Est Gratuit

Paratger Le Site www.lemanip.com Tout Est Gratuit
www.lemanip.com

Fig. 5-29. Luxation du cristallin droit (tête de flèche) dans le vitré.

Fig. 5-30. Fracture fronto-ethmoïdo-orbitaire respectant les os nasaux.

reconstructions coronales, le nerf le plus gros étant pathologique, infiltré par de l'œdème. L'IRM est plus sensible dans ce type de lésion avec des séquences en coupes fines coronales et axiales pondérées T2 centrées sur l'orbite.

Au total

- Fractures par *blow out* = les plus fréquentes = fractures du plancher et de la lame papyracée : rechercher incarcération musculaire et/ou graisseuse, énophtalmie et atteinte du canal du nerf infra-orbitaire.
- Fractures par *blow in* = fractures du toit et éventuellement de la paroi latérale = moins fréquentes car os épais et solides : rechercher fragments osseux intra-orbitaires plus ou moins conflictuels sur les structures vasculo-nerveuses et les muscles oculomoteurs, hématome intra-orbitaire, exophtalmie.
- Apprécier systématiquement l'intégrité du globe oculaire même sans fracture associée : pronostic visuel en jeu.

« Petit signe à ne pas manquer »

Devant tout hémosinus maxillaire ou ethmoïdal, il faut chercher une fracture du cadre orbitaire.

Fracture du complexe naso-ethmoïdo-maxillo-fronto-orbitaire (CNEMFO)

Cette fracture complexe résulte d'un choc direct antéro-postérieur centré sur la racine du nez avec enfoncement naso-ethmoïdo-frontal à travers les orbites.

Cette fracture intéresse les os nasaux, les canthus interne (processus frontal du maxillaire et os lacrymal), le labyrinthe ethmoïdal, les parois internes des orbites (lames papyracées) et le sinus frontal.

Elle peut être incomplète et n'intéresser que le complexe maxillo-orbito-ethmoïdal ou naso-orbito-ethmoïdal… (**fig. 5-30**).

Son analyse doit préciser certains points clés orientant la prise en charge thérapeutique, qui sont colligés dans le tableau ci-dessous (**tableau 5-7**). Les reconstructions MPR et 3D donnent une vue d'ensemble de la fracture et permettent d'apprécier les déplacements osseux, elles sont une aide précieuse pour nos collègues chirurgiens.

Compte tenu de l'important œdème initial, le traitement est en général différé de quelques jours. En l'absence de complications neuroméningées, le traitement est chirurgical avec reconstitution des parois osseuses par ostéosynthèse, repositionnement des canthus par canthoplastie interne et libération du canal de drainage du sinus frontal.

En présence de complications neuroméningées, le traitement nécessitera une collaboration entre équipes neurochirurgicale et maxillo-faciale.

Paratger Le Site www.lemanip.com Tout Est Gratuit

Paratger Le Site www.lemanip.com Tout Est Gratuit
www.lemanip.com

Tableau 5-7 Complications à rechercher dans toute fracture de type CNEMFO.

Complications	Diagnostic TDM
Télécanthus avec avulsion du ligament du canthus médial (classification de Manson, fig. 5-31) et risque de diplopie et d'énophtalmie	Décrire la comminution ou non du processus frontal du maxillaire et préciser la distance entre les deux canthus interne en reconstruction coronale (normale < 35 mm, fig. 5-33).
Brèche ostéoméningée avec risque de méningite.	Chercher une pneumencéphalie et une fracture de la paroi postérieure du sinus frontal ou de la lame criblée de l'ethmoïde.
Mucocèle frontal par rupture du canal de drainage fronto-nasal (fig. 5-32)	Décrire la comminution ou non de la fracture de l'ethmoïde.
Anosmie	Décrire la comminution de la fracture de la lame criblée et la présence ou non d'une contusion parenchymateuse intracérébrale adjacente.
Lésion du canal lacrymo-nasal avec dacryocystite	Décrire les atteintes du canal lacrymo-nasal.

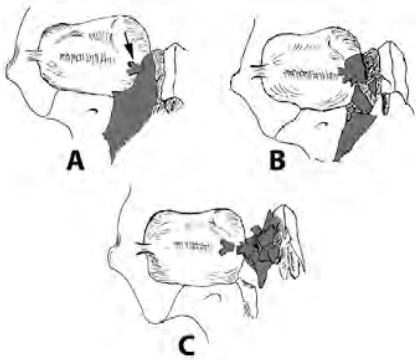

Fig. 5-31. Schémas illustrant la classification de Manson (flèche : ligament du canthus interne).
(a) Fracture de type I avec détachement d'un large fragment osseux du processus frontal du maxillaire. (b) Fracture de type II avec comminution du processus frontal du maxillaire sans atteinte du ligament. (c) Fracture de type III avec avulsion du ligament du canthus interne responsable d'un télécanthus.

Au total

Dans une fracture de type CNEMFO, décrire :
- la comminution du processus frontal du maxillaire et l'existence d'un éventuel télécanthus ;
- la présence d'une pneumencéphalie ;
- l'atteinte du canal fronto-nasal ou du canal lacrymo-nasal ;
- la comminution éventuelle d'une fracture de la lame criblée.

Fracture du zygoma

Cette fracture résulte d'un choc direct latéral et violent.

Le zygoma forme le relief de la pommette du visage et a un rôle esthétique. Il pose des problèmes fonctionnels en cas de fracture avec un retentisse-

Fig. 5-32. Rappel anatomique en coupes coronale (a) et axiale (b) du trajet du canal fronto-nasal (flèches).
En cas de fracture de ce canal, il existe un risque de mucocèle frontal.

Paratger Le Site www.lemanip.com Tout Est Gratuit

Paratger Le Site www.lemanip.com Tout Est Gratuit

www.lemanip.com

Fig. 5-33. TDM en coupe coronale illustrant la mesure entre les deux canthus interne (double flèche). Dans ce cas, distance = 27 mm, pas de télécanthus.

ment sur l'ATM, sur le nerf V2 ou sur le globe oculaire, mais il n'a pas de rôle fonctionnel propre. Il possède «4 pieds anatomiques» (**fig. 5-34**) : une suture avec le processus zygomatique de l'os temporal formant l'arcade zygomatique, une suture avec la grande aile du sphénoïde, une avec le corps du maxillaire et une dernière avec l'os frontal. Notez que cet os forme la plus grande partie du plancher et du mur latéral de l'orbite. Sur le plan biomécanique, les chirurgiens maxillo-faciaux distinguent «4 pieds» qui sont différents de ceux sus-cités. En effet, la réunion de l'os maxillaire et de l'os zygomatique est à l'origine de la formation de deux piliers : le cintre maxillo-zygomatique et le rebord orbitaire inférieur qui peuvent être fracturés de manière indépendante, modifiant la

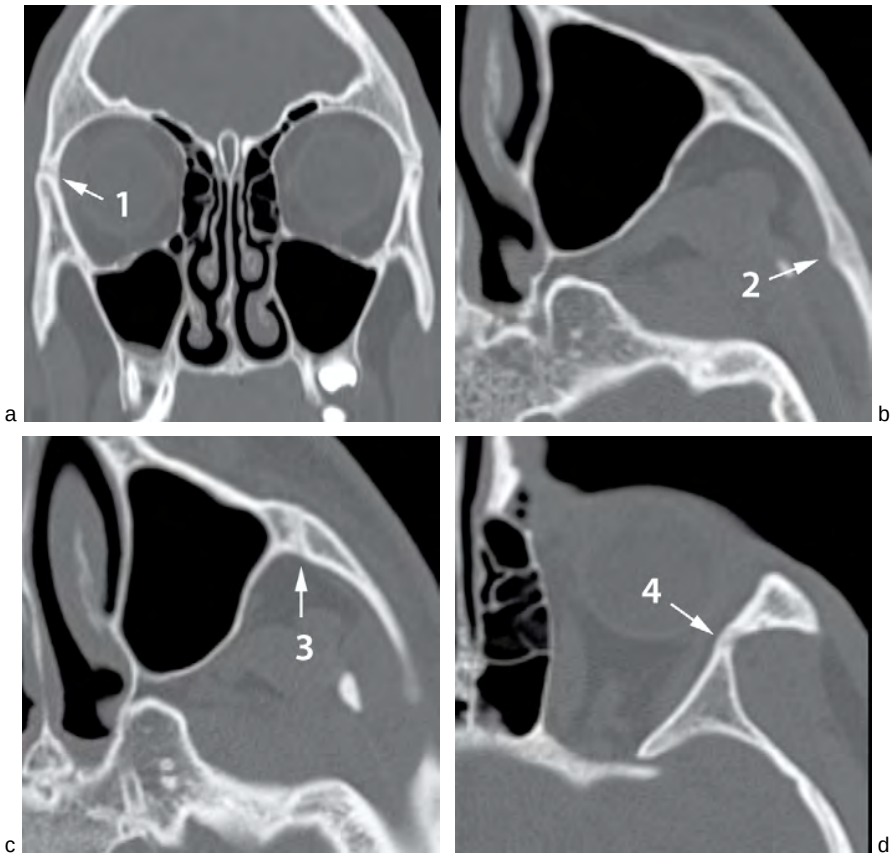

Fig. 5-34. TDM du zygoma illustrant les «4 pieds anatomiques».
1 : suture fronto-zygomatique, bien analysable en coupe coronale ; 2 : suture temporo-zygomatique, formant l'arcade zygomatique ; 3 : suture maxillo-zygomatique, bien analysable en coupe axiale ; 4 : suture sphéno-zygomatique, bien analysable en coupe axiale, et la seule suture mal visible sur les reconstructions 3D car trop profonde.

Paratger Le Site www.lemanip.com Tout Est Gratuit

Paratger Le Site www.lemanip.com Tout Est Gratuit
www.lemanip.com

prise en charge thérapeutique. Ainsi, les « 4 pieds » biomécaniques sont le processus zygomatique de l'os temporal, le cintre maxillo-zygomatique, le rebord orbitaire inférieur et le pilier fronto-zygomatique. La jonction avec le sphénoïde ne serait qu'anatomique.

Les fractures isolées de l'arcade zygomatique sont fréquentes alors que les fractures isolées du corps ou de la suture fronto-zygomatique sont rares (fig. 5-35).

Il existe souvent une association lésionnelle comme la fracture-dysjonction de l'os zygomatique (plutôt que fracture tripode qui est un terme impropre) qui associe (fig. 5-36) :

- un diastasis de la suture fronto-zygomatique ;
- une fracture du corps du zygoma passant par le plancher de l'orbite (= rebord orbitaire inférieur, chercher atteinte du canal du nerf infra-orbitaire) et la paroi antérieure du sinus maxillaire (= cintre maxillo-zygomatique) ;
- et une fracture de l'arcade zygomatique.

Les reconstructions MPR et 3D sont indispensables pour nos confrères chirurgiens, notamment pour apprécier le déplacement et l'impaction des fragments osseux (fig. 5-37).

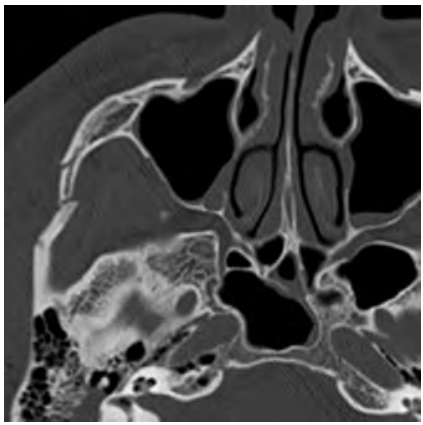

Fig. 5-35. Fracture multifocale et impactée de l'arcade zygomatique droite.

Fig. 5-36. Illustration d'une fracture-dysjonction de l'os zygomatique.
La projection du sinus maxillaire est matérialisée par l'ombre grisée.

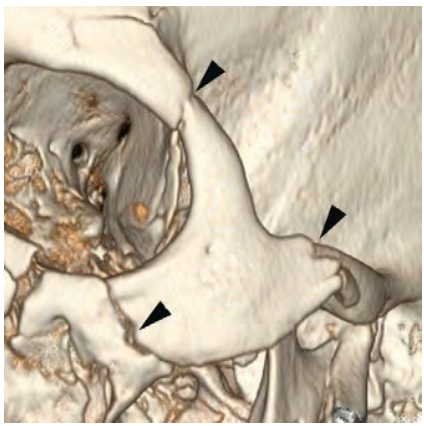

a

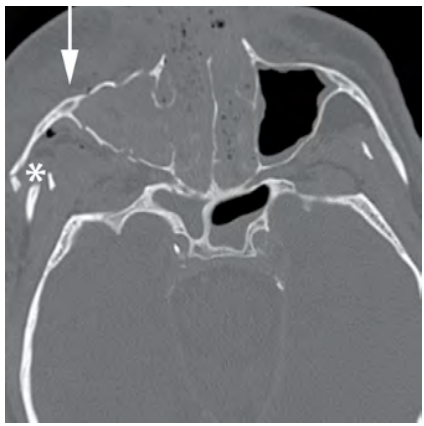

b

Fig. 5-37. TDM en reconstruction 3D (a) et en coupe axiale (b).
Fracture-disjonction zygomatique (têtes de flèche) avec comminution de l'arcade zygomatique (*) et impaction (flèche) du zygoma par rapport au côté controlatéral. Indication chirurgicale.

Paratger Le Site www.lemanip.com Tout Est Gratuit

Paratger Le Site www.lemanip.com Tout Est Gratuit
www.lemanip.com

En cas d'atteinte de la suture sphéno-zygomatique, il existe un risque d'énophtalmie ou d'exophtalmie avec diplopie secondaire, en fonction du degré d'angulation et de comminution du foyer fracturaire.

En cas de fracture comminutive, il est indispensable de rechercher des séquestres osseux dans la cavité orbitaire, pouvant être conflictuels essentiellement sur le muscle droit latéral.

Enfin, il faut apprécier le degré d'impaction du zygoma en coupes axiales par rapport au côté controlatéral qui indiquera un traitement chirurgical pour rétablir son antéprojection (réduction à ciel ouvert avec fixation par miniplaques).

En l'absence de déplacement (ni par impaction ni au niveau de la suture sphéno-zygomatique), le traitement sera conservateur.

Au total

- Fracture isolée de l'arcade zygomatique fréquente.
- Rechercher association lésionnelle : fracture-dysjonction zygomatique ++.
- Décrire le degré d'impaction et le degré de comminution de la fracture.
- Décrire l'atteinte du processus sphénoïdal avec son déplacement.
- Vérifier l'intégrité du contenu orbitaire.

Fractures de Le Fort

Décrites en 1901 par le René Le Fort, elles résultent d'un choc direct et consistent en une désunion du maxillaire de la base du crâne. Pour parler de fracture de Le Fort, il faut donc impérativement une séparation entre la partie postérieure des sinus maxillaires et les processus ptérygoïdes.

Attention : une fracture des processus ptérygoïdes n'est pas synonyme de fracture de Le Fort et peut survenir en continuité d'une simple fracture de la base du crâne.

Les fractures de Le Fort sont classées en trois stades en fonction de la topographie du trait de fracture. Ces différents stades (respectivement Le Fort I, II et III) sont illustrés et détaillés à partir des reconstructions 3D VR ci-dessous (**fig. 5-38, 5-39 et 5-40**).

Fig. 5-38. Illustration d'une fracture de Le Fort I (trait noir).
La fracture atteint l'épine nasale du maxillaire, la partie basse des sinus maxillaires (ombré en gris) avec fracture des parois antérieures et postérieures ; elle passe en dessous des cornets inférieurs juste au-dessus du palais osseux ; et fracture le tiers inférieur des processus ptérygoïdes.

Fig. 5-39. Illustration d'une fracture de Le Fort II = « fracture pyramidale ».
Elle passe par la suture fronto-maxillaire, la paroi médiale de l'orbite, vers le plancher de l'orbite et le foramen infra-orbitaire, jusqu'à la suture zygomato-maxillaire et le tiers moyen des processus ptérygoïdes. Le zygoma est respecté, il reste solidaire du crâne.

Ces fractures sont classiquement bilatérales et horizontales mais souvent incomplètes, unilatérales (hémi-Le Fort), associées entre elles ou avec de multiples traits de refend verticaux (**fig. 5-41**).

La TDM en coupes axiales, avec l'aide des reconstructions sagittales et surtout coronales, permet

Paratger Le Site www.lemanip.com Tout Est Gratuit

Paratger Le Site www.lemanip.com Tout Est Gratuit

www.lemanip.com

Fig. 5-40. Illustration d'une fracture de Le Fort III. Disjonction crânio-faciale complète, passant par la suture fronto-maxillaire puis paroi médiale, plancher et paroi latérale de l'orbite selon un axe équatorial, la suture fronto-zygomatique, la racine des massifs ptérygoïdiens et l'arcade zygomatique. Le zygoma est complètement détaché du crâne.

de faire un bilan lésionnel précis des différentes pièces osseuses fracturées et du nombre et de l'orientation des traits de fracture. Les reconstructions 3D sont désormais incontournables dans ce type de traumatisme, permettant d'analyser le déplacement des différents foyers fracturaires et de faire l'état des lieux des dégâts occasionnés sur l'architecture du massif facial. Ceci est devenu indispensable pour nos collègues chirurgiens qui pourront ainsi choisir le type d'intervention et le matériel nécessaire à rétablir une esthétique mais surtout une fonction occlusale optimale avec un minimum de séquelles.

Les complications de ces fractures réunissent toutes celles déjà décrites dans les autres fractures du massif facial, à savoir complications hémorragiques, ophtalmologiques et neuroméningées.

On prendra soin de chercher dans les fractures de Le Fort de type I, la présence d'une disjonction

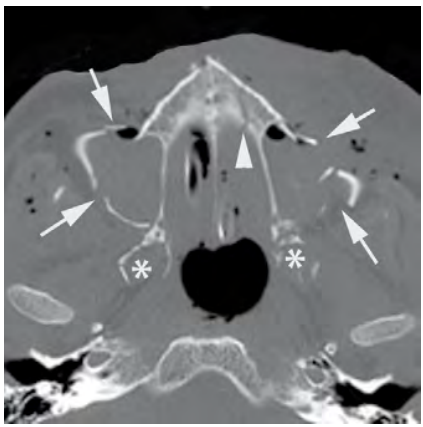

a

b

c

Fig. 5-41. TDM en coupe axiale (a) et reconstructions VR (b et c). Traumatisme facial complexe avec fracture des parois antérieure et postérieure des sinus maxillaires (flèches) et des processus ptérygoïdes (✱ blanches) formant une fracture de Le Fort I (✱ noires). Notez le trait de refend sur le palais osseux (tête de flèche). Association avec un hémi-Le Fort II voire III (disjonction de la suture fronto-zygomatique) à droite (trait pointillé).

Paratger Le Site www.lemanip.com Tout Est Gratuit

Paratger Le Site www.lemanip.com Tout Est Gratuit

intermaxillaire, responsable d'un écart interincisif médian et aggravant le pronostic fonctionnel. Cette disjonction est visible en TDM sous la forme d'un trait de refend sagittal ou parasagittal au niveau du palais osseux.

Le *gold standard* du traitement est de rétablir l'articulé dentaire mais également l'esthétique. La prise en charge chirurgicale se fait en un temps avec ostéosynthèse rigide des piliers par miniplaques, classiquement de l'extérieur vers l'intérieur et de haut en bas. La synthèse du maxillaire s'effectue en s'aidant de la mandibule pour retrouver l'articulé dentaire puis il est réalisé une fixation maxillo-mandibulaire servant à conserver cette référence en peropératoire. En dernier lieu, sont ostéosynthésés le ou les plancher(s) et/ou parois de l'orbite. La prise en charge chirurgicale ne doit pas trop tarder car il existe un risque de fibrose cicatricielle au-delà de 8 à 10 jours rendant la mobilisation des fragments osseux difficile.

Au total

- Il faut une atteinte des massifs ptérygoïdes pour parler de fracture de Le Fort.
- Le Fort I = arcade maxillaire supérieure.
- Le Fort II = pyramide (zygoma respecté).
- Le Fort III = équateur (zygoma détaché).
- Association lésionnelle fréquente.

Petit signe à ne pas manquer

Chercher un trait de refend sur le palais osseux dans une fracture de Le Fort de type I qui conditionne le pronostic fonctionnel.

Fracture de la mandibule

C'est une fracture fréquente représentant environ 1/5e de toutes les fractures de la face. Elle résulte d'un mécanisme en choc direct, sauf pour les fractures du condyle qui résultent plus souvent d'un mécanisme indirect par choc mentonnier.

La mandibule doit être considérée comme un anneau osseux rigide, les fractures étant multifocales dans plus de la moitié des cas (fig. 5-42) ! Il faut donc systématiquement rechercher un second trait de fracture !

Fig. 5-42. Reconstruction VR d'une mandibule.
Fracture mandibulaire quadrifocale illustrant la complexité fréquente de ce type de fracture.

Rappel anatomique (fig. 5-43)

On distingue :

- la portion dentée de la mandibule comprenant la symphyse (de canine à canine) et le corpus ;
- le ramus qui supporte l'apophyse articulaire (= condyle) et le coroné.

Portion dentée et ramus se rejoignent au niveau de l'angle mandibulaire. La mandibule est traversée par un canal contenant le paquet vasculonerveux alvéolaire inférieur (branche du V3) responsable de la vascularisation et de l'innervation sensitive des dents et de la région labio-mentonnière.

Les fractures surviennent volontiers au niveau des zones de faiblesse anatomique comme le trou mentonnier ou l'alvéole des dents de sagesse incluses, ou bien des zones de faiblesse acquise comme les zones édentées ou les régions d'alvéolyse. Les fractures les plus fréquentes sont celles de la portion dentée et celles des processus condyliens.

Le bilan TDM doit préciser le siège et l'orientation des traits de fractures, définir le déplacement et rechercher les lésions dentaires. Les reconstructions 3D sont utiles pour apprécier le déplacement et la configuration des foyers de fracture afin d'optimiser la prise en charge thérapeutique.

Les fractures de la portion dentée sont toujours ouvertes par lésion de la muqueuse adhérente au rebord alvéolo-dentaire et communication du foyer fracturaire osseux avec le milieu septique buccal

Paratger Le Site www.lemanip.com Tout Est Gratuit

Paratger Le Site www.lemanip.com Tout Est Gratuit

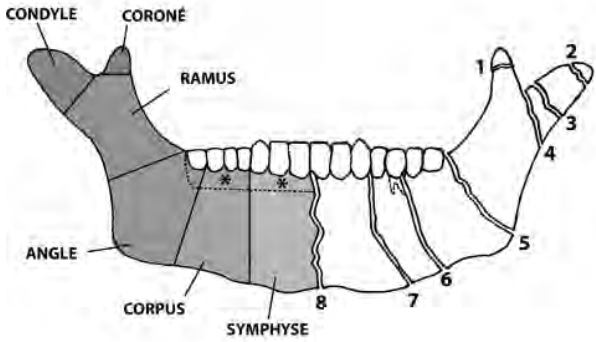

Fig. 5-43. Schéma illustrant l'anatomie sur l'hémimandibule droite et les principaux traits de fracture sur l'hémimandibule gauche.
∗ : processus alvéolaire ; 1 : fracture du coroné ; 2 : fracture condylienne ; 3 : fracture sous-condylienne haute ; 4 : fracture sous-condylienne basse ; 5 : fracture angulaire ; 6 : fracture du corpus passant par la racine de la dent 35 ; 7 : fracture parasymphysaire ; 8 : fracture symphysaire.

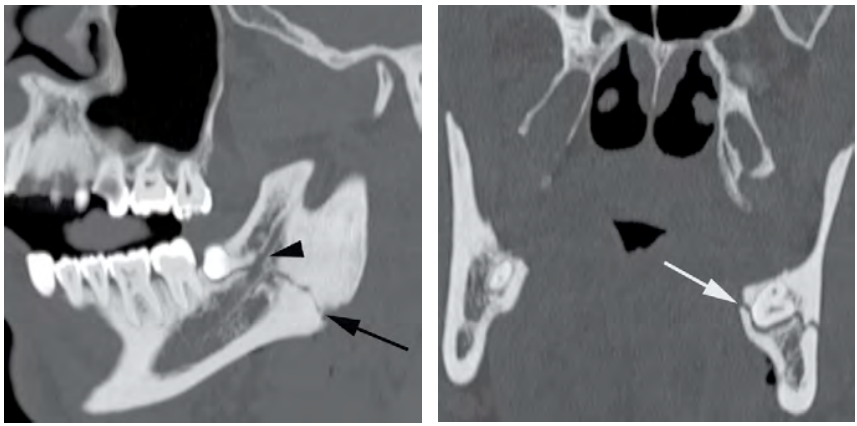

Fig. 5-44. TDM en reconstructions sagittale oblique (a) et coronale (b).
Fracture de l'angle mandibulaire gauche (flèche noire) passant par le canal du nerf alvéolaire inférieur (tête de flèche) et par l'os alvéolaire de la dent incluse (flèche blanche), à la fois sur son versant lingual et vestibulaire, témoignant d'une fracture ouverte.

(fig. 5-44). La fracture peut être isolée ou fréquemment associée à une fracture du condyle controlatéral. On ne manquera pas de préciser les éventuels foyers infectieux dentaires pré existants (caries, granulomes apicaux…) qui devront être traités dans le même temps pour limiter les risques septiques. C'est une urgence chirurgicale et une indication à une antibiothérapie intraveineuse d'emblée.

Dans la fracture parasymphysaire bilatérale, le fragment médian détaché recule par traction de la langue avec risque de glossoptose et d'asphyxie aiguë nécessitant une traction de la mandibule vers l'avant.

Lors des fractures du corpus et de l'angle, il faut systématiquement rechercher une atteinte du canal du nerf alvéolaire inférieur.

Les fractures condyliennes sont directement articulaires et exposent au risque d'ankylose. Le fragment supérieur est en général déplacé en avant et en dedans par la traction du muscle ptérygoïdien latéral (fig. 5-45). Le condyle est ainsi souvent luxé ou subluxé.

Paratger Le Site www.lemanip.com Tout Est Gratuit
www.lemanip.com

Paratger Le Site www.lemanip.com Tout Est Gratuit
www.lemanip.com

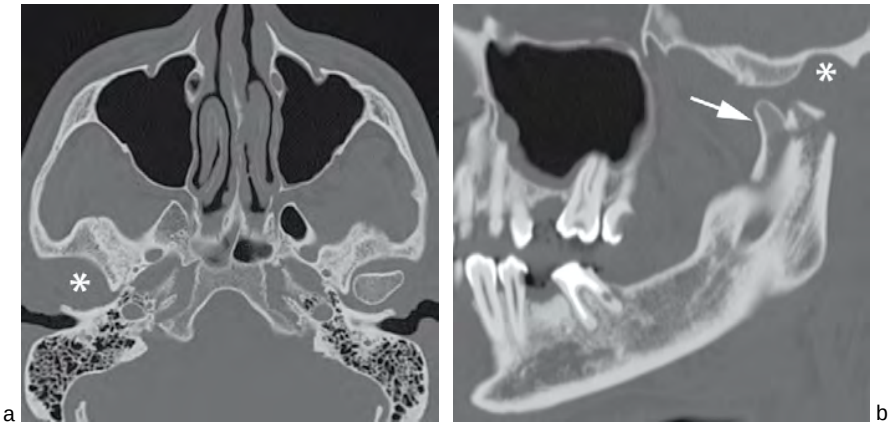

Fig. 5-45. TDM en coupes axiale (a) et sagittale oblique (b).
Fracture comminutive sous-condylienne droite à trait de refend condylien haut avec luxation du condyle (flèche) en avant et en dedans par traction du muscle ptérygoïdien latéral. Notez la vacuité de la fosse condylienne temporale (*) sur les différentes reconstructions.

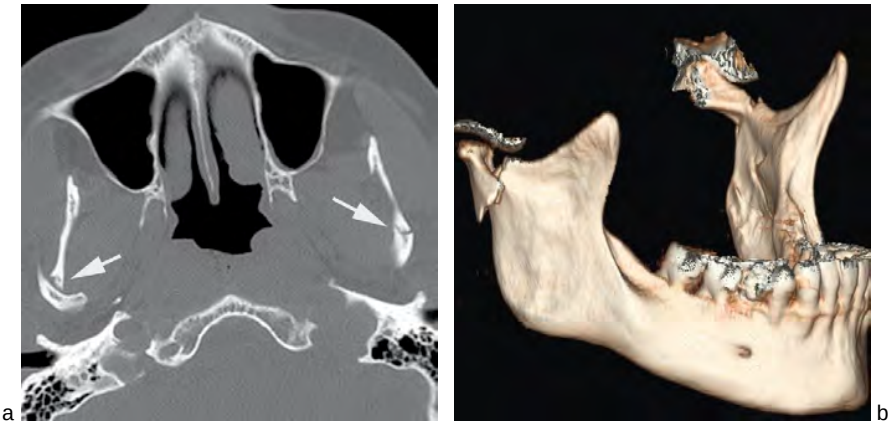

Fig. 5-46. TDM en coupe axiale (a) et reconstruction 3D (b).
Fractures sous-condyliennes basses (flèches blanches) bilatérales et déplacées.

Les fractures sous-condyliennes sont anatomiquement extra-articulaires mais sont parfois considérées comme articulaires en raison du retentissement de leur déplacement sur l'ATM (fig. 5-46).

Attention : lors de l'ouverture buccale, il existe une subluxation antérieure physiologique des condyles ne devant pas faire porter à tort le diagnostic de luxation traumatique condylienne ! Il faut alors bien vérifier la position buccale (ouverte ou fermée) du patient lors de l'acquisition scannographique pour analyser le complexe temporo-mandibulaire.

Les traumatismes dentaires

Les traumatismes dentaires résultent en général d'un choc direct. On décrit :

- des fractures de la couronne avec ou sans expulsion pulpaire ;
- des fractures radiculaires = fracture de ou des racine(s) dentaire(s) avec une gravité croissante pour la survie de la dent, plus le trait est distal ;
- des luxations alvéolo-dentaires soit incomplètes (subluxation) avec simple élargissement de l'espace alvéolo-dentaire, soit complètes avec expulsion de la dent ;
- des fractures alvéolo-dentaires (décrites ci dessus = fractures de la portion dentée).

Paratger Le Site www.lemanip.com Tout Est Gratuit

Paratger Le Site www.lemanip.com Tout Est Gratuit
www.lemanip.com

Le but du traitement est de rétablir l'articulé dentaire. En cas de fracture fermée, le traitement est chirurgical en fonction du déplacement, différé de quelques jours pour diminuer l'œdème et les risques hémorragiques.

En cas de fracture ouverte (atteinte de l'os alvéolaire), le traitement est réalisé en urgence avec réduction à ciel ouvert et ostéosynthèse par plaque-vis. En cas de contre-indication chirurgicale, le traitement est orthopédique avec blocage intermaxillaire sur arcs pendant 6 à 8 semaines. L'antibiothérapie est systématique après exérèse des dents cariées ou abîmées.

En présence d'une fracture articulaire, le traitement est fonctionnel d'emblée avec mobilisation précoce mandibulaire (avec parfois tractions élastiques) sous couvert d'antalgiques. Le traitement chirurgical est fonction du déplacement et des écoles.

Au total

- Toujours chercher un second trait de fracture !
- Fracture de la portion dentée = fracture ouverte = traitement en urgence et antibiothérapie.
- Apprécier l'intégrité du canal du nerf alvéolaire inférieur.
- Préciser le déplacement des condyles : subluxé, luxé, angulé…
- Dépister les dents abîmées (caries, granulomes apicaux…) qui doivent être traitées pour limiter le risque de sepsis.

« Petit signe à ne pas manquer »

La position des condyles dans la fosse mandibulaire de l'os temporal dépend de l'ouverture buccale ; en cas de subluxation antérieure des condyles en TDM, vérifier que la bouche est fermée avant de porter à tort le diagnostic de luxation condylienne traumatique.

Bibliographie

Chateil JF. Brun M, Mallemouche F. Imagerie des traumatismes crâniens chez l'enfant. *EMC*, Elsevier Masson, Paris, 2006.

Hopper RA, Salemy S, Sze RW. Diagnosis of midface fractures with CT: what the surgeon needs to know. *Radiographics* 2006 ; 26 (3) : 783–793.

Katzen JT, Jarrahy R, Eby JB, Mathiasen RA, Margulies DR, Shahinian HK. Craniofacial and skull base trauma. *The Journal of Trauma* 2003 ; 54 (5) : 1026–1034.

Legros B, Fournier P, Chiaroni P, Ritz O, Fusciardi J. Basal fracture of the skull and lower (IX, X, XI, XII) cranial nerves palsy: four case reports including two fractures of the occipital condyle--a literature review. *The Journal of Trauma* 2000 ; 48 (2) : 342–348.

Linnau KF, Hallam DK, Lomoschitz FM, Mann FA. Orbital apex injury: trauma at the junction between the face and the cranium. *European Journal of Radiology* 2003 ; 48 (1) : 5–16.

Meriot P, Veillon F, Garcia JF, Nonent M, Jezequel J, Bourjat P, et al. CT appearances of ossicular injuries. *Radiographics* 1997 ; 17 (6) : 1445–1454.

Osborn AG. *Diagnostic imaging: Brain*. WB. Saunders, Philadelphie, 2004.

Udstuen GJ, Claar JM. Imaging of acute head injury in the adult. *Seminars in ultrasound, CT, and MR* 2001 ; 22 (2) : 135–147.

Unger JM, Gentry LR, Grossman JE. Sphenoid fractures: prevalence, sites, and significance. *Radiology* 1990 ; 175 (1) : 175–180.

West OC, Mirvis SE, Shanmuganathan K. Transsphenoid basilar skull fracture: CT patterns. *Radiology* 1993 ; 188 (2) : 329–338.

Paratger Le Site www.lemanip.com Tout Est Gratuit

Paratger Le Site www.lemanip.com Tout Est Gratuit

www.lemanip.com

Au final, quel protocole pour l'exploration d'un traumatisme cranio-encéphalique ?

La TDM réalisée dans le cadre de l'urgence doit générer des images de qualité pour ne pas perdre d'informations lésionnelles et ce malgré les difficultés techniques souvent rencontrées. En effet, la plupart des patients sont au moins scopés quand ils ne sont pas intubés et ventilés. Plusieurs sondes (nasogastrique, urinaire…) et plusieurs cathéters sont posés, autant de matériel externe source d'artéfacts, perturbant les images. De plus, le patient est souvent placé sur la table du scanner directement avec le matelas de secours (ce dernier absorbant beaucoup les rayons), la tête n'étant donc pas placée dans la têtière prévue à cet effet. L'ensemble de ces éléments explique les doses d'irradiation nécessaires, souvent plus élevées qu'en condition habituelle, afin de conserver une qualité d'images suffisante à l'analyse diagnostique. Plusieurs paramètres d'acquisition peuvent être réglés pour limiter les doses reçues au premier rang desquels le bruit.

Quand réaliser une TDM encéphalique ?

Selon les recommandations publiées en 2008 dans le *Lancet*, une TDM encéphalique doit être réalisée en urgence dans les circonstances suivantes :

- glasgow < 13 à l'admission ;
- glasgow < 15 lors de l'évaluation 2 heures après l'admission aux urgences ;
- suspicion de fracture ouverte du crâne ou d'embarrure ;
- signes de fracture de la base du crâne (hémotympan, hématome en lunettes, rhinoliquorrhée ou otoliquorrhée…) ;
- déficit neurologique focalisé ;
- plus d'un épisode de vomissements ;
- crise d'épilepsie post-traumatique ;
- amnésie des faits des 30 minutes précédents l'impact (TDM pouvant alors être réalisée dans les 8 heures suivant le traumatisme).

Si le patient présente une amnésie des faits ou une perte de conscience après le traumatisme, une TDM doit être réalisée en présence d'une coagulopathie, d'un âge supérieur à 65 ans ou d'un traumatisme sévère (éjection d'un passager, chute d'une hauteur de plus d'un mètre ou de plus de cinq marches d'escalier, piéton ou cycliste renversé par une voiture).

Quel est le protocole standard ?

Nous proposons ci dessous les protocoles appliqués dans notre centre, réalisés avec un scanner GE LightSpeed VCT, 64 coupes.

Le protocole standard pour tout patient traumatisé crânien est une acquisition hélicoïdale sans injection couvrant la totalité du crâne en coupes millimétriques. En général, cette acquisition est couplée avec celle du rachis cervical, permettant ainsi en une seule hélice, avec les bras le long du corps, d'analyser à la fois l'étage encéphalique et l'étage cervical.

Protocole d'acquisition

Réaliser un *scout « tête et cou » de face et de profil*, les *bras le long du corps.* Le scout peut ne couvrir que le crâne si le rachis cervical a déjà été dédouané par des radiographies standard par exemple.

Programmer l'hélice avec un volume d'acquisition couvrant le vertex jusqu'à C1-C2 pour une exploration uniquement encéphalique ou jusqu'à T1 pour une exploration couplée du rachis cervical.

Paratger Le Site www.lemanip.com Tout Est Gratuit

Paratger Le Site www.lemanip.com Tout Est Gratuit
www.lemanip.com

Paramètres :
- temps de rotation : 0,8 secondes ;
- pitch : 0,9 ;
- doses : 120 kV et automilli pour un bruit de 5,2 ;
- collimation : 20 mm (32 x 0,625) ;
- fov : *head* ;
- filtre : *soft*.

Reconstructions

Le volume doit être reconstruit sur la console d'acquisition en filtre *bone plus*. Pour les fractures de la voûte crânienne, des reconstructions en 3D (rendu de volume) sont réalisées. Pour les fractures du massif facial, il faut systématiquement réaliser des reconstructions dans le plan coronal (perpendiculaire à l'axe du septum nasal) et en 3D (parfois plan sagittal pour les fractures du plancher de l'orbite).

Les reconstructions 3D doivent être réalisées à partir de l'hélice acquise en filtre *soft* pour une qualité optimale.

Mode de lecture

Les images sont lues sur les consoles de retraitement d'images (Advantage Windows 4.3, GE) en coupes de 1,25 mm d'épaisseur en fenêtrage « parties molles » et en coupes de 0,625 mm d'épaisseur en fenêtrage « osseux », dans les trois plans de l'espace.

La lecture en fenêtrage « parties molles » sur le crâne doit être réalisée en fenêtres larges et serrées pour dépister respectivement les petites lésions œdémateuses et hémorragiques.

Quand réaliser une injection à l'étage cérébral ?

Celle-ci est réalisée de manière systématique dans certaines équipes. Sinon, nous invitons le lecteur à se référer aux tableaux ci dessous.

La lecture doit être en fenêtrage adapté pour bien analyser le rehaussement vasculaire et le contenu endoluminal.

Angioscanner artériel des vaisseaux encéphaliques (= polygone de Willis)

Indications
- Fracture de la base du crâne passant par le canal carotidien ou le foramen magnum.
- HSA de localisation atypique, discordante avec le traumatisme.
- Diagnostic de mort encéphalique.

Protocole

Programmer trois hélices : une sans injection et deux après injection (temps artériel et tardif). La première et la dernière hélice auront les paramètres d'acquisition standard. Le protocole pour l'hélice au temps artériel est détaillé ci-dessous :
- position : tête en premier, décubitus dorsal, bras le long du corps ;
- volume d'acquisition : du vertex jusqu'à C1-C2 ;
- temps de rotation : 0,5 s ;
- collimation : 40 mm (64 x 0,625) ;
- pitch : 0,5 ;
- doses : 120 kV et automilli (600 mAs maxi) ;
- fov : *head* ;
- filtre : standard ;
- injection : 70 cc à 4 cc/s ;
- délai : départ automatique avec zone d'intérêt placée au niveau d'une carotide ou de la crosse aortique.

Reconstructions
- En mode MIP, coupes de 10 mm tous les 3 mm dans le plan axial (axe du jugum sphénoïdal), coronal (axe du tronc basilaire) et sagittal (sagittal strict).
- Éventuellement reconstruction 3D en cas d'anévrisme.

Angioscanner artériel des vaisseaux cervico-encéphaliques

Indications
- AVC clinique ou AIT ou lésion ischémique en imagerie discordante avec le reste du bilan lésionnel post-traumatique.
- Fracture faciale sévère (CNEMFO, Le Fort II ou III).
- Fractures du rachis cervical à risque (passant par les foramens transversaires, luxation ou subluxation et fracture en distraction).
- Hématomes cervicaux.

Protocole
- Identique à celui du polygone de Willis sauf :
  - volume d'acquisition : de la crosse aortique au vertex ;
  - délai : départ automatique avec zone d'intérêt au niveau de la crosse aortique.

Paratger Le Site www.lemanip.com Tout Est Gratuit

Paratger Le Site www.lemanip.com Tout Est Gratuit
www.lemanip.com

Reconstructions

- En mode MIP, coupes sagittales et coronales de 10 mm tous les 3 mm.
- En mode « curved » ou « linéaire » si sténose ou si dissection pour quantification de la longueur et du pourcentage de sténose en réduction de diamètre (reproductibilité+++ pour le suivi).

Angioscanner veineux encéphalique

Indications

- Fracture passant par un sinus veineux (transverse, longitudinal ou caverneux).
- Fracture de la face endocrânienne du rocher (contact avec le sinus sigmoïde).

Protocole

Programmer trois hélices : une sans injection et deux après injection (temps veineux et tardif). La première et la dernière hélice auront les paramètres d'acquisition encéphalique standard. Le protocole pour l'hélice au temps veineux est détaillé ci dessous :

- position : tête en premier, décubitus dorsal, bras le long du corps ;
- volume d'acquisition : du vertex jusqu'à C1-C2 ;
- temps de rotation : 0,5 s ;
- collimation : 40 mm (64 x 0,625) ;
- pitch : 0, 9 ;
- doses : 140 kV et automilli (600 mAs maxi) ;
- fov : *head* ;
- filtre : standard ;
- injection : 90 cc à 4 cc/s ;
- délai : prédélai de 50 s ;

Reconstructions

3D MIP et VR sur le système veineux cérébral.

Comment réaliser une exploration ciblée des rochers ?

Les sociétés françaises d'oto-rhino-laryngologie et de radiologie ont édité en 2008 des recommandations pour la pratique clinique quant aux techniques de l'imagerie du rocher dont les principales modalités sont résumées ci-dessous.

En cas de fracture des rochers, le bilan lésionnel précis peut être différé et réalisé avec une exploration scannographique hypersélective dont le protocole est le suivant :

- position : ôtez boucles d'oreille, piercing, chaînes autour du cou, prothèses dentaire et auditive, objets métalliques dans les cheveux… patient en décubitus dorsal, bras le long du corps ;
- scout : crâne de face et de profil ;
- volume d'acquisition : une hélice par rocher, se centrer grâce à l'aération des cellules mastoïdiennes ;
- temps de rotation : 1 s ;
- collimation : 20 mm (32 x 0,625) ;
- doses : 140 kV et automilli (325 mAs maxi) ;
- fov : *ped head* ;
- filtre : *bone plus.*

Les reconstructions sont réalisées dans les plans axial (parallèle au canal semi-circulaire latéral) et coronal avec une épaisseur de coupe de 0,6 mm, reconstruites tous les 0,3 mm. Des reconstructions en double obliquité sur la jonction stapédo-vestibulaire peuvent être réalisées si nécessaire.

Bibliographie

Mendelow AD, Timothy J, Steers JW, Lecky F, Yates D, Bouamra O, et al. Management of patients with head injury. *Lancet* 2008 23 ; 372 (9639) : 685–687.

Paratger Le Site www.lemanip.com Tout Est Gratuit

Paratger Le Site www.lemanip.com Tout Est Gratuit

www.lemanip.com

Chapitre 6

Généralités

Les traumatismes du rachis représentent moins de 10 % de l'ensemble des lésions traumatiques osseuses, avec un déficit neurologique présent dans 10 à 25 % des cas.

Quel est le problème posé ?

La lecture d'un examen TDM du rachis doit être calquée sur celle de la radiographie standard. L'acquisition réalisée dans le plan axial est ensuite reconstruite dans le plan sagittal, plan référent de lecture. Sur celui-ci, on prend l'habitude de regarder l'alignement du mur antérieur, des corps vertébraux, du mur postérieur et des processus épineux. On vérifie ensuite la hauteur des corps vertébraux et des disques, puis on termine par regarder la congruence articulaire zygapophysaire postérieure de chaque côté. On ne manquera pas d'apprécier les parties molles périrachidiennes mais aussi intracanalaires !

Le plan coronal permet d'apprécier essentiellement l'intégrité de l'axe C0-C1-C2 et en particulier la bonne congruence articulaire des condyles occipitaux avec les masses latérales de C1.

Le plan axial est lu de manière classique en faisant « défiler » les images.

Au terme de cette lecture et devant chaque fracture rachidienne, le radiologue lecteur doit se poser quatre questions :

- Quel est le mécanisme lésionnel ?
- La protection des structures nerveuses est elle compromise ?
- Quels sont le degré et le type d'instabilité ?
- La statique rachidienne est-elle perturbée ?

Notions élémentaires de physiopathologie

La stabilité du rachis est définie par sa capacité à protéger le cordon médullaire et les racines nerveuses lors d'un stress, ce qui revient en pratique à conserver un anneau osseux continu et stable autour du cordon médullaire et du fourreau dural. Le rachis doit aussi assurer le maintien de la tête et du torse pour une station verticale bipède optimale, ce qui consiste à maintenir une harmonie des différentes courbures rachidiennes. Enfin, le rachis doit maintenir un rapport cohérent entre les différentes vertèbres lors des mouvements. Une lésion instable est celle qui a le potentiel d'altérer l'une ou l'autre de ces fonctions, c'est-à-dire qui peut entraîner ou aggraver des symptômes neurologiques, ou perturber la statique du squelette axial source de dysfonction et de syndrome douloureux chronique secondaire.

Stabilité

Cette notion de stabilité a été théorisée en 1982 par Louis qui a divisé le rachis en trois colonnes (modèle valable de C3 à L5), chaque colonne étant constituée d'une alternance de parties osseuses et de parties fibreuses disco-ligamentaires (fig. 6-1).

Le rachis sera d'autant plus instable qu'il y aura de colonnes altérées. Chaque colonne peut être altérée par une solution de continuité osseuse ou fibreuse ou par une perte de substance. Une lésion traumatique stable est celle qui n'altérera qu'une colonne dans sa partie osseuse ou plusieurs colonnes mais en conservant un pont osseux horizontal continu.

Paratger Le Site www.lemanip.com Tout Est Gratuit

© 2009 Elsevier Masson SAS. Tous droits réservés

Paratger Le Site www.lemanip.com Tout Est Gratuit
www.lemanip.com

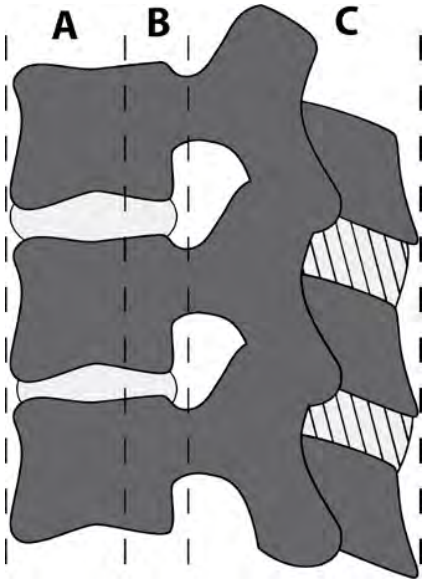

Fig. 6-1. Schéma illustrant les trois colonnes selon Louis. (A) Colonne antérieure = 2/3 antérieurs du corps vertébral, ligament longitudinal antérieur (LLA) et 2/3 antérieurs du disque intervertébral. (B) Colonne moyenne = 1/3 postérieur du corps vertébral, 1/3 postérieur du disque et ligament longitudinal postérieur (LLP). (C) Colonne postérieure = pédicules, lames, massifs articulaires, ligaments jaunes, ligaments interépineux et capsules articulaires.

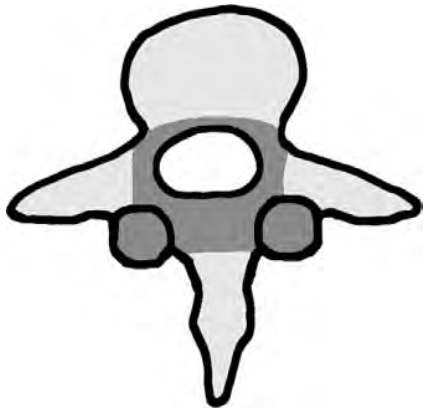

Fig. 6-2. Schéma du segment vertébral moyen (gris foncé) en coupe axiale, constitué du mur vertébral postérieur, des deux pédicules, des deux massifs articulaires et des deux lames.
Ces structures sont au contact des éléments nerveux, leur atteinte est un élément de gravité.

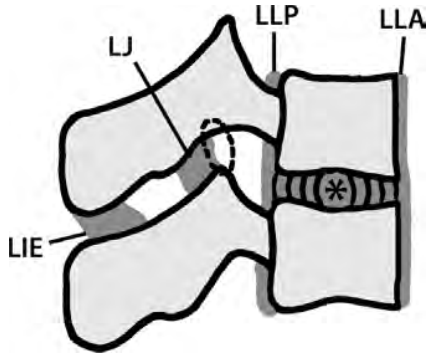

Fig. 6-3. Schéma du segment mobile rachidien (gris foncé). LIE : ligament interépineux ; LJ : ligament jaune ; LLP : ligament longitudinal postérieur ; LLA : ligament longitudinal antérieur ; Ligne pointillée : capsule articulaire ; * : disque.

Ainsi, on différencie l'instabilité osseuse, disco-ligamentaire ou mixte. Si deux ou trois colonnes sont altérées dans leur partie osseuse, on parlera d'instabilité osseuse transitoire et un traitement orthopédique sera suffisant pour obtenir une stabilisation rapide par consolidation. Une atteinte du segment osseux moyen est toujours instable (fig. 6-2), surtout en cas de migration de fragment osseux réduisant le calibre du canal de plus de 30 % en diamètre antéro-postérieur ou de plus de 50 % en surface. Les lésions de colonnes dans leur partie articulaire, donc disco-ligamentaire (= segment mobile rachidien, fig. 6-3), n'auront que peu de chance d'obtenir une cicatrisation solide et stable (pas de régénération naturelle) par un traitement conservateur. Ces lésions nécessiteront une prise en charge thérapeutique chirurgicale, on parlera d'instabilité ligamentaire définitive. Elles seront bilantées soit par la réalisation d'une IRM (séquences T2 TSE++ sagittales), soit par la réalisation de clichés dynamiques à J10 réalisés sous contrôle médical. La TDM peut faire suspecter ce type de lésion mais ne permettra jamais de réaliser un bilan exhaustif. Enfin, une perte de substance osseuse (*burst*-fracture, tassement cunéiforme sévère, fracture en diabolo…) au niveau d'une ou de plusieurs colonnes relèvera de la chirurgie avec nécessité d'un apport osseux compte tenu du risque de consolidation en position vicieuse.

Lésion rachidienne potentiellement instable si :
- atteinte du segment osseux moyen
- ou atteinte du SMR

Paratger Le Site www.lemanip.com Tout Est Gratuit

Paratger Le Site www.lemanip.com Tout Est Gratuit
www.lemanip.com

Statique

La fonction « statique » du rachis dépend de l'harmonie des courbures vertébrales. Toute déformation sérieuse post-traumatique menace cette statique, faisant courir au malade des risques de symptômes douloureux au niveau du foyer fracturaire avec développement de courbures de compensation. Cette fonction est atteinte en cas de cyphose ou scoliose mesurée entre 15° et 20° dans le foyer de fracture (angulation vertébrale), selon la morphologie initiale du sujet. Il faut alors envisager une réduction orthopédique, voire chirurgicale si la réduction orthopédique n'est pas efficace. Il faudra bien sûr, dans l'appréciation des troubles statiques, prendre en compte l'importance de la cyphose ou de la lordose vertébrale physiologique du niveau lésionnel.

Mécanismes lésionnels

Il existe pour chaque segment rachidien de multiples classifications qui permettent de typer chaque fracture soit en fonction du mécanisme lésionnel, soit en fonction des structures osseuses atteintes… Dans le cadre de l'urgence, il n'est pas primordial de classer exactement chaque type de fracture, ce qui est plutôt réservé aux travaux scientifiques, mais il est indispensable de reconnaître le mécanisme lésionnel principal et d'évaluer si la fonction de stabilité et de protection nerveuse est compromise.

Les AVP sont pourvoyeurs d'un grand nombre de traumatismes rachidiens avec des localisations préférentielles selon le type de collision et selon l'âge du patient.

Les motards feront plus volontiers des lésions du rachis thoracique alors que les automobilistes feront plus volontiers des lésions du rachis cervical. Le rachis cervical est aussi plus vulnérable chez les enfants en bas âge du fait d'une laxité physiologique ligamentaire (que nous détaillerons plus loin) et du type de siège automobile : ceinture à cinq points immobilisant le rachis dorso-lombaire et créant un bras de levier au niveau de la charnière cervico-dorsale. Après l'âge de 10 ans, la morphologie évolutive du rachis rend plus solide le rachis cervical avec une perte de la laxité ligamentaire, une fusion des pièces osseuses constituant chaque vertèbre et un changement de l'orientation des surfaces articulaires cervicales.

Les mécanismes lésionnels incriminés sont principalement de cinq types, plus ou moins combinés.

Mécanisme en flexion

Il peut atteindre n'importe quel segment rachidien. Il résulte de forces fléchissant le rachis sur lui-même et se traduit par des fractures en compression antérieure et distraction postérieure. Dans les cas les plus simples, on assiste à des fractures-tassements cunéiformes sans atteinte des structures postérieures et dans les cas les plus sévères, on observe une rupture du LIE, voire du LLP. Les luxations antéro-postérieures sont courantes.

Mécanisme en extension

Il survient lorsque le rachis est propulsé vers l'arrière avec un pivot au niveau des massifs articulaires comme c'est le cas lors des AVP avec décélération brutale puis choc frontal responsable du « coup du lapin » (*whiplash injury* des Anglo-Saxons, fig. 6-4). Il entraîne en général une fracture de l'arc postérieur avec bâillement discal antérieur et parfois une rupture du LLA et un arrachement

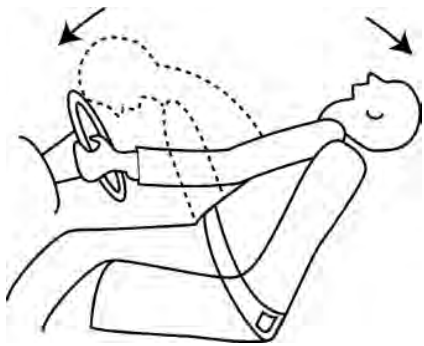

Fig. 6-4. Schéma illustrant le mécanisme en flexion-extension, appelé *whiplash injury*.

Paratger Le Site www.lemanip.com Tout Est Gratuit

Paratger Le Site www.lemanip.com Tout Est Gratuit
www.lemanip.com

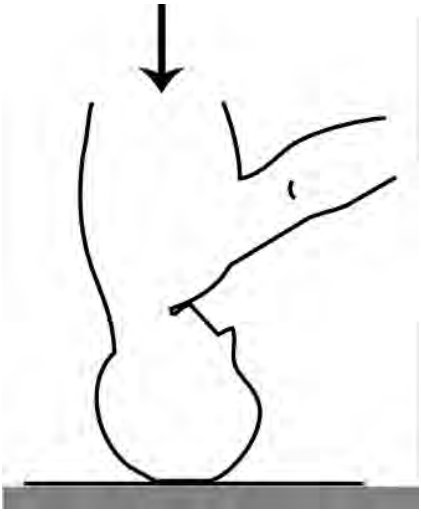

Fig. 6-5. Illustration d'un mécanisme en compression axiale, générateur de *burst fracture*.

du coin antéro-supérieur du corps vertébral. Une subluxation avec rétrolisthésis peut se voir dans les cas les plus sévères si une distraction se surajoute. Ce type de mécanisme atteint essentiellement le rachis cervical, le rachis dorso-lombaire étant « protégé » par la cyphose physiologique et l'orientation des interlignes articulaires, limitant ces mouvements d'extension.

Mécanisme en compression

Il résulte d'une force verticale comme par exemple lors d'une chute d'un lieu élevé avec des forces dirigées dans un plan vertical (**fig. 6-5**). Il produit en général une fracture éclatement d'un ou de plusieurs corps vertébraux (type *burst fracture*) avec rétropulsion de fragments dans le canal vertébral et atteinte d'au moins deux colonnes. Le cas le plus typique étant représenté par la fracture du plongeur dans un bassin vide.

Mécanisme en rotation

Il résulte d'une force de torsion du rachis atteignant deux sièges électifs : la charnière craniocervicale (C1-C2++) et la charnière dorso-lombaire (les lésions se situant généralement entre T7 et L1). Ce mécanisme est classiquement décrit dans les AVP lorsqu'il existe une éjection du conducteur avec réception sur un objet solide. On observe des fractures des massifs articulaires

Tableau 6-1 Principaux signes TDM visualisés en fonction du mécanisme lésionnel.

Flexion	Compression, fragmentation du corps vertébral. *Tear drop fragments.* Antélisthésis. Interruption du mur postérieur. Élargissement de l'espace interépineux. Subluxation articulaire. Diminution de la hauteur du disque sus-jacent à la vertèbre lésée.
Extension	Élargissement du disque sous-jacent à la vertèbre lésée. Fracture-avulsion triangulaire antérieure. Rétrolisthésis. Fracture de la colonne postérieure. Antélisthésis avec espace interlamaire et ligne spino-lamaire normaux.
Rotation	Olisthésis rotatoire. Facettes « dénudées ». Luxation, subluxation articulaire. Fracture des massifs articulaires ou dislocation. Fracture des processus transverses ou fracture des jonctions costo-vertébrales. Fracture du processus épineux.
Distraction	Augmentation de hauteur vertébrale ou discale. Luxations articulaires, décoaptation.

Paratger Le Site www.lemanip.com Tout Est Gratuit

Paratger Le Site www.lemanip.com Tout Est Gratuit
www.lemanip.com

des jonctions costo-vertébrales et des luxations articulaires. Ces lésions sont rarement isolées et sont très instables.

Mécanisme en distraction

Il peut survenir de manière concomitante à une flexion ou une extension. Classiquement, il s'agit d'une force horizontale ou oblique, centrifuge, appliquée sur un rachis dont la partie inférieure est fixée. Par exemple, le bassin est le point fixé par la ceinture de sécurité alors que le tronc est projeté en avant lors d'un impact frontal à haute vélocité, entraînant une « hyperélongation » du rachis. Ce mécanisme produit des dislocations vertébrales avec atteinte grave du SMR, ce sont des lésions toujours instables et souvent accompagnées de signes neurologiques déficitaires.

Dans tout compte rendu, il est donc primordial d'essayer d'évaluer le mécanisme lésionnel incriminé pour pouvoir « imaginer » les éventuelles lésions disco-ligamentaires associées qui orienteront la conduite à tenir et la prise en charge thérapeutique (**tableau 6-1**). L'IRM n'a sa place dans l'urgence qu'en cas de discordance scannographique et clinique, à la recherche de lésions médullaires sans lésion osseuse.

Principes chirurgicaux

Les principes chirurgicaux des lésions traumatiques rachidiennes sont axés sur trois buts :

- réduire les déplacements osseux rachidiens ;
- lever une compression nerveuse par voie directe (ablation de fragments osseux) ou indirecte (recalibrage du canal par laminectomie) ;
- stabiliser les lésions disco-ligamento-vertébrales afin de prévenir des complications neurologiques et morphostatiques secondaires.

On prend l'habitude de différencier les fractures du rachis cervical supérieur (C0-C1-C2), les fractures du rachis cervical inférieur (C3-C7) et les fractures du rachis dorso-lombaire, que nous allons détailler tour à tour.

Bibliographie

Heinemann U, Freund M. Diagnostic strategies in spinal trauma. *European Journal of Radiology* 2006 ; 58 (1) : 76–88.

Mann FA, Cohen WA, Linnau KF, Hallam DK, Blackmore CC. Evidence-based approach to using CT in spinal trauma. *European Journal of Radiology* 2003 ; 48 (1) : 39–48.

Rolland E, Lazennec JY, Saillant G. Conduite à tenir devant un traumatisme du rachis. *EMC*, Urgences, 24–100-E-10, 2001, 18 p.

Paratger Le Site www.lemanip.com Tout Est Gratuit

Paratger Le Site www.lemanip.com Tout Est Gratuit

www.lemanip.com

Chapitre 7

Traumatismes du rachis cervical

Ce sont les plus fréquentes des lésions traumatiques rachidiennes et les plus graves avec un risque de compression médullaire haute. Le pronostic vital est engagé en cas d'atteinte du centre respiratoire principal (diaphragme), soit une lésion au-dessus de C4. Le pronostic est fonctionnel en cas de lésion en dessous de C4.

La fréquence de ces traumatismes est accrue chez les enfants qui présentent une immaturité osseuse, ligamentaire et musculaire, fragilisant le rachis cervical, avec une atteinte préférentielle au niveau de la charnière cervico-occipitale et du rachis cervical supérieur.

Le rachis cervical des personnes âgées est également plus vulnérable par les remaniements dégénératifs cervicaux qui rétrécissent plus ou moins le calibre du canal rachidien et déplacent le centre des mouvements au-dessus ou en dessous des vertèbres « fixées » par l'arthrose avec des bras de levier plus important. Le traumatisme peut donc être rapidement dramatique même en cas de choc minime (chute de sa hauteur).

Enfin, l'existence de pathologies sous-jacentes à type de spondylarthropathie, de polyarthrite rhumatoïde ou de canal cervical étroit constitutionnel fragilise la stabilité rachidienne et grève le bilan lésionnel en cas de traumatisme.

Traumatisme du rachis cervical supérieur

Le complexe « condyles occipitaux-atlas-axis » présente une anatomie, des moyens d'union et une fonction unique différents des autres étages rachidiens. La fonction principale de l'articulation C1-C2 est la rotation de la tête (40 à 70 % de ce mouvement). La stabilité de la charnière occipito-cervicale est assurée par de nombreux ligaments dont les plus importants sont (**fig. 7-1**) :

- le *ligament transverse* (portion transversale du ligament cruciforme) joignant les faces internes des deux massifs latéraux de C1 et assurant la stabilité du processus odontoïde lors des mouvements de rotation et de flexion ; le ligament transverse s'oppose à la translation antérieure de C1 lors de la flexion et assure la stabilité du processus odontoïde au contact de la face postérieure de C1 lors des mouvements de rotation et d'extension ;
- la *membrane tectoriale* (recouvrant la face postérieure du ligament cruciforme), étendue du clivus à la face postérieure du corps de C2 puis se prolongeant par le ligament longitudinal postérieur, limitant les mouvements de flexion et de distraction ;
- les *ligaments alaires*, joignant les faces latérales du processus odontoïde aux bords inféro-interne des condyles occipitaux et limitant les mouvements de rotation et de latéralité.

Fracture des condyles occipitaux

Elle résulte d'un mécanisme violent (AVP à haute vélocité) avec mouvements brusques de flexion/extension de la tête associés à des mouvements de rotation.

Son incidence est mal connue car c'est une fracture non ou mal détectée sur les radiographies standard (presque la moitié passerait inaperçue). Depuis la systématisation du scanner dans les traumatismes crâniens, ces fractures seraient présentes dans 4 à 16 % des cas selon les séries.

Paratger Le Site www.lemanip.com Tout Est Gratuit

© 2009 Elsevier Masson SAS. Tous droits réservés

Paratger Le Site www.lemanip.com Tout Est Gratuit

www.lemanip.com

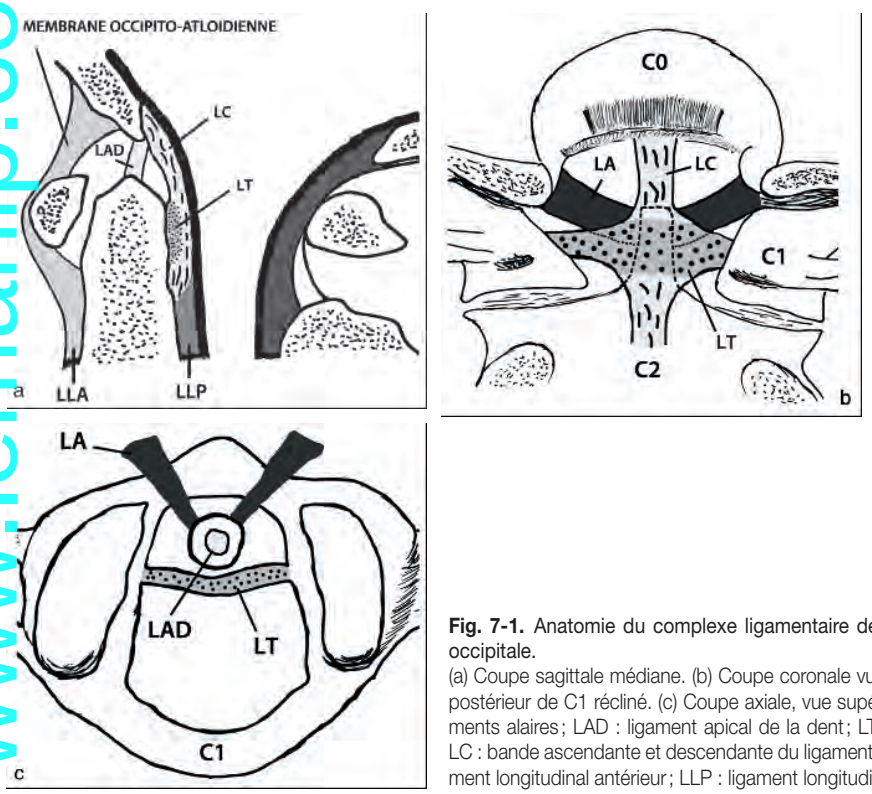

Fig. 7-1. Anatomie du complexe ligamentaire de la charnière cervico-occipitale.
(a) Coupe sagittale médiane. (b) Coupe coronale vue postérieure, avec arc postérieur de C1 récliné. (c) Coupe axiale, vue supérieure de C1. LA : ligaments alaires ; LAD : ligament apical de la dent ; LT : ligament transverse ; LC : bande ascendante et descendante du ligament cruciforme. ; LLA : ligament longitudinal antérieur ; LLP : ligament longitudinal postérieur.

Image typique

Il s'agit de fractures à trait simple ou comminutives (fig. 7-2), déplacées (fig. 7-3) ou non (fig. 7-4). Les reconstructions dans le plan coronal permettent de bien apprécier le déplacement du fragment détaché. Deux principales classifications sont admises soit selon le mécanisme (classification d'Anderson et Montesano fig. 7-5), soit selon le déplacement (classification de Tuli *et al.*, tableau 7-1).

Il faut rechercher une atteinte du canal du nerf hypoglosse ainsi qu'une atteinte du foramen jugulaire (nerfs mixtes…). Les lésions nerveuses peuvent apparaître soit au décours immédiat du traumatisme (par migration de fragments osseux et compression nerveuse), soit à distance (compression nerveuse par un cal exubérant). Un hématome épidural peut se créer au contact du foyer fracturaire, d'où l'importance de bien regarder les coupes en fenêtrage « parties molles » pour détecter précocement ce type de complication.

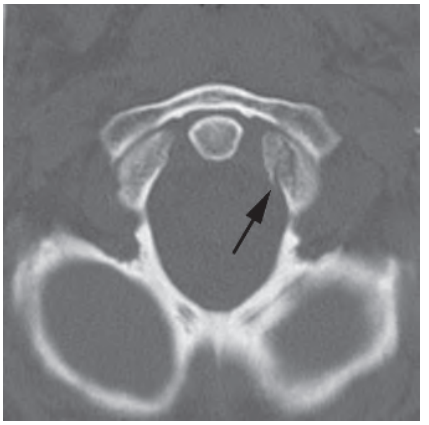

Fig. 7-2. Fracture du condyle gauche, comminutive et non déplacée, de type I de la classification d'Anderson. Fracture stable.

Lors des mouvements de rotation de la tête, même si la fracture n'est pas déplacée initialement, les fragments osseux risquent de se déplacer, justifiant l'immobilisation systématique. En effet, un

Paratger Le Site www.lemanip.com Tout Est Gratuit

0001087631.INDD 98 9/23/2009 4:55:00 PM

Paratger Le Site www.lemanip.com Tout Est Gratuit

www.lemanip.com

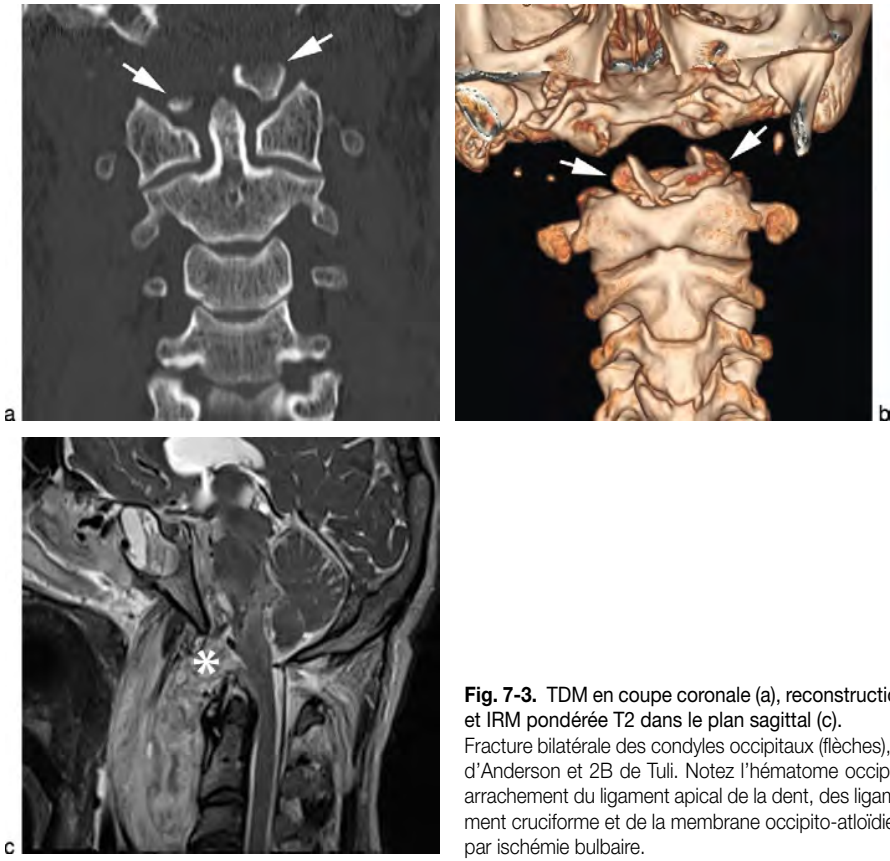

Fig. 7-3. TDM en coupe coronale (a), reconstruction 3D VR de face (b) et IRM pondérée T2 dans le plan sagittal (c).
Fracture bilatérale des condyles occipitaux (flèches), déplacée, de type III d'Anderson et 2B de Tuli. Notez l'hématome occipito-atloïdien (*) avec arrachement du ligament apical de la dent, des ligaments alaires, du ligament cruciforme et de la membrane occipito-atloïdienne. Patient décédé par ischémie bulbaire.

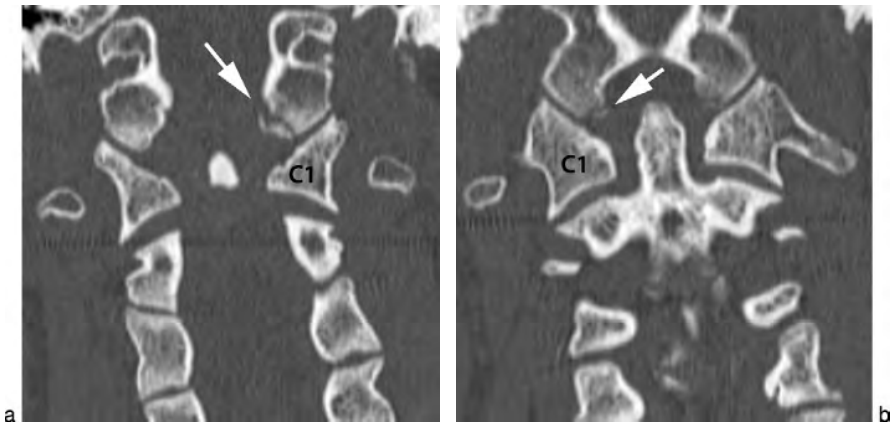

Fig. 7-4. TDM en coupes coronales (a et b).
Fracture bilatérale à trait simple et non déplacée des condyles occipitaux, de type I d'Anderson, potentiellement instable du fait de la bilatéralité.

Paratger Le Site www.lemanip.com Tout Est Gratuit

Paratger Le Site www.lemanip.com Tout Est Gratuit

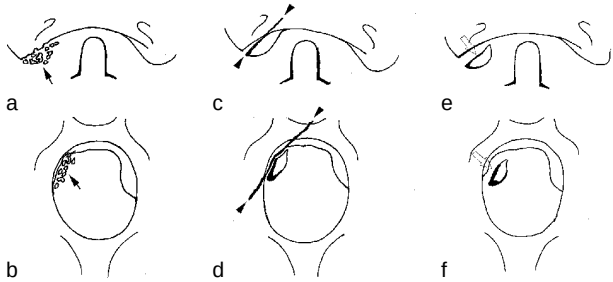

Fig. 7-5. Classification d'Anderson.
En haut schémas dans le plan coronal et en bas dans le plan axial : (a et b) type I, fracture par impaction axiale, comminutive et peu déplacée, c'est une fracture stable (peut être instable si elle est bilatérale par atteinte des deux ligaments alaires). (c et d) : type II, fracture par choc direct sur la voûte crânienne avec fracture de la base du crâne s'étendant aux condyles, c'est une fracture stable (instable en cas de séparation complète du condyle du reste de l'occiput). (e et f) : type III, fracture par flexion-rotation forcée avec fracture-avulsion déplacée de la face interne du condyle par traction du ligament alaire, c'est une fracture instable.

Tableau 7-1 Classification de Tuli.

Type 1 : fracture non déplacée. Type 2 : fracture déplacée : – 2A sans signe d'instabilité, ligaments intacts ; – 2B avec signe d'instabilité = atteinte ligamentaire (cf. fig. 7-7 pour les signes TDM indirects d'atteinte ligamentaire).

éventuel déplacement peut entraîner une compression bulbaire et/ou médullaire souvent fatale. Le diagnostic lésionnel ligamentaire est difficile à établir même en IRM car les ligaments incriminés sont de petite taille et il existe des remaniements œdémato-hémorragiques locaux fréquents, gênant l'interprétation. L'IRM reste indiquée essentiellement en présence de signes neurologiques déficitaires ou en cas de perte d'alignement occiput-C1-C2 en TDM signant une instabilité. Elle fait alors le bilan des lésions médullaires et bulbaires.

Impact thérapeutique

Le pronostic est bon en l'absence d'atteinte neurologique initiale. Il est lié aux lésions associées.

Plus le fragment condylien détaché est gros et moins il est déplacé, et plus il a de chances de consolider spontanément. Dans ces cas (type I et II d'Anderson), le traitement est orthopédique avec immobilisation par minerve rigide pendant 3 mois ou HALO traction.

Le traitement chirurgical s'impose en cas d'instabilité (réalisation d'une arthrodèse occipito-C4), ou en cas d'atteinte médullaire ou bulbaire (craniotomie postérieure de décompression).

Dislocation cervico-occipitale

C'est une lésion rarement vue en TDM car elle est souvent létale par section de la jonction bulbomédullaire. Du fait de l'amélioration de la prise en charge des polytraumatisés sur les lieux de l'accident engendrant une augmentation des survivants, de plus en plus de cas sont répertoriés actuellement.

L'atteinte C0-C1 est 2,5 fois plus fréquente chez l'enfant que chez l'adulte, liée à l'importance relative de la tête par rapport au corps avec augmentation des forces traumatiques sur la charnière, à l'hypoplasie physiologique des condyles occipitaux, à l'hyperlaxité ligamentaire et à l'orientation horizontale des articulaires en C0-C1, qui rendent ce complexe plus vulnérable.

Image typique

Mécanisme

Distraction-rotation.

Image TDM

Cette fracture peut intéresser soit l'étage CO-C1, soit l'étage C1-C2 (fig. 7-6). Le diagnostic est porté en TDM devant toute perte d'alignement sur les reconstructions coronales et sagittales,

Paratger Le Site www.lemanip.com Tout Est Gratuit
www.lemanip.com

Paratger Le Site www.lemanip.com Tout Est Gratuit
www.lemanip.com

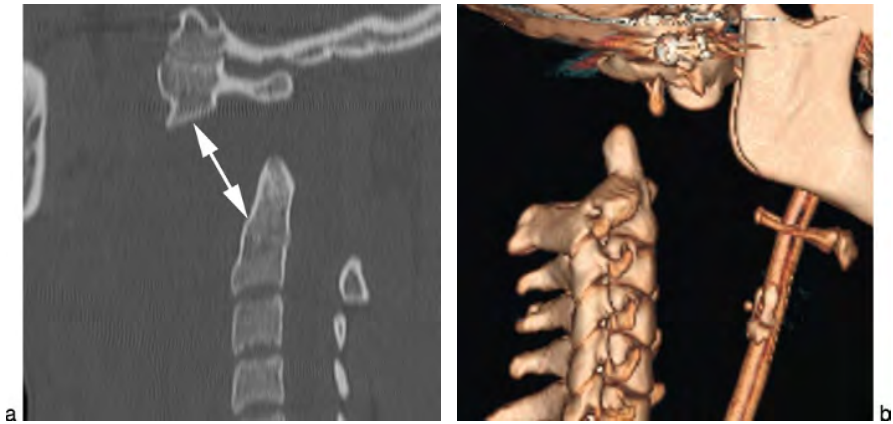

Fig. 7-6. TDM en coupe sagittale (a) et 3D VR (b).
Dislocation C1-C2 avec déplacement postérieur (double flèche) de la dent et rupture évidente de l'ensemble du complexe ligamentaire. Décès de la patiente quelques minutes après l'imagerie.

entre les surfaces articulaires des condyles occipitaux, de C1 et C2. Cette fracture peut être uni ou bilatérale, antérieure, postérieure ou longitudinale. Il existe toujours un épaississement des parties molles prévertébrales. La perte des contacts osseux peut être plus ou moins complète. On parle de dislocation quand il n'existe plus aucune surface articulaire en contact et de subluxation quand il existe un contact partiel entre les interlignes articulaires. Parfois, seul un bâillement asymétrique d'un interligne articulaire peut être évocateur.

Stabilité

C'est une fracture très instable par lésion des ligaments alaires et de la membrane tectoriale. De nombreuses mesures ont été décrites sur les radiographies standard pour permettre de dépister ce diagnostic précocement et de prédire l'atteinte ou non des structures ligamentaires (fig. 7-7). Ces mesures sont applicables en TDM, le bilan ligamentaire pouvant être réalisé par la suite en IRM.

Classification

La classification de Traynelis *et al.* permet de répertorier ces lésions en fonction du déplacement de l'occiput par rapport à l'atlas (fig. 7-8).

Lésions associées

Plusieurs lésions associées sont à rechercher :

- de type osseux : en C0-C1, rechercher une fracture associée des condyles ou du basion (= processus basilaire de l'os occipital) et en C1-C2, rechercher une fracture du processus odontoïde (en général de type I d'Anderson) associée ;
- de type vasculaire : dissection ou vasospasme carotido-vertébral, justifiant la réalisation d'une angioTDM artérielle des vaisseaux cervico-encéphaliques ;
- de type neurologique : hématome épidural, hémorragie sous-arachnoïdienne, lacérations bulbomédullaires (présentes dans plus de ¾ des cas), dont le bilan sera au mieux réalisé par IRM.

Impact thérapeutique

C'est une urgence chirurgicale avec réduction et stabilisation par ostéosynthèse postérieure (arthrodèse occiput C3 ou C4).

Luxation C1-C2

Luxation antéro-postérieure

Mécanisme

Hyperflexion.

Paratger Le Site www.lemanip.com Tout Est Gratuit

Paratger Le Site www.lemanip.com Tout Est Gratuit
www.lemanip.com

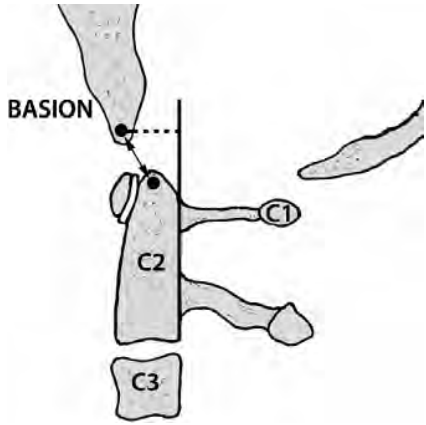

Fig. 7-7. Schéma en coupe sagittale de la charnière cervico-occipitale.
À l'état physiologique, 1 : la ligne basion-sommet de la dent (double flèche) doit être < 12 mm (valable uniquement chez les personnes > 13 ans) ; 2 : le basion est compris à une distance (trait pointillé) entre 12 mm en avant et 4 mm en arrière de la ligne tangente au bord postérieur de la dent (ligne continue) ; 3 : l'intervalle entre le bord postérieur de C1 et le bord antérieur de la dent est < 3 mm chez l'adulte et < 5 mm chez l'enfant de moins de 9 ans.
En cas d'anomalie des distances 1 et 2, il existe une probable rupture des ligaments alaires et/ou de la membrane tectoriale. En cas d'anomalie de la distance 3, il existe une forte suspicion de lésion du ligament transverse.

Image TDM

Le diagnostic en TDM repose sur un diastasis anormal entre la partie postérieure de l'arc antérieur de C1 et le bord antérieur de C2. Cette distance est normalement inférieure à 3 mm chez l'adulte et inférieure à 5 mm chez l'enfant. On parle de luxation atloïdo-axoïdienne antéro-postérieure lorsque ces valeurs sont dépassées. La rupture du ligament transverse est certaine en cas de diastasis supérieur à 5 mm, associée à une lésion des ligaments alaires et de la membrane tectoriale si le diastasis est supérieur à 8 mm.

Le piège diagnostique est représenté par les luxations atloïdo-axoïdiennes non traumatiques de la polyarthrite rhumatoïde liées à une destruction ligamentaire et cartilagineuse par l'arthrite inflammatoire occipito-atloïdienne.

Stabilité

C'est une fracture instable en cas de rupture du ligament transverse.

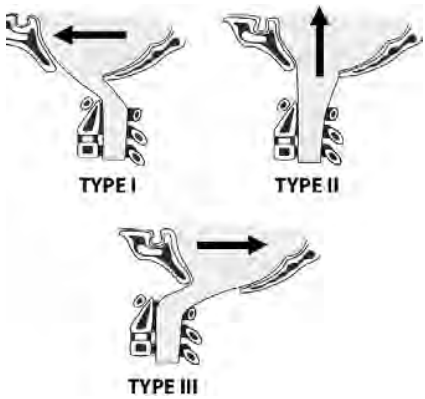

Fig. 7-8. Classification de Traynelis *et al*.
Type I : déplacement antérieur de l'occiput par rapport à l'atlas (cas le plus fréquent des survivants). Type II : séparation longitudinale entre l'occiput et l'atlas. Type III : déplacement postérieur de l'occiput par rapport à l'atlas.

Lésions associées

Elle est très fréquemment associée à une fracture de l'odontoïde.

Impact thérapeutique

Le bilan ligamentaire peut être réalisé par IRM afin d'orienter la prise en charge thérapeutique. En effet, le traitement dépend de l'intensité de la rupture ligamentaire : en cas de lésion complète, il n'existe aucune chance de consolidation donc le traitement sera chirurgical avec stabilisation par arthrodèse C1-C2. En cas de fracture-avulsion uniquement de l'insertion du ligament transverse, le traitement est orthopédique dans un premier temps puis chirurgical en cas d'échec.

Luxation rotatoire

Mécanisme

Rotation brutale de la tête associée à des forces de cisaillement.

Image TDM

Par convention, c'est le déplacement de C1 par rapport à C2 qui est décrit. Le diagnostic en TDM repose sur une décoaptation d'une ou des deux articulaires de C1 par rapport à C2. La TDM doit préciser le sens de la rotation, ainsi que l'angle de rotation (fig. 7-9). Pour ce faire, il est judicieux soit d'épaissir les coupes (en utilisant le mode MIP),

Paratger Le Site www.lemanip.com Tout Est Gratuit

Paratger Le Site www.lemanip.com Tout Est Gratuit
www.lemanip.com

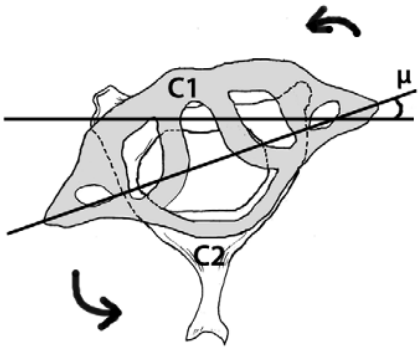

Fig. 7-9. Schéma en coupe axiale illustrant la technique de mesure de l'angle de rotation (μ en degrés), ici sur une luxation rotatoire droite de C1 sur C2.

pour superposer les deux vertèbres concernées et ainsi mesurer l'angle de rotation, soit de réaliser une addition d'images à deux niveaux différents en se servant du protocole servant à mesurer les angles de torsion des membres inférieurs (fig. 7-10).

Cette lésion est beaucoup plus fréquente chez les enfants, même avec un traumatisme modéré, en raison d'une hyperlaxité disco-ligamentaire physiologique et d'une orientation horizontale des facettes articulaires à cet étage. Elle peut être spontanée en cas d'infection pharyngée, due aux particularités anatomiques engendrant un transport hématogène des exsudats septiques parapharyngés au rachis cervical supérieur responsable de contractures spastiques des muscles cervicaux engendrant un déplacement rotatoire.

Une controverse persiste quant au caractère fixé ou pas de cette luxation. Une luxation fixée est irréductible spontanément, alors qu'une luxation non fixée disparaît après décontraction musculaire. C'est ainsi que lors d'une contracture cervicale banale (= torticolis), d'origine quelconque, il existe un déplacement rotatoire en C1-C2 qui donne des images identiques à celles d'une luxation si la TDM est réalisée en position vicieuse. Certains réalisent donc des TDM dynamiques, parfois sous couvert d'une sédation permettant ainsi de relâcher les contractures musculaires. L'acquisition est alors réalisée en rotation droite puis gauche. En cas de luxation fixée, l'aspect TDM de l'articulation C1-C2 ne se modifiera pas alors qu'en cas de déplacement rotatoire (= luxation non fixée), les rapports articulaires entre C1 et C2 se modifieront avec disparition du déplacement anormal. En l'absence de TDM dynamique, il est difficile voire impossible d'apprécier le caractère fixée ou non de la luxation, et il peut être licite, en l'absence de symptômes neurologiques déficitaires, de proposer un contrôle TDM après disparition des contractures musculaires sous myorelaxants.

Classification

Ces lésions sont classées selon Fieldings et Hawkins en quatre stades selon la direction et le degré du déplacement (fig. 7-11).

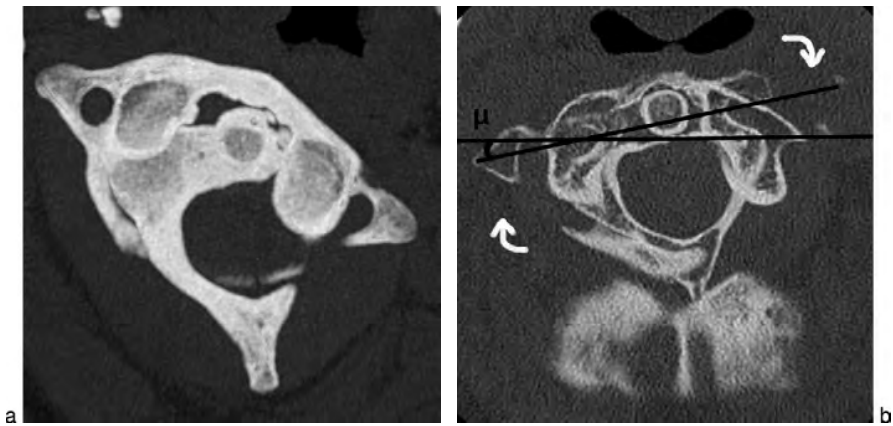

Fig. 7-10. TDM en coupe axiale MIP (a) et reconstruite avec un logiciel d'addition d'images (b) permettant de fusionner la coupe passant par le corps de C1 et celle passant par le corps de C2.
Luxation rotatoire C1-C2 gauche chez deux patients différents.

Paratger Le Site www.lemanip.com Tout Est Gratuit

Paratger Le Site www.lemanip.com Tout Est Gratuit
www.lemanip.com

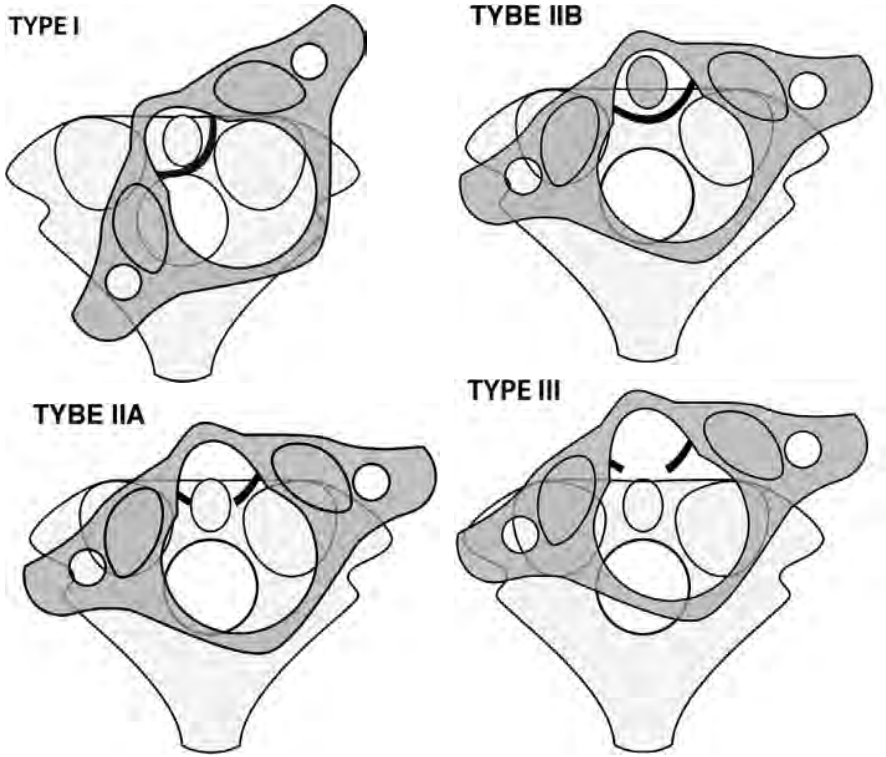

Fig. 7-11. Classification de Fieldings et Hawkins des luxations rotatoires en C1-C2.

Le type I est le plus fréquent et correspond à une luxation rotatoire sans déplacement transversal de C1, la dent étant le pivot central. C'est une lésion stable avec intégrité des ligaments alaires et transverse.

Le type II correspond à une luxation rotatoire avec déplacement antérieur unilatéral de C1 par rapport à C2 de 3 à 5 mm. Le pivot est centré sur la masse latérale controlatérale avec soit rupture du ligament transverse (IIA), soit fracture de la dent de l'odontoïde (le LT est alors intact, IIB) associée. C'est donc une lésion instable.

Le type III correspond à un déplacement antérieur de plus de 5 mm de C1 par rapport à C2. Les deux masses latérales sont déplacées. C'est une lésion très instable avec rupture des ligaments alaires et du LT.

Le type IV correspond à un déplacement postérieur de C1 par rapport à C2. C'est une lésion rare, survenant souvent en présence d'une anomalie du processus odontoïde (agénésie, dégénératif…). Il se produit un déplacement postérieur d'une voire des deux masses latérales. C'est une lésion instable.

Impact thérapeutique

Le traitement consiste en une réduction avec mise en traction du rachis en urgence. Dans un second temps et après vérification par TDM du retour à la normale sans déplacement persistant, un traitement orthopédique sera réalisé pour une durée variable avec immobilisation par collier cervical. Les indications de la chirurgie sont la persistance d'un déplacement antérieur anormal sur les contrôles TDM, les atteintes neurologiques déficitaires, ou la récidive de la déformation à l'ablation du collier. Il consiste en général en une arthrodèse postérieure.

Paratger Le Site www.lemanip.com Tout Est Gratuit

Paratger Le Site www.lemanip.com Tout Est Gratuit
www.lemanip.com

Fractures de l'atlas

Elles représentent moins de 10 % des fractures cervicales.

Fracture de Jefferson

Mécanisme

Compression axiale responsable d'une atteinte de l'arc postérieur et de l'arc antérieur de C1 avec divergence des fragments osseux ; les masses latérales de C1 sont prises en étau entre les condyles occipitaux et les processus articulaires de C2.

Image TDM

C'est une fracture à traits verticaux. Elle peut être uni ou bilatérale et il peut exister de 2 à 4 fragments (fig. 7-12) avec au maximum un déplacement des masses latérales vers l'extérieur et lésion du ligament transverse. On peut suspecter en TDM une atteinte de ce ligament si la somme des déplacements latéraux des masses latérales de C1 est supérieure à 7 mm (fig. 7-13), ou bien s'il existe une esquille osseuse paramédiane en regard de l'insertion du ligament transverse témoignant d'une fracture-avulsion de ce dernier, ou bien s'il existe un diastasis atloïdo-odontoïdienne antérieur. Un épaississement des parties molles antérieures est constant.

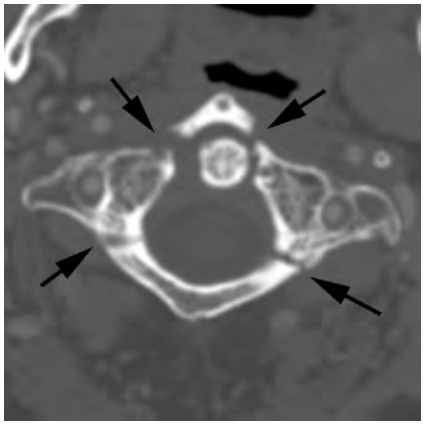

Fig. 7-12. Fracture de Jefferson typique à quatre traits (flèches).

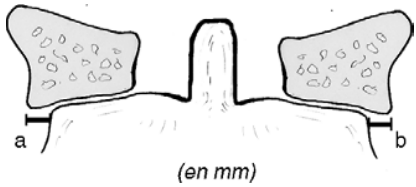

Fig. 7-13. Schéma en coupe coronale illustrant la technique de mesure du déplacement latéral des masses latérales de C1, permettant d'apprécier l'atteinte du ligament transverse. Les distances a et b sont mesurées en millimètres et sont additionnées.

Attention : l'enfant jusqu'à l'âge de 7 ans peut avoir un déplacement d'une seule masse latérale jusqu'à 6 mm de manière physiologique.

Stabilité

Ces fractures ne présentent pas en général de risques neurologiques car le mécanisme engendre un déplacement centrifuge des fragments en agrandissant le diamètre du canal rachidien. Cette fracture est donc stable sauf en cas de critères d'instabilité (tableau 7-2) qui témoignent d'une atteinte du LT.

Pièges diagnostiques

Ils sont représentés par les nombreuses variantes anatomiques de la normale pouvant être prises à tort pour des fractures. Anatomiquement, l'atlas est composé à la naissance de trois noyaux d'ossification (fig. 7-14). Chaque cartilage de conjugaison peut être le siège d'une absence de fusion et chaque noyau d'ossification, d'une agénésie partielle ou totale.

Ainsi, les variantes les plus fréquentes sont un défaut de fusion de l'arc postérieur de C1 (fig. 7-15), le plus fréquent (4 % de la population), un défaut de fusion de l'arc antérieur de C1 et l'absence d'arc antérieur en C1.

Dans toutes ces variantes anatomiques, les berges de la solution de continuité sont bien régulières et corticalisées, à la différence d'une fracture.

Tableau 7-2 Critères d'instabilité d'une fracture de Jefferson = atteinte du ligament transverse.

Somme des déplacements des masses latérales > 7 mm.
Avulsion du tubercule d'insertion du LT sur le bord interne des masses latérales de C1.
Luxation C1-C2 antéro-postérieure.

Paratger Le Site www.lemanip.com Tout Est Gratuit

Paratger Le Site www.lemanip.com Tout Est Gratuit
www.lemanip.com

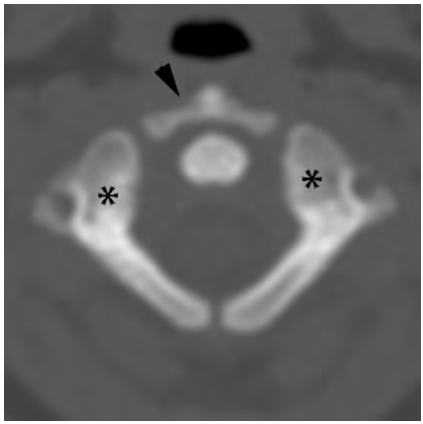

Fig. 7-14. L'atlas est composé de trois noyaux d'ossification : un antérieur (tête de flèche) et deux latéraux (*).
Les deux noyaux latéraux fusionnent en arrière vers l'âge de 4 ans et l'arc antérieur fusionne vers l'âge de 7 ans. Des défauts d'ossification peuvent survenir au niveau de chaque synchondrose.

Impact thérapeutique

Le traitement des fractures de Jefferson consiste le plus souvent en un traitement orthopédique. En l'absence de critères d'instabilité (voir tableau 7-2), le rachis cervical est immobilisé pendant au moins 3 mois avec une minerve à cinq appuis. En cas de critères d'instabilité, une mise en traction est nécessaire pendant 4 à 6 semaines avec immobilisation secondaire par halo-veste voire fixation chirurgicale par arthrodèse C1-C2.

Fracture de l'arc postérieur

Mécanisme

Hyperextension de la tête avec compression axiale, l'arc postérieur de C1 étant pris en étau entre l'occiput et l'arc postérieur de C2.

Image TDM

Cette fracture peut être uni ou bilatérale, le plus souvent non déplacée, avec un trait situé en général juste en arrière des masses latérales. Les fragments postérieurs peuvent parfois être angulés vers le haut par traction des muscles rectus capitis.

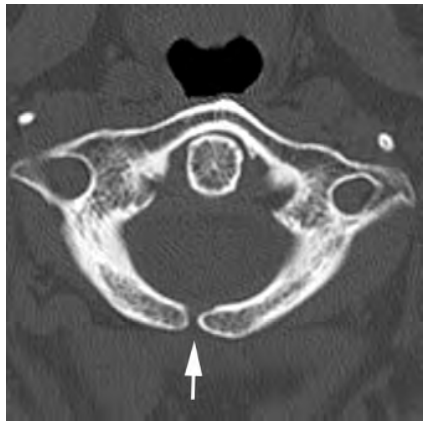

Fig. 7-15. TDM en coupe axiale avec anomalie de fermeture de l'arc postérieur de C1 ne devant pas être confondue avec une fracture.

Stabilité

C'est une fracture stable si elle est isolée, avec une évolution favorable vers la consolidation.

Lésions associées

Fracture de l'odontoïde ou des pédicules de C2.

Piège diagnostique

Il est représenté par les défauts de fermeture congénitaux de l'arc postérieur, la solution de continuité étant alors souvent sagittale médiane, régulière et bien corticalisée (fig. 7-16).

Impact thérapeutique

Le traitement est orthopédique avec immobilisation par minerve.

Fracture de l'arc antérieur

Fracture horizontale ou de « Ramon Soler »

Mécanisme

Hyperextension.

Image TDM

Elle est rare et correspond à une fracture-avulsion horizontale de l'insertion du muscle long du cou, du ligament occipito-atloïdien antérieur ou du ligament atloïdo-axoïdien antérieur (fig. 7-17).

Compte tenu de l'orientation horizontale du trait, elle peut passer inaperçue si la lecture TDM se fait uniquement dans le plan axial d'acquisition. Il est

Paratger Le Site www.lemanip.com Tout Est Gratuit

Paratger Le Site www.lemanip.com Tout Est Gratuit
www.lemanip.com

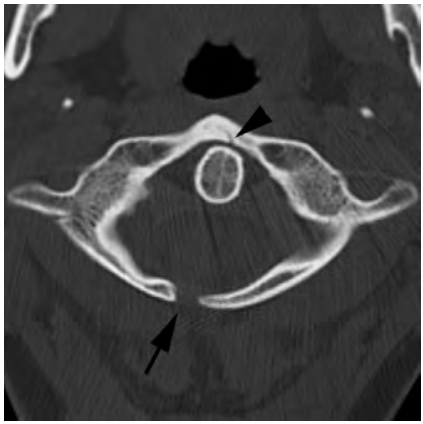

Fig. 7-16. Variante anatomique de la normale de C1 avec défaut de fermeture de l'arc postérieur (flèche).
Notez une solution de continuité incomplète au niveau de l'arc antérieur (tête de flèche), en rapport avec une autre variante de la normale, celles-ci étant souvent associées. Pas de lésion traumatique récente.

Fig. 7-18. TDM en coupe sagittale : fracture horizontale de C1 (flèche).

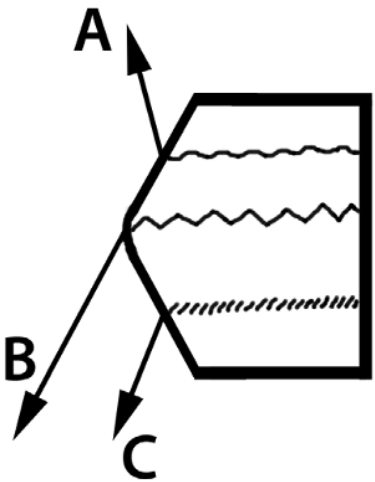

Fig. 7-17. Schéma en coupe sagittale de l'arc antérieur de C1 illustrant les origines des différents traits de fracture horizontaux.
(A) Fracture par avulsion du ligament occipito-atloïdien antérieur. (B) Fracture par avulsion du muscle long du cou. (C) Fracture par avulsion du ligament atloïdo-axoïdien antérieur.

Fig. 7-19. Bilan traumatique.
Ossicule accessoire sous l'arc antérieur de C1 (flèche). Pas de fracture récente décelable.

donc indispensable de toujours analyser les segments rachidiens dans les trois plans de l'espace, le plan sagittal étant dans ce type de fracture le plus pertinent (fig. 7-18). Un épaississement des parties molles prévertébrales est constant.

Stabilité

C'est une fracture stable si elle est isolée et de bon pronostic.

Lésions associées

Fracture de l'odontoïde, *tear drop* fracture… qui résultent du même mécanisme et qui sont sources d'instabilité.

Pièges diagnostiques

Le diagnostic différentiel se pose avec les ossicules accessoires mais ces derniers ne s'accompagnent pas d'un épaississement des parties molles et leurs bords sont corticalisés (fig. 7-19). Les

Paratger Le Site www.lemanip.com Tout Est Gratuit

Paratger Le Site www.lemanip.com Tout Est Gratuit

calcifications du muscle long du cou siégeant à la partie inférieure de l'arc antérieur de C1 peuvent également créer une fausse solution de continuité.

Impact thérapeutique

Traitement orthopédique.

Fracture verticale ou *Plough fracture*

Mécanisme

Hyperextension.

Image TDM

Fracture verticale bilatérale de l'arc antérieur de C1 avec déplacement vers l'avant du fragment détaché (fig. 7-20). Le processus odontoïde reste solidaire de l'arc antérieur lors du déplacement antérieur.

Stabilité

C'est une fracture instable.

Impact thérapeutique

Le traitement consiste en une réduction par halo en faible flexion. Une stabilisation chirurgicale secondaire par arthrodèse C1-C2 est généralement requise.

Fracture des masses latérales

Mécanisme

Compression latéralisée avec plus ou moins de luxation rotatoire associée.

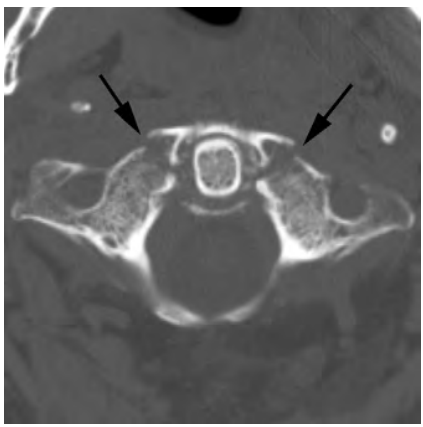

Fig. 7-20. Plough fracture (flèches).

Image TDM

Ces fractures regroupent les fractures-avulsion de l'insertion du LT sur le bord interne des masses latérales de C1 et les fractures-séparation d'une masse latérale (fig. 7-21).

Lésions associées

Attention : ce type de fracture survient à proximité de la portion V3 l'artère vertébrale. Un traumatisme vasculaire doit donc être systématiquement recherché avec réalisation d'un angioscanner artériel des vaisseaux cervico-encéphaliques.

Impact thérapeutique

Le traitement est le plus souvent orthopédique, le déplacement des masses latérales étant généralement modéré.

Fractures de l'axis

Fracture du processus odontoïde (= dent)

Ce sont les fractures les plus fréquentes du rachis cervical supérieur et elles représentent plus de 50 % de l'ensemble des fractures de C2. Elles surviennent volontiers chez les personnes âgées pour un mécanisme d'intensité mineure. Chez les sujets

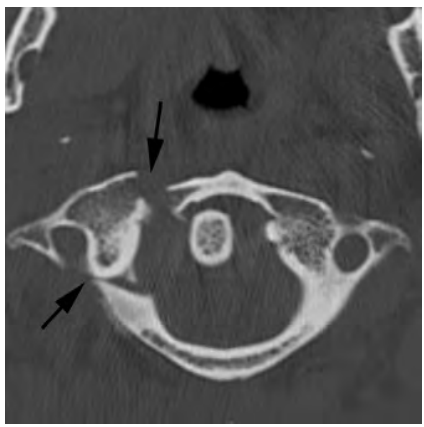

Fig. 7-21. Fracture-séparation de la masse latérale droite de C1 (flèches).
Pas de lésion vasculaire sur l'angioscanner artériel cervico-encéphalique.

Paratger Le Site www.lemanip.com Tout Est Gratuit
www.lemanip.com

Paratger Le Site www.lemanip.com Tout Est Gratuit
www.lemanip.com

jeunes, il faut un mécanisme à haute énergie pour engendrer ce type de fracture.

Mécanisme

Compression combinée à une hyperextension ou une hyperflexion.

Image TDM

Ces fractures sont classées selon la hauteur du trait dans le plan frontal (classification d'Anderson, fig. 7-22) qui a une valeur pronostique sur la consolidation, mais également selon l'orientation du trait dans le plan sagittal (classification de Roy Camille, fig. 7-23) qui a une valeur pronostique sur le risque de déplacement secondaire. Ces deux classifications permettent donc conjointement d'évaluer la stabilité tri dimensionnelle de la fracture et ainsi de guider la stratégie thérapeutique (fig. 7-24, 7-25 et 7-26).

Attention : le type II d'Anderson peut passer inaperçu si la lecture se fait uniquement en coupes axiales car le trait est parallèle au plan de coupe, les reconstructions sagittales et coronales sont indispensables.

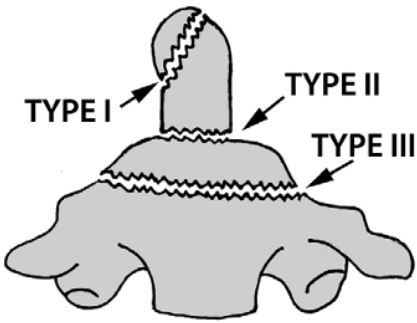

Fig. 7-22. Classification d'Anderson et D'Alonzo (dans le plan frontal).
Type I : le plus rare, fracture oblique passant par l'extrémité supérieure du processus odontoïde, secondaire à une avulsion de l'insertion du ligament alaire ou du ligament apical de la dent. C'est une fracture stable avec un bon pronostic sur la consolidation. Type II : la plus fréquente, fracture passant par la jonction entre le processus odontoïde et le corps de C2. C'est une fracture instable avec risques d'atteinte du LT et de désunion, directement liés au déplacement. Elle survient sur un os compact et se complique de pseudarthrose dans plus d'un tiers des cas. Type III : fracture du corps de C2 dans l'os spongieux, stable avec un bon pronostic sur la consolidation.

En cas de déplacement antéro-postérieur supérieur à 5 mm (fig. 7-27 et 7-28 pour méthodes de mesures) et/ou en cas d'angulation supérieure à 11°, la fracture est considérée comme à «risque» et peut nécessiter une prise en charge chirurgicale.

Il existe une fracture horizontale particulière appelée *bobby's fracture* (chapeau de gendarme londonien) qui correspond à une fracture horizontale de la dent à large écart interfragmentaire avec comminution antérieure et postérieure.

Lésions associées

Fracture des pédicules de C2, fracture de l'arc postérieur de C1 et fracture de Jefferson, rupture du ligament transverse et luxation C1-C2.

Pièges diagnostiques

Ils sont représentés par les anomalies de fusion de C2 et par les antécédents de fracture de synchondrose pseudarthrosée. En effet, l'axis comporte quatre noyaux d'ossification (fig. 7-29). Le noyau d'ossification de l'apex de la dent apparaît à 6 ans et fusionne à 12 ans. Les variantes les plus fréquentes sont une absence d'arc postérieur en C2, une hypoplasie du processus odontoïde, la présence d'«ossicules» accessoires (ossiculum terminale au niveau de la pointe de la dent à différencier de l'os odontoideum qui lui résulte d'une fracture ancienne pseudarthrosée de la synchondrose entre le corps de C2 et le processus odontoïde, fig. 7-30).

Stabilité

Elle dépend du type de fracture (fig. 7-22 et 7-23). Il n'existe pas de signe neurologique déficitaire initial dans la grande majorité des cas. Le risque de déplacement secondaire et de subluxation peut grever le pronostic en cas de traitement inapproprié ou de fracture méconnue. Les fractures non déplacées ou d'allure stable nécessitent quand même la réalisation de clichés dynamiques à J10 pour vérifier leur stabilité.

Impact thérapeutique

En cas de fracture stable (vérifiée par les clichés dynamiques), le traitement est orthopédique par immobilisation pendant 3 mois (simple collier ou corselet-minerve ou halo-veste). En cas

Paratger Le Site www.lemanip.com Tout Est Gratuit

Paratger Le Site www.lemanip.com Tout Est Gratuit
www.lemanip.com

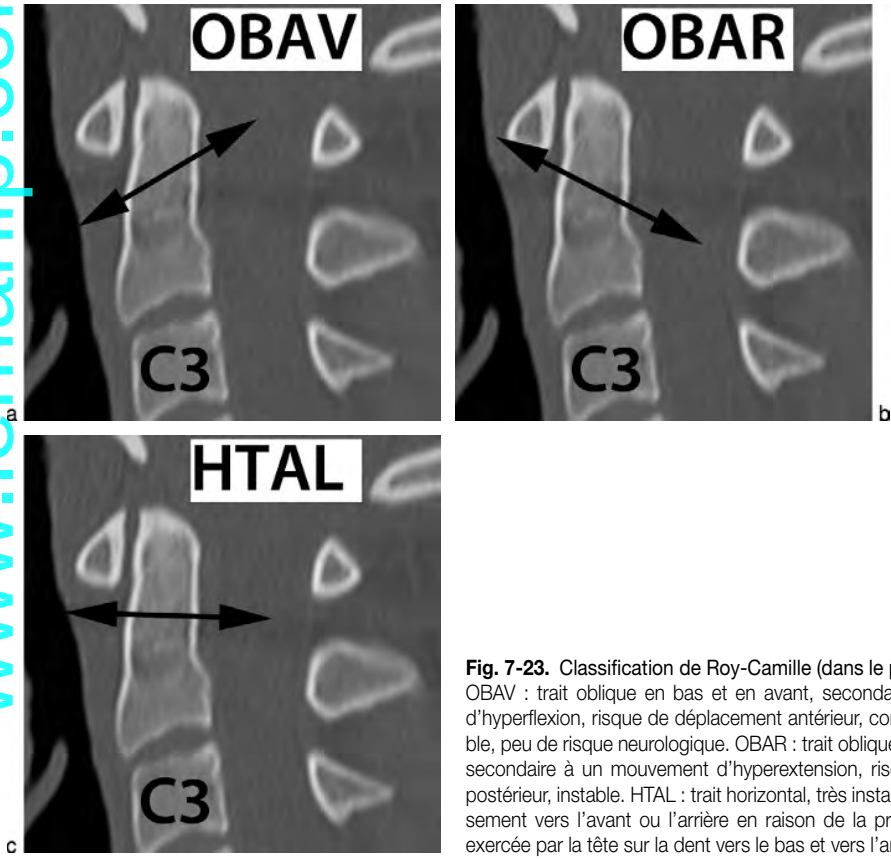

Fig. 7-23. Classification de Roy-Camille (dans le plan sagittal).
OBAV : trait oblique en bas et en avant, secondaire à un mouvement d'hyperflexion, risque de déplacement antérieur, considérée comme stable, peu de risque neurologique. OBAR : trait oblique en bas et en arrière, secondaire à un mouvement d'hyperextension, risque de déplacement postérieur, instable. HTAL : trait horizontal, très instable car risque de glissement vers l'avant ou l'arrière en raison de la pression physiologique exercée par la tête sur la dent vers le bas et vers l'arrière.

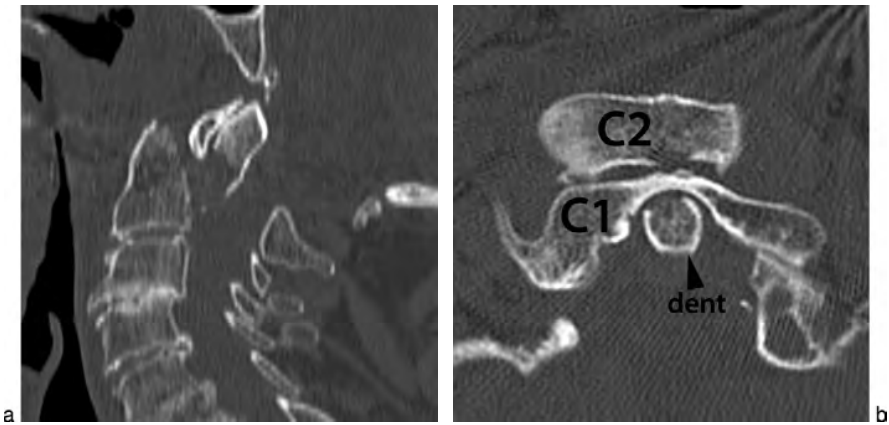

Fig. 7-24. TDM en coupes sagittale (a) et axiale (b).
Fracture du processus odontoïde de type II d'Anderson avec trait oblique en bas et en arrière, déplacement postérieur de la dent et luxation postérieure bilatérale de C1 sur C2. Fracture très instable, risque maximal de lésion médullaire.

Paratger Le Site www.lemanip.com Tout Est Gratuit

Paratger Le Site www.lemanip.com Tout Est Gratuit
www.lemanip.com

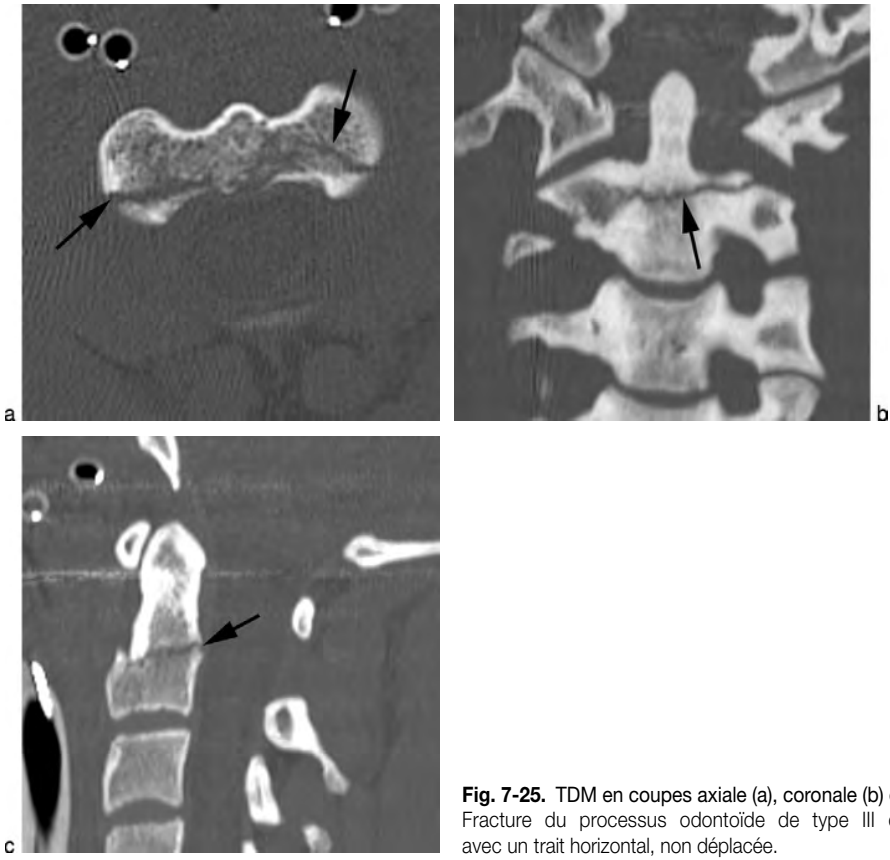

Fig. 7-25. TDM en coupes axiale (a), coronale (b) et sagittale (c).
Fracture du processus odontoïde de type III d'Anderson (flèche), avec un trait horizontal, non déplacée.

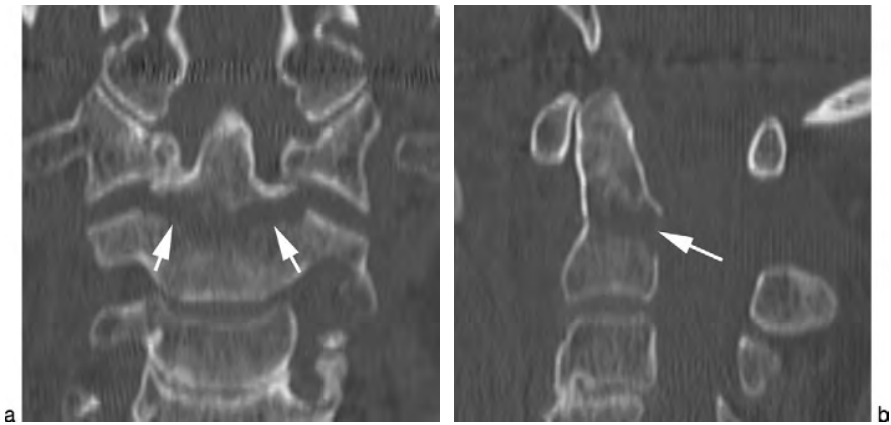

Fig. 7-26. TDM en coupes coronale (a) et sagittale (b).
Autre exemple de fracture du processus odontoïde de type III d'Anderson (flèches) avec angulation en flexion.

Paratger Le Site www.lemanip.com Tout Est Gratuit

Paratger Le Site www.lemanip.com Tout Est Gratuit
www.lemanip.com

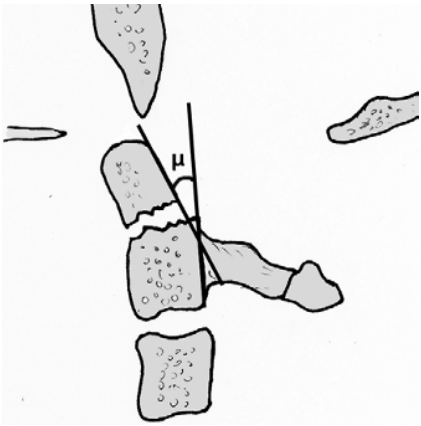

Fig. 7-27. Schéma illustrant la technique de mesure de la bascule du processus odontoïde (angle μ en degré).

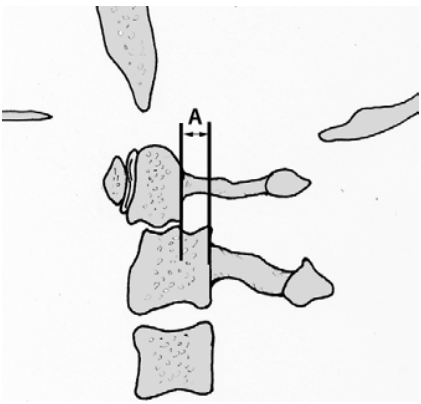

Fig. 7-28. Schéma illustrant la technique de mesure du déplacement du processus odontoïde (distance A en millimètres).

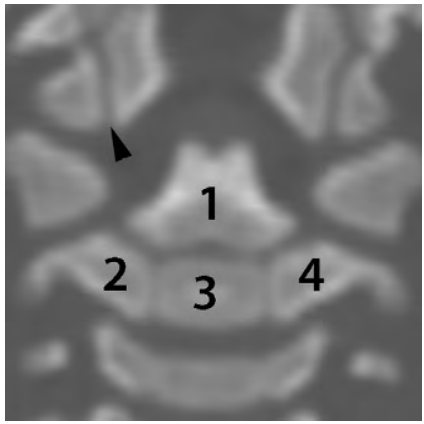

Fig. 7-29. TDM en coupe coronale.
L'axis est composé de quatre noyaux d'ossification à la naissance (1-4) qui fusionnent entre eux vers 1 an. Le noyau d'ossification de la pointe de l'odontoïde apparaît vers 6 ans pour fusionner vers 12 ans, il n'est pas présent sur cette coupe. Notez les noyaux d'ossification condyliens (tête de flèche) non fusionnés chez cet enfant de 7 mois.

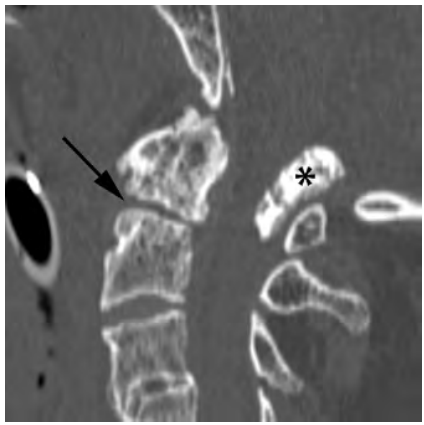

Fig. 7-30. Probable antécédent de fracture de la synchondrose de C2 avec pseudarthrose (flèche) pouvant être pris à tort pour une fracture récente.
Notez l'aspect bien corticalisé des berges avec formations ostéophytiques marginales. Pour mémoire, méningiome calcifié (*) de la charnière cervico-occipitale.

de facteurs d'instabilité statiques ou dynamiques (tableau 7-3), un traitement chirurgical sera envisagé. En cas de signes neurologiques ou de grand déplacement, une réduction préalable s'impose par Halo. Le choix de la technique chirurgicale dépend ensuite de la localisation et de l'orientation du trait de fracture (vissage antérieur ou postérieur, ± greffe osseuse…).

Tableau 7-3 Facteurs « d'instabilité » d'une fracture de la dent en faveur d'un traitement chirurgical.

Localisation dans le col de l'odontoïde (type II d'Anderson).
Déplacement antéro-postérieur de plus de 5 mm (statique ou dynamique).
Comminution de l'odontoïde.
Impossibilité de maintenir un alignement de la fracture par une contention externe.
Âge supérieur à 50 ans.

Fracture de l'arc postérieur ou fracture de *hangman*

Cette fracture représente moins d'un quart des fractures de C2. Elle a été décrite en 1965 par

Paratger Le Site www.lemanip.com Tout Est Gratuit

Paratger Le Site www.lemanip.com Tout Est Gratuit

Schneider *et al.* par la similarité de ces lésions avec celles rencontrées chez les pendus (*to hang* = pendre, suspendre).

Mécanisme

Hyperextension.

Image TDM

C'est une fracture *verticale* en général bilatérale, initialement décrite au niveau de l'isthme. En fait, elle peut être bi-isthmique, bipédiculaire ou biarticulaire (fig. 7-31). C'est une fracture séparant le corps de C2 de son arc postérieur, la dent est intacte.

La TDM doit préciser l'intégrité ou non du foramen transversaire (fig. 7-32). En cas d'atteinte de celui-ci, il est indispensable de réaliser une angio-TDM artérielle des vaisseaux cervico-encéphaliques à la recherche de lésions traumatiques des artères vertébrales.

Classification

Classification d'Effendi (fig. 7-33).

Stabilité

Il faut rechercher les facteurs d'instabilité par atteinte du SMR (LLA puis disque, puis LLP puis capsules articulaires…) qui se traduisent en TDM par (fig. 7-34) :

- un bâillement du disque C2-C3 ;
- une luxation articulaire ;
- un petit arrachement du listel marginal de C2 ou C3 (listel = zone d'insertion des fibres de Sharpey au niveau du coin antéro-supérieur ou inférieur des plateaux vertébraux) ;
- une angulation C2/C3 supérieure à 11° et/ou un antélisthésis supérieur à 3 mm.

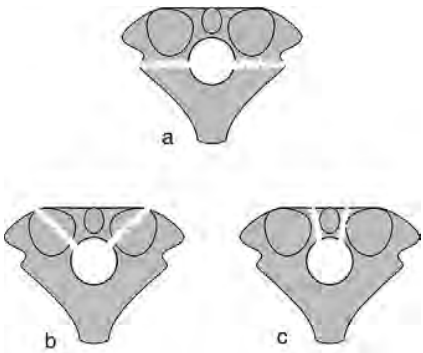

Fig. 7-31. Différents types de fracture de *hangman*.
(a) Bi-isthmique ; (b) biarticulaire ; (c) bipédiculaire.

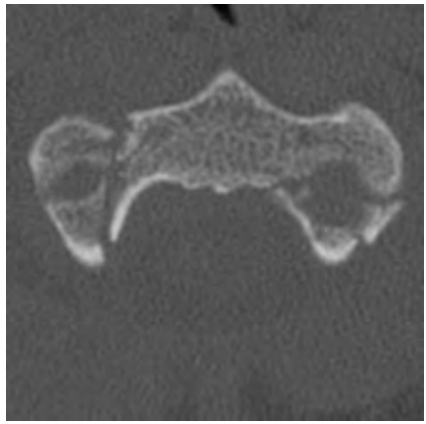

Fig. 7-32. TDM en coupe axiale.
Fracture bipédiculaire de C2. Notez l'atteinte traumatique des foramens imposant la réalisation d'un angioscanner artériel cervico-encéphalique.

Attention : l'atteinte pédiculo-corporéale d'un côté de l'anneau et articulo-lamaire de l'autre coté signent la nature rotatoire du traumatisme.

Les complications neurologiques sont rares même en cas de déplacement important.

Impact thérapeutique

Le traitement dépend du type de fracture et de la présence ou non de signes d'atteinte du SMR. Ainsi, le type I est stable et traité par immobilisation. En cas d'atteinte du SMR, la stabilisation chirurgicale s'impose.

Fracture de type *tear drop* inversée en extension

Mécanisme

Hyperextension

Image TDM

Avulsion du coin antéro-inférieur du corps de C2 par arrachement des fibres du LLA. Le fragment triangulaire détaché possède une hauteur supérieure ou égale à sa largeur (fig. 7-35).

Paratger Le Site www.lemanip.com Tout Est Gratuit
www.lemanip.com

Paratger Le Site www.lemanip.com Tout Est Gratuit

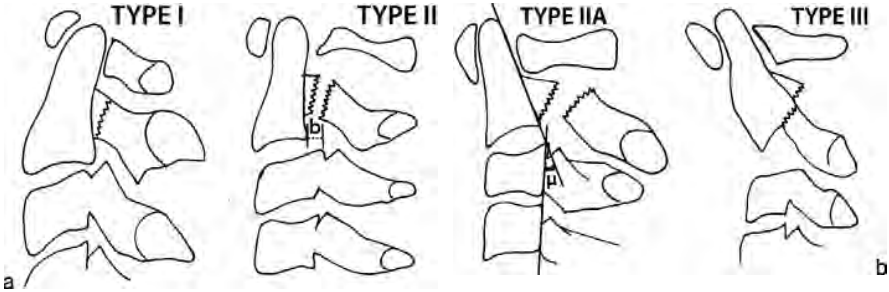

Fig. 7-33. Classification d'Effendi et Laurin, modifiée par Levine et Edwards.
Typr I : le plus fréquent, fracture bipédiculaire sans angulation et non déplacée (ou avec déplacement inférieur à 3 mm entre C2 et C3), pas d'atteinte du disque, stable. Type II : fracture bipédiculaire avec angulation et déplacement (distance b mesurée en mm) supérieur à 3 mm, associée à une atteinte du disque, risque important de déplacement secondaire. Un sous-type a été individualisé : IIA : angulation sévère (angle μ en degrés) centrée par le LLA, sans déplacement et avec trait de fracture souvent en avant du massif articulaire. Type III : fracture bipédiculaire avec déplacement, angulation et luxation ou entorse grave des massifs articulaires uni ou bilatéraux, très instable.

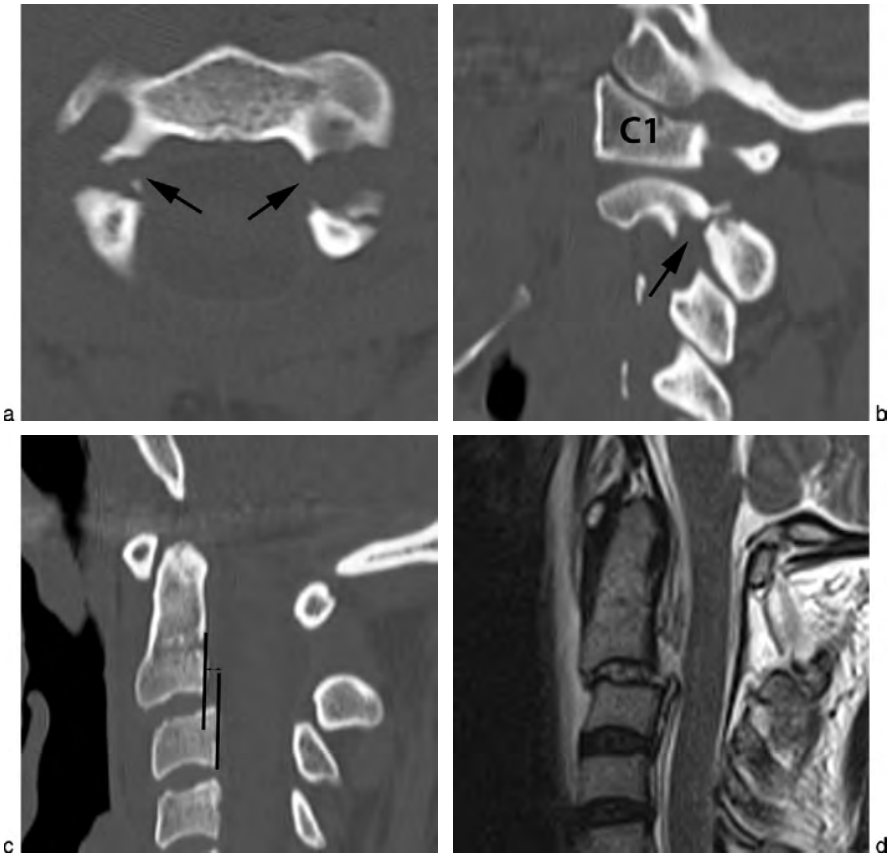

Fig. 7-34. TDM en coupes axiale (a), sagittales (b et c) et IRM pondérée T2 en coupe sagittale.
Fracture bi-isthmique de C2 (flèches) avec antélisthésis de 4 mm de C2 sur C3 (type II d'Effendi) traduisant une possible atteinte du SMR. Celle-ci est confirmée par IRM avec rupture des ligaments longitudinaux antérieur et postérieur et lésion du disque.

Paratger Le Site www.lemanip.com Tout Est Gratuit
www.lemanip.com

Paratger Le Site www.lemanip.com Tout Est Gratuit
www.lemanip.com

Fig. 7-35. Fracture du coin antéro-inférieur du corps de C2 de type *tear drop* inversée (flèche).
Notez la fracture du processus odontoïde associée.

Stabilité

Cette fracture n'a pas la même signification selon l'âge du patient.

C'est chez la personne âgée que cette fracture est la plus fréquente. En effet, le rachis cervical inférieur est ostéoporotique, souvent fixé par l'arthrose, les lésions traumatiques prédominent alors sur les étages sus- ou sous-jacents à cette arthrose. Le mécanisme se produit à faible énergie, c'est alors une fracture de bon pronostic (fracture stable).

Chez le patient jeune, ces lésions prédominent sur le rachis cervical inférieur et témoignent alors d'un mécanisme à haute énergie avec des lésions ligamentaires et médullaires graves. Si elles surviennent en C2, elles sont instables par atteinte disco-ligamentaire et sont alors classées dans les dislocations de C2 (cf. page suivante).

Impact thérapeutique

C'est le rétrolisthésis et les lésions associées qui conditionnent le pronostic neurologique et orientent le choix thérapeutique.

Fracture du corps de C2

Image TDM

Elle est rare et n'a rien de spécifique. La TDM avec les reconstructions dans les trois plans de l'espace est une aide précieuse au diagnostic. La TDM précisera le nombre de traits de fracture et leur orientation ainsi que l'éventuel déplacement des fragments osseux.

Classification

Benzel *et al.* proposent la classification suivante, selon l'orientation du trait de fracture (**fig. 7-36**) :

- type I : fracture à trait vertical et frontal due à un traumatisme en extension et compression dont l'image radiologique peut évoquer une fracture du pendu ;
- type II : fracture à trait sagittal due à une compression axiale ;
- type III : fracture à trait horizontal correspondant au type III d'Alonzo.

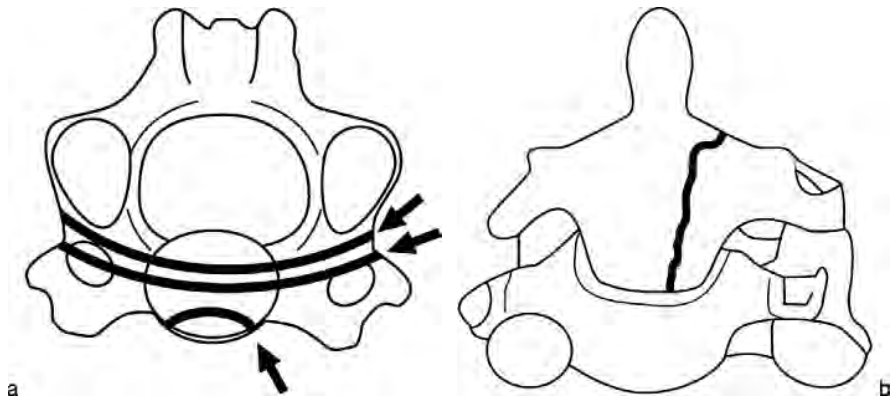

Fig. 7-36. Illustration des types I (a) et II (b) des fractures du corps de C2 selon Benzel.
Les trois flèches indiquent les trois traits frontaux possibles.

Paratger Le Site www.lemanip.com Tout Est Gratuit

Paratger Le Site www.lemanip.com Tout Est Gratuit
www.lemanip.com

Stabilité

C'est une fracture stable en général.

Impact thérapeutique

Le traitement est le plus souvent orthopédique avec immobilisation par minerve.

Dislocation de C2

Mécanisme

Traumatisme violent en hyperextension extrême.

Image TDM

Il s'agit d'une rupture du LLA, du disque, du LLP et des ligaments jaunes avec étirement et déchirure des muscles paraspinaux. Une lésion osseuse est présente dans deux tiers des cas par avulsion des fibres de Sharpey et de l'annulus fibrosus au niveau du plateau antéro-inférieur de C2. Le fragment triangulaire ainsi détaché possède une largeur supérieure à sa hauteur (à la différence des fractures de type *tear drop* inversée). L'IRM est indiquée pour réaliser le bilan lésionnel médullaire et ligamentaire.

Stabilité

C'est une fracture instable avec des signes neurologiques présents d'emblée dans la majorité des cas.

Impact thérapeutique

Le traitement est une urgence avec stabilisation par arthrodèse.

Tear drop en flexion forcée et compression axiale

Rare au niveau de C2, c'est une lésion qui est alors de très mauvais pronostic car elle témoigne de la présence de lésions ligamentaires postérieures étendues avec section médullaire.

Traumatisme du rachis cervical inférieur

Les lésions du rachis cervical inférieur résultent de différentes forces agissant simultanément. Depuis les travaux d'Allen, Harris et Sénégas, une classification de ces lésions est établie selon l'intensité de la force vulnérante. Ainsi, on classe ces lésions selon que le mécanisme s'opère en compression, en flexion/extension/distraction ou en rotation. L'approche thérapeutique en découle et nous invitons le lecteur à spécifier le mécanisme lésionnel dans tout compte rendu après description précise des traits de fracture et de leur localisation.

Lésions en compression

L'atteinte osseuse prédomine, elles représentent environ un tiers des fractures du rachis cervical inférieur. Du fait d'une importante mobilité du rachis cervical, une force fléchissante responsable de lésions disco-ligamentaires postérieures est souvent associée (**fig. 7-37**).

Fracture tassement corporéal antérieur

Mécanisme

Flexion avec compression, beaucoup plus rare qu'au niveau thoracique.

Image TDM

En général, il s'agit d'une fracture-tassement cunéiforme antérieure non déplacée, avec respect du mur et du système ligamentaire postérieur. Le radiologue doit préciser l'importance du tassement (pour-

Fig. 7-37. Illustration des fractures en compression du rachis cervical, avec respectivement de gauche à droite : fracture tassement antérieur, *burst fracture* et fracture de type *tear drop*.

Paratger Le Site www.lemanip.com Tout Est Gratuit

Paratger Le Site www.lemanip.com Tout Est Gratuit
www.lemanip.com

centage de la vertèbre tassée en hauteur ou angle vertébral ou régional de cyphose, fig. 7-38) et l'existence d'un éventuel déplacement (listhésis en millimètres) qui guideront l'attitude thérapeutique.

En cas de tassement supérieur à 50 % de la hauteur vertébrale ou en cas de listhésis de plus de 4 mm, alors il existe un risque d'atteinte du LLP et la réalisation d'une IRM peut se justifier pour apprécier l'intégrité du système ligamentaire postérieur et du cordon médullaire.

Stabilité

C'est une fracture stable si elle est isolée.

Impact thérapeutique

Le traitement est orthopédique par immobilisation en minerve à cinq appuis moulée sur chaque patient.

Fracture comminutive de type *burst*

Mécanisme

Compression axiale pure, rare à l'étage cervical.

Image TDM

Elle atteint essentiellement C7 et est caractérisée par plusieurs traits de fracture qui individualisent des fragments osseux pouvant être rétropulsés dans le canal vertébral. Le diagnostic TDM repose sur une comminution du corps vertébral avec augmentation de son diamètre antéro-postérieur, diminution de sa hauteur et atteinte du mur postérieur voire de l'arc postérieur. Le radiologue doit préciser l'importance du recul du mur postérieur en pourcentage de réduction du diamètre antéro-postérieur canalaire.

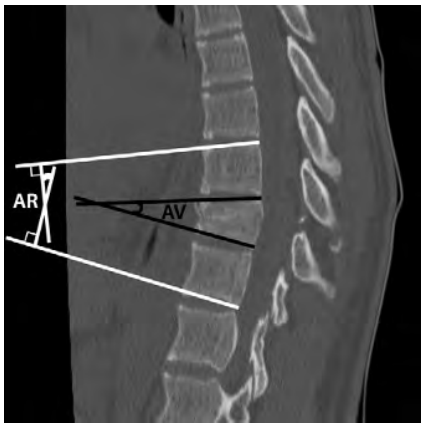

Fig. 7-38. TDM en coupe sagittale du rachis dorsal avec tassement cunéiforme de T11 permettant d'illustrer les techniques de mesures des angles vertébral (AV) et régional (AR) de cyphose.
L'angle AV est mesuré entre le plateau supérieur et inférieur de la vertèbre lésée, l'angle AR est mesuré entre le plateau supérieur de la vertèbre sus-jacente et le plateau inférieur de la vertèbre sous jacente.

Stabilité

Fracture instable, elle est souvent associée (environ 50 % des cas) à des signes neurologiques secondaires à une compression médullaire par un fragment osseux migré dans le canal rachidien.

Impact thérapeutique

Le traitement peut être conservateur en l'absence de signes neurologiques déficitaires et en cas de faible déplacement du mur postérieur, par mise en traction et immobilisation par minerve. Cependant, le traitement sera chirurgical en présence d'une atteinte neurologique, d'un fragment endocanalaire qui ne se réduit pas par « ligamentotaxis » (= « réintégration » des fragments osseux endocanalaires sous-ligamentaires par mise en tension du LLP lorsque le rachis est placé en traction) ou d'une atteinte articulaire associée, avec arthrodèse et parfois greffe osseuse.

Fracture de type *tear drop*

Mécanisme

Compression axiale survenant sur un rachis plus ou moins fléchi. Cette lésion est l'apanage des plongeons en eau peu profonde avec réception sur le vertex au fond de l'eau.

Image TDM

C'est la fracture *la plus grave du rachis cervical* car elle engendre une transsection antéro-postérieure du SMR (la lésion part dans le ligament interépineux puis se dirige vers l'avant à travers les ligaments jaunes, les capsules articulaires, le LLP puis se termine dans le disque). La lésion osseuse visible en TDM n'est qu'un épiphénomène traduisant des lésions disco-ligamentaires sous-jacentes majeures (voir fig. 7-37).

Paratger Le Site www.lemanip.com Tout Est Gratuit

Paratger Le Site www.lemanip.com Tout Est Gratuit
www.lemanip.com

L'atteinte osseuse se résume souvent à un « simple » fragment triangulaire du coin antéro-inférieur de la vertèbre, qui reste solidaire de la portion antérieure du disque sous jacent, et qui définit le *tear drop*. L'existence d'un trait sagittal corporéal postérieur détachant un fragment corporéal antérieur parfois refendu (réalisant la fracture en « T » dans le plan axial) serait associée deux fois sur trois et n'est pas un élément péjoratif dans la neurotoxicité de la fracture (**fig. 7-39**). Une fracture verticale de l'arc postérieur est parfois associée. La rupture du disque et du LLP peut être suspectée devant l'importance du rétrolisthésis de la vertèbre lésée (très suspect si recul supérieur à 4 mm) avec affaissement du disque sous jacent. Les lésions postérieures du SMR se traduisent par une augmentation de l'écart interépineux associé parfois à des subluxations articulaires.

Stabilité

Si la composante de flexion est importante, les lésions disco-ligamentaires prédominent, à l'inverse, ce sont les lésions osseuses. Cette double atteinte explique les contradictions que l'on retrouve dans la littérature au sujet de l'instabilité des *tear drop* fractures. La présence de lésions disco-ligamentaires des colonnes moyenne et postérieure, objectivée par le recul du mur postérieur, un déplacement des articulaires et un écart interépineux signe l'instabilité, l'indication chirurgicale devenant une nécessité avec ostéosynthèse-arthrodèse antérieure après corporectomie. Cette indication concerne la grande majorité des *tear drop*. Mais certaines rares fractures en « larmes » ou présentant des lésions à prédominance osseuse, telle que le trait sagittal transcorporéal, ou un trait au niveau de l'arc postérieur, peuvent être considérées comme « stables » et évoluer vers la consolidation grâce à un traitement orthopédique bien conduit.

Impact thérapeutique

L'IRM peut être réalisée pour effectuer le bilan disco-ligamantaire avant la prise de décision thérapeutique : chirurgie *versus* immobilisation orthopédique.

Lésions en flexion-extension-distraction

Elles sont essentiellement disco-ligamentaires. Ce type de traumatisme comprend toutes les lésions anatomiques résultant d'un mouvement de flexion ou d'extension forcée, l'un ou l'autre de ces mouvements s'accompagnant d'une distraction de la colonne opposée (**fig. 7-40**). Ainsi, une flexion cervicale entraîne une compression sur la colonne antérieure et une distraction sur la colonne postérieure, ce sera l'inverse lors l'un

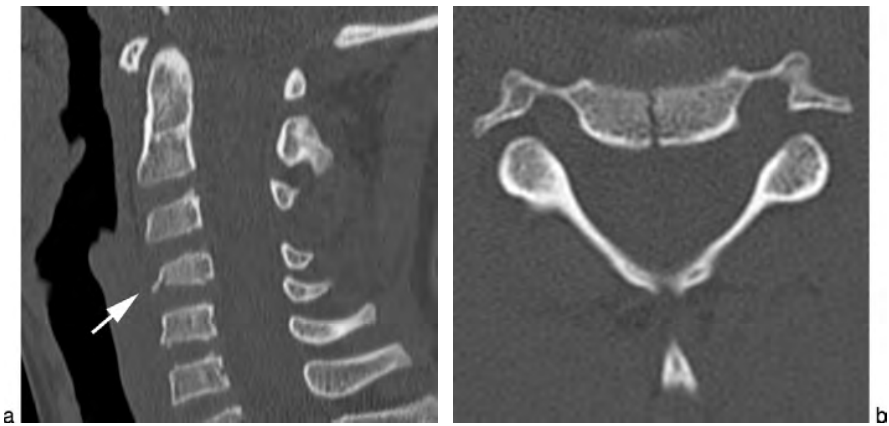

Fig. 7-39. TDM en coupes sagittale (a) et axiale (b).
Fracture de type *tear drop* de l'enfant avec fragment antéro-inférieur du corps vertébral de C4, et trait sagittal corporéal postérieur.

Paratger Le Site www.lemanip.com Tout Est Gratuit

Paratger Le Site www.lemanip.com Tout Est Gratuit
www.lemanip.com

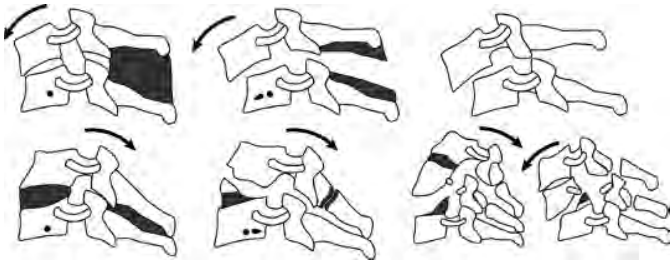

Fig. 7-40. Illustration des différentes lésions osseuses en flexion-distraction (en haut) et en extension-distraction (en bas).

mouvement en extension. Ces mouvements physiologiques sont contrôlés par la partie postérieure du disque et le ligament longitudinal postérieur. On peut distinguer en fonction de l'étendue de ces lésions disco-ligamentaires postérieures :

- des entorses bénignes ou de faible gravité (coup du lapin ou *whiplash* des Anglo-Saxons) où le LLP est respecté ;
- des entorses graves avec lésion du LLP ;
- des fractures-luxations biarticulaires.

Entorse bénigne

Mécanisme

C'est le classique « coup du lapin » lors d'un AVP avec impact par l'arrière. On assiste à une hyperextension du rachis cervical suivie d'une hyperflexion responsable d'une « élongation » du SMR sans rupture. La bénignité de l'entorse est définie par l'intégrité du LLP.

Image TDM

La TDM montre des signes aspécifiques tels qu'une raideur rachidienne par contracture des muscles paravertébraux ou un discret listhésis ou encore une angulation cyphotique modérée, non significative (**fig. 7-41**). Les clichés dynamiques à distance (J10) sont normaux.

Des hernies discales aiguës peuvent être associées, impliquant systématiquement une lecture en fenêtrage parties molles dans tout traumatisme rachidien !

N.B. Les hernies discales post-traumatiques sont plus fréquentes lors des mécanismes en hyperextension et en présence d'une luxation ou d'une subluxation articulaire. Elles peuvent être isolées.

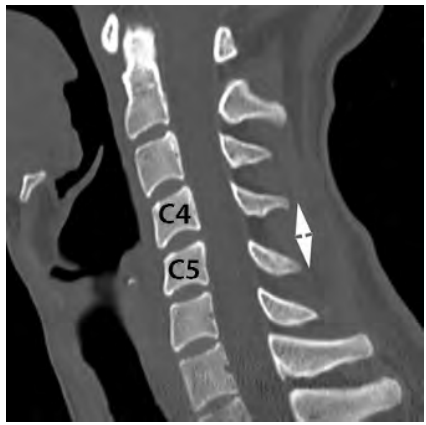

Fig. 7-41. TDM en coupe sagittale.
Signes TDM aspécifiques d'entorse cervicale en C4-C5 avec discrète angulation cyphotique et augmentation modérée de la distance interépineuse (double flèche). CAT = contention par minerve et clichés dynamiques à J10.

Certains recommandent de les éliminer avant toute manœuvre de traction ou de stabilisation afin de ne pas méconnaître un fragment discal qui pourrait devenir compressif lors de ces manœuvres.

Stabilité

Ce sont des fractures stables.

Impact thérapeutique

Le traitement des entorses bénignes est symptomatique (antalgique, myorelaxant…) avec immobilisation rachidienne cervicale dans un collier souple et réalisation de clichés dynamiques à distance. Il est décrit des « neurapraxies » transitoires lors d'entorse principalement en hyperextension (chute frontale dans les escaliers par exemple avec lésions de la face) résultant d'une compression transitoire de la moelle. En effet, le rétrécissement canalaire

Paratger Le Site www.lemanip.com Tout Est Gratuit

Paratger Le Site www.lemanip.com Tout Est Gratuit
www.lemanip.com

entraîné par l'extension est trois fois supérieur à celui observé en flexion. Ces symptômes sont d'autant plus favorisés qu'il existe un canal cervical étroit ou rétréci (sujets âgés) et nécessitent rarement un geste de décompression chirurgicale.

Entorses graves

Caractérisées par une rupture du LLP, elles représentent un peu plus de 10 % des traumatismes du rachis cervical inférieur.

Mécanisme

Elles se font principalement en flexion, les entorses en extension étant l'apanage du rachis cervical supérieur avec la lésion en *tear drop* inversée en C2-C3 (cf. p. 113).

Image TDM

En radiographie et par extension en TDM (fig. 7-42), une entorse est dite grave en présence d'un ou de plusieurs éléments suivants :

- une augmentation de l'écart interépineux ou une fracture avulsion horizontale de l'épineuse ;
- une angulation vertébrale supérieure à 11° ;
- une découverte de l'articulaire supérieure de la vertèbre sous-jacente de plus de 50 % voire une luxation articulaire ;
- un antélisthésis supérieur à 3,5 mm au-dessus de C4 ou supérieur à 2,5 mm au-dessous de C4.

Le diagnostic est souvent méconnu initialement, redressé au 10e jour par la réalisation de clichés dynamiques en flexion (menton-sternum) et en extension (occiput-arc postérieur). En cas de flexion ou d'extension incomplètes, on ne peut éliminer formellement une instabilité disco-ligamentaire et les clichés doivent être réitérés ultérieurement après disparition des contractures musculaires cervicales. L'IRM peut précocement objectiver les interruptions ligamentaires et les anomalies de signal discal permettant ainsi un diagnostic lésionnel initial de certitude.

Stabilité

C'est une fracture instable avec évolution inéluctable vers une aggravation des lésions avec déformation en cyphose du rachis cervical et luxations articulaires.

Impact thérapeutique

Le traitement est chirurgical par arthrodèse.

N.B. Les exceptionnelles entorses du rachis cervical en extension (fig. 7-43 et 7-44) se traduiront par un bâillement antérieur du disque, une fracture du listel antéro-inférieur par avulsion du LLA avec un fragment plus haut que large, un rétrolisthésis, et/ou une fracture du processus épineux. Le traitement est chirurgical.

Luxations fractures biarticulaires

Mécanisme

Identique à celui des entorses graves, mais la force vulnérante prolonge son action après la rupture du LLP. Elles peuvent se faire en flexion ou en extension. Elles constituent souvent l'évolution d'une entorse grave négligée (fig. 7-45), ou succèdent à un traumatisme violent en hyperflexion.

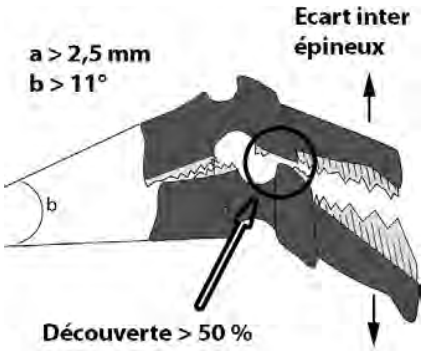

Fig. 7-42. Schéma récapitulant les signes TDM d'entorse grave en flexion.

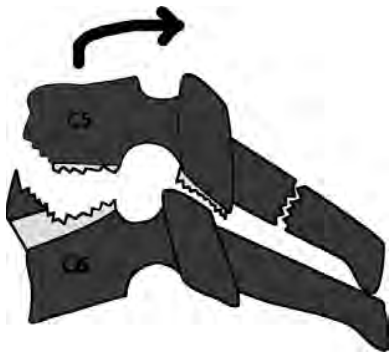

Fig. 7-43. Schéma illustrant les lésions rencontrées lors d'une entorse grave en hyperextension, équivalent de *tear drop* inversée.

Paratger Le Site www.lemanip.com Tout Est Gratuit

Paratger Le Site www.lemanip.com Tout Est Gratuit

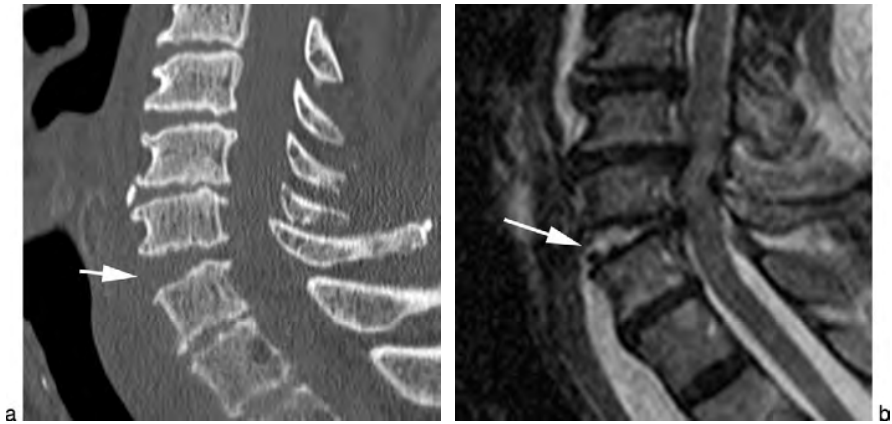

Fig. 7-44. TDM en coupe sagittale (a) et IRM en coupe sagittale pondérée T2 (b).
Entorse en hyperextension de C6-C7 (flèche) avec bâillement antérieur du disque. L'IRM confirme les dégâts disco-ligamentaires avec rupture du LLA et du disque sur toute sa surface. Le LLP est intact. Traitement chirurgical.

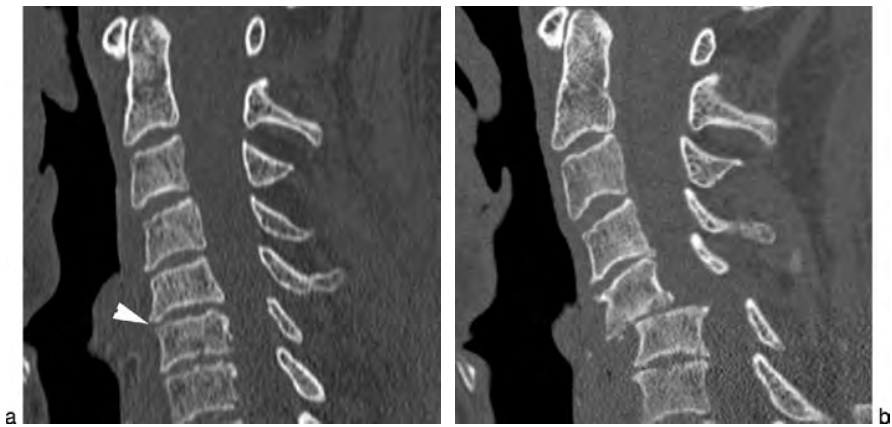

Fig. 7-45. TDM en coupe sagittale à J1 (a) et à J8 (b) du traumatisme.
Entorse grave méconnue initialement, le patient revient une semaine plus tard pour paresthésies des deux membres supérieurs : luxation antérieure bilatérale de C5 sur C6 sans fracture osseuse.

Image TDM

Le diagnostic scannographique est évident sur la constatation d'un antélisthésis supérieur au tiers de la largeur vertébrale associé fréquemment à des fractures des extrémités des facettes articulaires, ce qui explique le terme de luxation-fracture biarticulaire plutôt que celui de luxation biarticulaire utilisé pour définir ce groupe.

Ce type de lésion est plus rare en hyperextension et se traduit alors par un bâillement antérieur discal, un rétrolisthésis, une fracture biarticulaire ou bipédiculaire avec des conséquences médullaires souvent désastreuses (fig. 7-46).

Au maximum, on assiste à une transsection rachidienne complète (fig. 7-47).

Stabilité

Ce sont des fractures très instables. Les troubles neurologiques sont fréquents.

Impact thérapeutique

Le traitement est chirurgical.

Paratger Le Site www.lemanip.com Tout Est Gratuit
www.lemanip.com

Paratger Le Site www.lemanip.com Tout Est Gratuit
www.lemanip.com

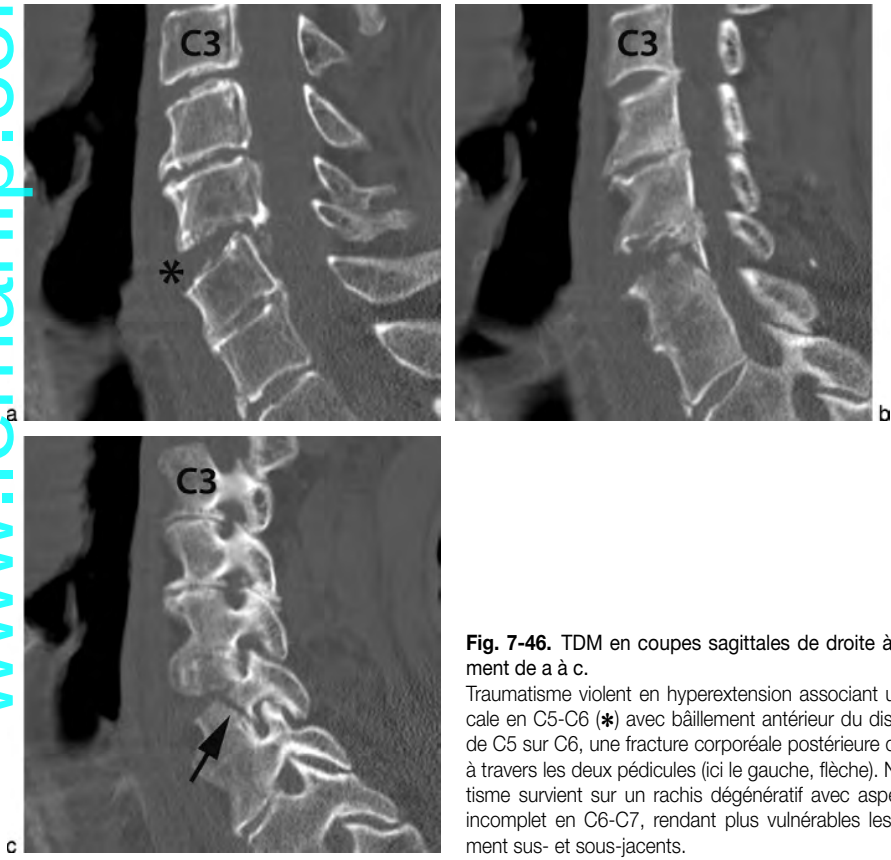

Fig. 7-46. TDM en coupes sagittales de droite à gauche respectivement de a à c.
Traumatisme violent en hyperextension associant une fracture transdiscale en C5-C6 (*) avec bâillement antérieur du disque, un rétrolisthésis de C5 sur C6, une fracture corporéale postérieure de C6 se prolongeant à travers les deux pédicules (ici le gauche, flèche). Notez que ce traumatisme survient sur un rachis dégénératif avec aspect de bloc vertébral incomplet en C6-C7, rendant plus vulnérables les disques immédiatement sus- et sous-jacents.

Fig. 7-47. Fracture luxation biarticulaire C7-T1 liée à un mécanisme en flexion-extension-distraction dans un axe transversal, équivalent de fracture de «Chance» au rachis cervical.

Lésions en rotation

Elles représentent environ un tiers des lésions traumatiques du rachis cervical inférieur et associent un mouvement principal de rotation à une inclinaison latérale, à l'origine de lésions souvent asymétriques. Ces lésions se constituent lorsque la limite d'élasticité du disque est dépassée. La stabilité de ces lésions dépend en grande partie de l'intégrité du disque. C'est pourquoi de nombreuses IRM sont réalisées en préopératoire pour apprécier l'état du disque.

Attention

Ces fractures sont souvent associées à des traumatismes vasculaires des artères vertébrales qu'il faudra systématiquement rechercher par la réalisation d'une angioTDM artérielle des vaisseaux cervico-encéphaliques.

Paratger Le Site www.lemanip.com Tout Est Gratuit

Paratger Le Site www.lemanip.com Tout Est Gratuit
www.lemanip.com

Fracture unilatérale articulaire

Ce sont les fractures les plus fréquentes des traumatismes rotatoires.

Mécanisme

Flexion-rotation controlatérale.

Image TDM

L'aspect TDM est classique en coupes axiales avec aspect de « triple articulaire », associant d'avant en arrière, fragment articulaire fracturé, articulaire sus-jacente saine et articulaire sous-jacente décapitée. En effet, en cas de fracture d'une articulaire supérieure, le fragment détaché se déplace en avant et vient comprimer le canal de conjugaison (fig. 7-48). Des signes cliniques de compression radiculaire de la racine ont ainsi été observés dans plus de 50 % des cas mais généralement de façon transitoire. En cas de fracture d'une articulaire inférieure, le fragment lésé ne se déplace pas en général et reste solidaire de l'articulaire supérieure de la vertèbre sous-jacente. La fracture peut intéresser les deux articulaires d'un même coté, on parle alors de fracture biarticulaire unilatérale.

Le bilan lésionnel est facile à condition de réaliser des reconstructions sagittales qui permettent de bien vérifier la congruence et l'intégrité des interlignes articulaires postérieures (fig. 7-49).

Fig. 7-48. Fracture biarticulaire unilatérale en C6-C7. Notez que le fragment articulaire supérieur de C7 (flèche) se déplace en avant dans le foramen. Le fragment articulaire inférieur de C6 (tête de flèche) n'est pas déplacé.

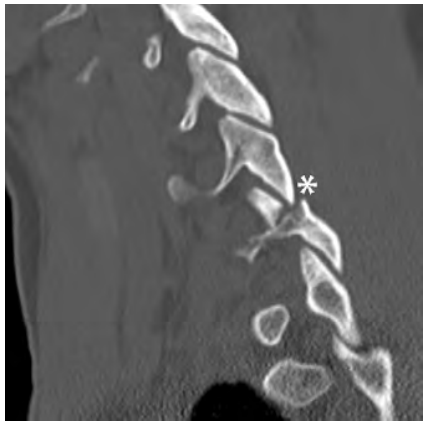

Fig. 7-49. Fracture uni-articulaire unilatérale de C7 (*), déplacée avec luxation antérieure de C6.

Stabilité

L'instabilité de ces fractures est fonction de la présence et de l'importance de la lésion discale, facile à affirmer lorsqu'il existe un antélisthésis et d'interprétation difficile en son absence. La fréquence des déplacements secondaires incite à considérer la majorité de ce type de fractures comme instables.

Impact thérapeutique

Le traitement est en général chirurgical par arthrodèse. Des traitements conservateurs sont décrits en cas de fracture non déplacée, sans signe neurologique ni atteinte discale.

Fracture-séparation du massif articulaire

Mécanisme

Encore discuté et probablement multidirectionnel : inclinaison latérale/compression, flexion/compression, hyperextension/rotation… Quoi qu'il en soit, il en résulte une compression d'un massif articulaire en position décoapté entre les massifs articulaires sus- et sous-jacents.

Image TDM

Fracture unilatérale à double trait, un antérieur au niveau du pédicule et l'autre postérieur au niveau de la lame (ou jonction lame-articulaire)

Paratger Le Site www.lemanip.com Tout Est Gratuit

Paratger Le Site www.lemanip.com Tout Est Gratuit

détachant complètement le massif articulaire. Il faut rechercher systématiquement un antélisthésis qui témoigne d'une atteinte discale.

Stabilité

C'est une fracture instable.

Impact thérapeutique

Le traitement est chirurgical par arthrodèse. Parfois, ces fractures peuvent être traitées orthopédiquement en cas de déplacement peu important et en l'absence de subluxation et d'atteinte discale.

Luxation uni-articulaire

Il s'agit d'une atteinte du SMR sans fracture.

Mécanisme

Rotation-hyperflexion-distraction violent si bilatéral et hyperflexion-rotation si unilatéral.

Image TDM

Le diagnostic repose en TDM sur le déplacement de l'articulaire inférieure de la vertèbre lésée en avant de l'articulaire supérieure de la vertèbre sous-jacente. Cela se traduit en coupe axiale par l'aspect caractéristique de facette « dénudée » de l'articulaire supérieure. La facette inférieure se reconnaît facilement car son bord postérieur est arrondi alors que le celui de la facette supérieure est plat. La TDM doit préciser l'intégrité ou pas de l'articulation controlatérale, la présence ou non d'une fracture parcellaire de la facette articulaire et le diastasis éventuel de l'articulation unco-vertébrale du côté de la lésion. Les reconstructions sagittales permettent de préciser si la luxation est totale (articulaire inférieure totalement en avant de la supérieure) (fig. 7-50) ou « bout à bout » (pointe de l'articulaire inférieure au sommet de la pointe de l'articulaire supérieure). Il existe un olisthésis rotatoire de 30 à 45° en cas d'atteinte unilatérale. Des hernies discales cervicales sont associées dans plus de 50 % des cas et il est indispensable d'en faire le diagnostic avant la réduction chirurgicale, le fragment discal pouvant migrer et venir comprimer la moelle lors des manœuvres.

Stabilité

C'est une fracture instable : il existe un risque de compression radiculaire (du côté luxé si unilatéral par réduction de calibre du foramen de conjugaison) mais surtout médullaire.

Impact thérapeutique

Le traitement nécessite une réduction soit en urgence et sous anesthésie générale en cas de déficit neurologique, soit par mise en traction progressive dans les autres cas. La fixation secondaire consiste en une ostéosynthèse-arthrodèse antérieure ou postérieure avec discectomie.

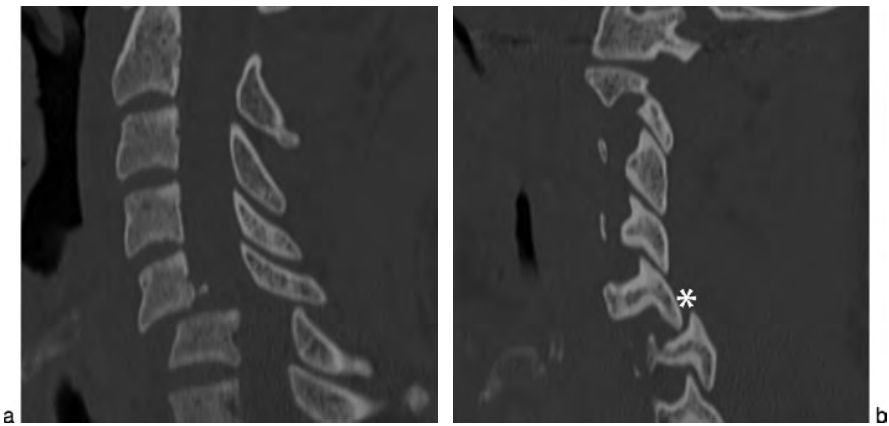

Fig. 7-50. TDM en coupes sagittale médiane (a) et sagittale paramédiane droite (b).
Fracture luxation en rotation-flexion-distraction de C5 sur C6 avec antélisthésis et luxation antérieure bilatérale totale des articulaires (*). Notez le fragment osseux intracanalaire sur le bord postérieur de C5 provenant probablement du listel postérieur.

Paratger Le Site www.lemanip.com Tout Est Gratuit

www.lemanip.com

Paratger Le Site www.lemanip.com Tout Est Gratuit

Autres lésions

Il peut exister des fractures isolées d'un foramen (fig. 7-51), en général par un mécanisme en compression/rotation localisée, qui sont des lésions STABLES si elles sont isolées. L'artère vertébrale dans son segment V2 chemine dans les foramens transversaires de C2 à C6 et toute atteinte traumatique d'un foramen impose la réalisation d'une angioTDM des artères cervico-encéphaliques à la recherche d'un traumatisme vasculaire associé nécessitant un traitement spécifique par anticoagulation.

Par ailleurs, la lecture du rachis cervical doit toujours s'effectuer en *fenêtrage osseux et parties molles* pour le dépistage des hernies discales post-traumatiques et des éventuels hématomes péri-médullaires. En l'absence de diagnostic précoce, ces lésions endocanalaires peuvent devenir symptomatiques avec compression du cordon médullaire et risque de déficit neurologique irréversible (fig. 7-52).

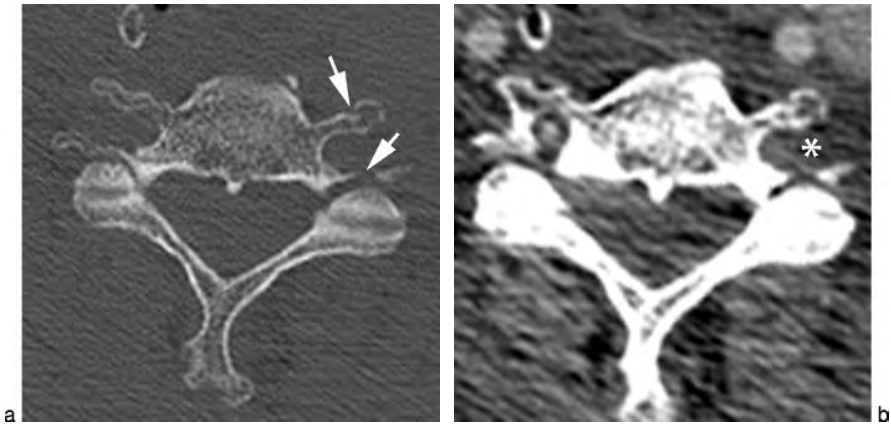

Fig. 7-51. TDM en coupes axiales en fenêtrage osseux (a) et angioscanner artériel (b).
Fracture isolée de l'apophyse transverse gauche de C5 passant par le foramen vertébral (flèches). Absence d'opacification de l'artère vertébrale homolatérale (*) sur l'angioTDM en faveur d'une dissection.

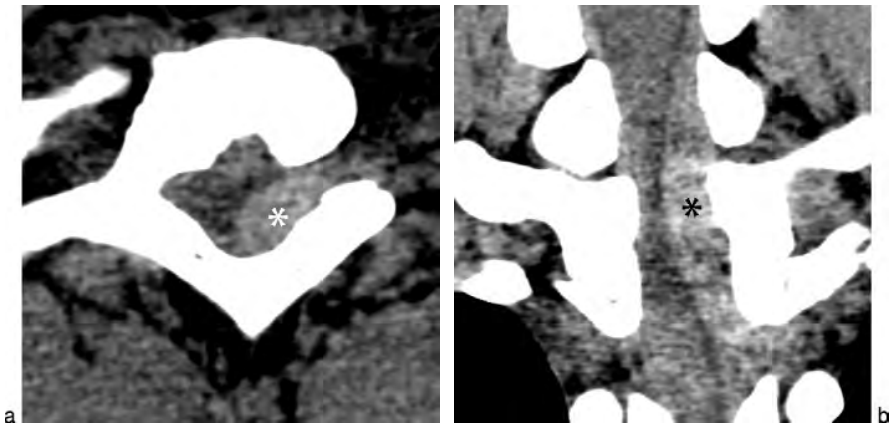

Fig. 7-52. TDM sans injection en coupes axiale (a) et coronale (b).
Hématome épidural postérieur gauche de la jonction cervico-thoracique (*), présent mais non vu sur la TDM initiale par manque de fenêtrage « parties molles ». Diagnostic rétrospectif 3 jours plus tard devant des symptômes neurologiques déficitaires !

Paratger Le Site www.lemanip.com Tout Est Gratuit

Paratger Le Site www.lemanip.com Tout Est Gratuit
www.lemanip.com

Au total

- Traumatismes plus fréquents au niveau du rachis cervical supérieur chez les enfants et les personnes âgées et au niveau du rachis cervical inférieur pour les autres.
- Dans toute analyse du rachis cervical traumatique, on n'oubliera pas de :
  – vérifier l'alignement des différentes colonnes du rachis dans le plan sagittal ;
  – vérifier l'alignement de C0, C1 et C2 dans le plan coronal ;
  – réaliser la lecture en fenêtrage osseux et parties molles !
  – réaliser un angioscanner artériel des axes cervico-encéphaliques dans toute fracture d'un foramen transversaire et/ou dans toute luxation articulaire ;
  – classer les fractures du processus odontoïde selon les classifications d'Anderson et de Roy-Camille = impact thérapeutique++ ;
  – préciser l'importance des pertes de hauteur vertébrale et le degré de recul du mur postérieur ;
  – repérer les « petits signes à ne pas manquer » (ci dessous) qui sont des lésions à haut risque d'instabilité disco-ligamentaire ;
  – réaliser si nécessaire, une IRM d'emblée ou des clichés dynamiques à J10 pour évaluer la stabilité du complexe disco-ligamentaire.

« Petits signes à ne pas manquer »

Une luxation antéro-postérieure C1-C2 = mesurer l'espace entre l'arc antérieur de C1 et le processus odontoïde.
Une anomalie de hauteur discale.
Une décoaptation articulaire postérieure.
Une fracture du coin antéro-inférieur de la vertèbre qui signe une *tear drop*.

Bibliographie

Aulino JM, Tutt LK, Kaye JJ, Smith PW, Morris JA, Jr. Occipital condyle fractures : clinical presentation and imaging findings in 76 patients. *Emergency Radiology* 2005 ; 11 (6) : 342–347.

Bilston LE, Brown J. Pediatric spinal injury type and severity are age and mechanism dependent. *Spine* 2007 ; 32 (21) : 2339–2347.

Bléry M, Rondeau Y, Tasu J.P, Miquel A, Rocher L.- Traumatisme du rachis cervical de l'adulte. Etude en urgence par l'imagerie. *Feuillets de radiologie* 1999 ; 2 : 87–98.

Bono CM, Vaccaro AR, Fehlings M, Fisher C, Dvorak M, Ludwig S, *et al.* Measurement techniques for lower cervical spine injuries : consensus statement of the Spine Trauma Study Group. *Spine* 2006 ; 31 (5) : 603–609.

Bono CM, Vaccaro AR, Fehlings M, Fisher C, Dvorak M, Ludwig S, *et al.* Measurement techniques for upper cervical spine injuries : consensus statement of the Spine Trauma Study Group. *Spine* 2007 ; 32 (5) : 593–600.

Caroli E, Rocchi G, Orlando ER, Delfini R. Occipital condyle fractures : report of five cases and literature review. *Eur Spine J* 2005 ; 14 (5) : 487–492.

Cotten A. *Imagerie musculo-squelettique. Pathologies générales.* Masson, Paris, 2005

Deliganis AV, Baxter AB, Hanson JA, Fisher DJ, Cohen WA, Wilson AJ, *et al.* Radiologic spectrum of craniocervical distraction injuries. *Radiographics* 2000 ; 20 : S237–250.

Leone A, Cerase A, Colosimo C, Lauro L, Puca A, Marano P. Occipital condylar fractures : a review. *Radiology* 2000 ; 216 (3) : 635–644.

Lustrin ES, Karakas SP, Ortiz AO, Cinnamon J, Castillo M, Vaheesan K, *et al.* Pediatric cervical spine : normal anatomy, variants, and trauma. *Radiographics* 2003 ; 23 (3) : 539–560.

Mohit AA, Schuster JA, Mirza SK, Mann FA. "Plough" fracture : shear fracture of the anterior arch of the atlas. AJR 2003 ; 181 (3) : 770.

Moore TA, Vaccaro AR, Anderson PA. Classification of lower cervical spine injuries. *Spine* 2006 ; 31 (11 Suppl) : S37–43 ; discussion S61.

Nunez DB, Jr., Zuluaga A, Fuentes-Bernardo DA, Rivas LA, Becerra JL. Cervical spine trauma : how much more do we learn by routinely using helical CT? *Radiographics* 1996 ; 16 (6) : 1307–1318 ; discussion 18–21.

Pratt H, Davies E, King L. Traumatic injuries of the c1/c2 complex : computed tomographic imaging appearances. *Current problems in diagnostic radiology* 2008 ; 37 (1) : 26–38.

Rao SK, Wasyliw C, Nunez DB, Jr. Spectrum of imaging findings in hyperextension injuries of the neck. *Radiographics* 2005 ; 25 (5) : 1239–1254.

Slone RM, MacMillan M, Montgomery WJ. Spinal fixation. Part 1. Principles, basic hardware, and fixation techniques for the cervical spine. *Radiographics* 1993 ; 13 (2) : 341–356.

Tins B, Cassar-Pullicino V. Controversies in « clearing » trauma to the cervical spine. *Seminars in ultrasound, CT, and MR* 2007 ; 28 (2) : 94–100.

Vaccaro AR, Hulbert RJ, Patel AA, Fisher C, Dvorak M, Lehman RA, Jr., *et al.* The subaxial cervical spine injury classification system : a novel approach to recognize the importance of morphology, neurology, and integrity of the disco-ligamentous complex. *Spine* 2007 ; 32 (21) : 2365–2374.

Paratger Le Site www.lemanip.com Tout Est Gratuit

Paratger Le Site www.lemanip.com Tout Est Gratuit

www.lemanip.com

Chapitre 8

Traumatismes du rachis dorso-lombaire

Généralités

On peut évaluer à environ 10 000 cas par an les fractures du rachis thoraco-lombaire traitées en France. Le risque est la paraplégie d'autant plus importante que le niveau lésionnel est haut.

Le rachis dorsal (RD) est stable et peu mobile car fortement enchâssé dans la cage thoracique, il faut donc un traumatisme à haute énergie pour rompre cette solide colonne. Les lésions se font principalement en compression et flexion, la rotation étant limitée par la cage thoracique. À cet étage, la taille du cordon médullaire est relativement grande comparativement à la petite taille de section du canal vertébral osseux. En effet, elle occupe au moins 50 % de la surface de section canalaire, expliquant en partie sa plus grande vulnérabilité. De fait, les lésions traumatiques du RD obéissent à la loi du « tout ou rien » : soit la lésion est stable et bénigne sans signe neurologique soit s'il existe une paraplégie initiale, celle-ci est souvent irréversible, secondaire à un traumatisme violent et en rapport avec d'importantes lésions osseuses. Dans près d'un cas sur six, il existe d'autres lésions vertébrales non contiguës associées. On rappelle que la tête costale s'articule avec la vertèbre porteuse par une articulation située à la partie postéro-supérieure de cette dernière, juste contre le disque intervertébral sus-jacent.

La charnière dorso-lombaire est un segment plus fragile car c'est une zone charnière entre le rachis dorsal fixe et le rachis lombaire « mobile ». Ce pivot absorbe ainsi la plupart des forces vulnérantes avec une fréquence accrue de lésions traumatiques.

Rappelons que dans les fractures de la charnière dorso-lombaire et du rachis lombaire, il existe souvent un iléus intestinal réflexe en rapport avec l'hématome rétropéritonéal périfracturaire pouvant simuler ou masquer une lésion intra-abdominale. La TDM permettra de pallier à ce doute clinique en faisant le bilan des lésions rachidiennes et intra-abdominales dans le même temps.

Comme pour le rachis cervical, les fractures du rachis thoraco-lombaire répondent aux mêmes types de mécanismes lésionnels et, comme pour le rachis cervical, la reconnaissance de ces mécanismes lésionnels est fondamentale pour aider au bilan anatomopathologique. Il existe de nombreuses classifications, celle qui semble la plus utilisée dans la littérature est celle de Magerl (datant de 1994) qui utilise un codage numérique à trois composants (trois types divisés en trois groupes, sous-divisés en trois sous-groupes). À chaque type correspond un mécanisme lésionnel principal et à chaque groupe et sous-groupe correspond une lésion anatomique et morphologique avec un degré de gravité croissant. Cette classification qui permet donc de prévoir le pronostic en matière de risque neurologique et de potentiel de guérison, oriente le choix thérapeutique le mieux adapté à la lésion (**tableau 8-1**). Elle souffre cependant de sa complexité et de sa faible reproductibilité. En 2005, un groupe de chirurgiens, avec Vaccaro, a publié une proposition de nouvelle classification intitulée *Thoraco Lumbar Injury Classification and Severity Score* (TLISS et TLICS) qui est un algorithme décisionnel en fonction de l'examen neurologique, de l'aspect radiographique et de l'IRM pour rechercher une atteinte du complexe ligamentaire postérieur. En fonction des points attribués, le traitement

Paratger Le Site www.lemanip.com Tout Est Gratuit

© 2009 Elsevier Masson SAS. Tous droits réservés

Paratger Le Site www.lemanip.com Tout Est Gratuit

Tableau 8-1 Classification de Magerl (sous groupes non cités).

Type A	Type B	Type C
Compression	Distraction antérieure ou postérieure	Composante rotatoire
Atteinte purement osseuse corporéale	Atteinte osseuse et ligamentaire (type Chance)	Atteinte osseuse et ligamentaire
A1 : fracture tassement. A2 : fracture séparation (fracture en diabolo). A3 : fracture comminutive (burst).	B1 : flexion-distraction postérieure à prédominance osseuse. B2 : flexion-distraction postérieure à prédominance ligamentaire. B3 : distraction antérieure (hyperextension) avec cisaillement à travers le disque.	C1 : type A avec composante rotatoire. C2 : type B avec composante rotatoire. C3 : trait oblique et cisaillement rotatoire.

est orthopédique ou chirurgical. L'accessibilité à l'IRM reste une des principales limites à cette classification.

Bien entendu, ces classifications ne sauraient remplacer le descriptif précis des pièces osseuses fracturées et nous invitons le lecteur à travailler en collaboration avec son équipe soignante afin d'établir un compte rendu pertinent et complet. En effet, comme nous l'avons déjà spécifié concernant le rachis cervical, ces classifications présentent un intérêt surtout scientifique et en pratique, il importe plus de comprendre le mécanisme lésionnel afin de décrire au mieux les lésions et d'évaluer leur fonction de stabilité plutôt que de vouloir faire rentrer la fracture dans telle ou telle classification.

Ainsi le choix thérapeutique sera porté en fonction de plusieurs paramètres :

- existe-t-il des lésions neurologiques déficitaires ?
- mécanisme lésionnel : existe-t-il une composante rotatoire ou en distraction ? qui font la gravité de ces traumatismes.
- existe-t-il des lésions étagées ? (fig. 8-1)
- existe-t-il des lésions associées intrathoraciques et/ou intra-abdominales ?
- quel est l'âge du patient ?

Nous rappelons également la grande fréquence des défauts de fermeture de l'arc postérieur au niveau de L5 et des pièces sacrées qui ne doivent par faire porter à tort le diagnostic de fracture. Ces défauts de fusion présentent en TDM des bords bien réguliers et corticalisés et sont souvent pluriétagés. Ils ne sont pas douloureux.

Nous avons choisi d'aborder ces fractures par ordre de gravité croissante, afin de faciliter l'approche diagnostique dans le cadre de l'urgence.

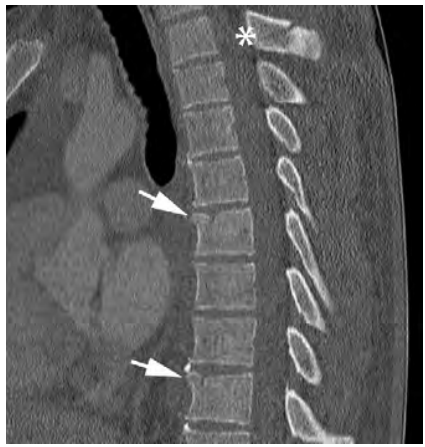

Fig. 8-1. Fractures étagées du rachis dorsal.
Fracture tassement en compression-flexion du coin antéro-supérieur de T7 et T10 (flèches) et fracture de l'apophyse épineuse de T3 (*).

Fractures « bénignes »

Mécanisme

Variable, souvent en choc direct.

Image TDM

Font parties des fractures « bénignes », les fractures isolées d'une épineuse, d'un isthme ou d'un processus transverse, à condition d'avoir éliminé toute autre fracture associée. Il faut s'attacher à rechercher attentivement des lésions viscérales concomitantes. C'est ainsi que les fractures des apophyses transverses situées entre T12 et L3 sont souvent associées à des traumatismes rénaux. Les fractures de l'apophyse transverse de L5 peuvent résulter d'un mécanisme de cisaillement sur le

Paratger Le Site www.lemanip.com Tout Est Gratuit

Paratger Le Site www.lemanip.com Tout Est Gratuit
www.lemanip.com

bassin avec extension d'un trait de fracture sacré homolatéral qu'il faut savoir dépister.

Stabilité

Elles sont stables, par atteinte d'une seule colonne.

Impact thérapeutique

Le traitement de ces fractures est symptomatique (antalgiques) et orthopédique avec immobilisation en corset.

Fracture tassement antérieur

Mécanisme

Flexion-compression.

Image TDM

Il existe classiquement une atteinte isolée de la colonne antérieure avec respect du mur et de l'arc postérieur. Le diagnostic en TDM repose sur une perte de hauteur de la partie antérieure du corps vertébral donnant à la vertèbre un aspect en général cunéiforme. Le tassement antérieur peut être comminutif (fig. 8-2). Parfois, comme dans les tassements vertébraux ostéoporotiques, le coin postéro-supérieur de la vertèbre peut discrètement reculer dans le canal vertébral. Une infiltration œdémateuse réactionnelle des parties molles périvertébrales est constante.

En fonction du pourcentage de hauteur vertébrale tassée (calculé selon la formule : hauteur du mur antérieur x 100/hauteur du mur postérieur de la vertèbre lésée ou de celle adjacente), il peut exister des risques d'instabilité par lésion du LLP.

Stabilité

Elles sont stables dans la majorité des cas. En cas de tassement vertébral supérieur à 50 % de la hauteur vertébrale, une atteinte de la colonne postérieure doit être suspectée et une IRM peut être réalisée à la recherche d'une lésion du LLP (fig. 8-3), grevant le pronostic de stabilité.

Pièges diagnostiques

Ils sont représentés par l'aspect cunéiforme des vertèbres de T8 à T12 qui s'observe fréquemment dans la population générale de manière constitutionnelle. Dans ces cas de variantes de la normale, le pourcentage de vertèbre tassée n'est jamais supérieur à 20 % et les plateaux vertébraux sont réguliers.

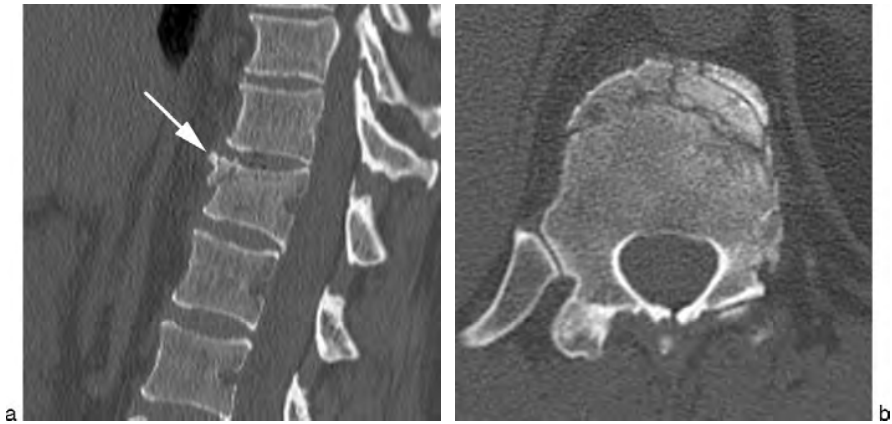

Fig. 8-2. TDM du rachis dorso-lombaire en coupes sagittale (a) et axiale (b).
Fracture tassement antérieur typique de T11 (flèche) sans atteinte du mur postérieur et avec comminution corporéale antérieure.

Paratger Le Site www.lemanip.com Tout Est Gratuit

Paratger Le Site www.lemanip.com Tout Est Gratuit
www.lemanip.com

Fig. 8-3. Coupes sagittales en TDM (a) et en IRM pondérée T2 (b).
Tassement vertébral de T7 de plus de 50 % de la hauteur vertébrale. IRM réalisée devant la suspicion d'atteinte du LLP et confirmation d'une distension ligamentaire (tête de flèche) = atteinte de 2 colonnes = Instable.

La maladie de Scheuermann peut aussi donner des faux positifs. En effet, cette affection correspondant à des séquelles d'épiphysite de croissance est caractérisée par un aspect cunéiforme des corps vertébraux du rachis thoraco-lombaire, avec un aspect feuilleté des plateaux vertébraux, des hernies intraspongieuses et des pincements discaux (**fig. 8-4**). Elle intéresse plusieurs niveaux rachidiens contigus et est en général asymptomatique. À l'inverse, les fractures-tassements post-traumatiques n'intéressent pas plus de deux ou au maximum trois étages adjacents et sont très douloureux.

Chez les patients âgés, il existe fréquemment des tassements vertébraux anciens ostéoporotiques, plus volontiers situés dans la convexité cyphotique dorsale. Le caractère «déminéralisé» et/ou fixé (ostéophytes marginaux) plaide en faveur d'une origine ancienne tout comme l'absence d'infiltration des parties molles périvertébrales. En cas de doute, l'IRM permet de «dater» ces tassements (séquences STIR++) et donc d'incriminer ou non le traumatisme récent dans la genèse de ces derniers.

Les rares faux négatifs sont représentés par les tassements de petite taille qui peuvent passer inaperçus. Leur diagnostic repose sur une analyse fine de l'os sous-chondral des plateaux vertébraux qui, en cas de fracture récente, apparaît condensé. La présence d'une infiltration des parties molles périrachidiennes doit également alerter le radiologue quant à la possibilité d'une fracture rachidienne.

Fig. 8-4. Traumatisme, TDM en coupe sagittale.
Aspect feuilleté des plateaux vertébraux du rachis dorsal avec multiples hernies intraspongieuses (*) en rapport avec des séquelles typiques d'épiphysite de croissance, pas de lésion traumatique.

Impact thérapeutique

Il dépend de l'importance du tassement, de la topographie et du nombre de vertèbres tassées. L'angle de cyphose vertébrale et l'angle de cyphose régionale (voir fig. 7-38) doivent être mesurés. Le traitement sera orthopédique en cas de cyphose vertébrale inférieure à 15° et/ou en cas de localisation au niveau du rachis dorsal haut, avec une contention externe moulée en résine,

Paratger Le Site www.lemanip.com Tout Est Gratuit

Paratger Le Site www.lemanip.com Tout Est Gratuit
www.lemanip.com

du repos et un entretien des muscles de la sangle abdomino-dorsale après sédation des symptômes douloureux.

En cas de cyphose vertébrale au-delà de 15° d'autant que la localisation est au niveau du rachis dorsal bas jusqu'à L3, une mise en traction préalable est nécessaire avec une contention secondaire. Cette traction permet dans le même temps de réduire les éventuels petits déplacements du mur postérieur en ouvrant le logement corporéal et en mettant en tension le LLP permettant la réintégration vers l'avant des fragments (ligamentotaxis). Les radiographies de contrôle permettent de surveiller une éventuelle aggravation de la cyphose qui pourrait justifier une fixation chirurgicale. Cette dernière reste indispensable en cas d'angulation cyphotique vertébrale supérieure à 20°, en cas d'atteinte neurologique ou en cas d'atteinte du système ligamentaire postérieur.

Actuellement, la radiologie interventionnelle peut jouer un rôle dans la stabilisation de ces foyers fracturaires grâce à la kyphoplastie. Celle-ci a pour but de restaurer une hauteur vertébrale en gonflant un ballonnet au sein du corps vertébral fracturé, permettant ainsi de limiter la cyphose et donc la morbidité. Une injection de ciment au sein du ballonnet peut être réalisée pour consolider la vertèbre. Sa place dans le traitement des fractures tassement post-traumatiques reste encore à définir. Elle est contre-indiquée en cas d'atteinte du mur ou de l'arc postérieur, en cas de signe neurologique déficitaire et de troubles de la crase sanguine. Son utilisation permet d'obtenir un effet antalgique immédiat, de diminuer la durée d'hospitalisation et d'immobilisation, réduisant ainsi la morbidité.

Fracture en « diabolo »

Elle est rare.

Mécanisme

Compression (fig. 8-5).

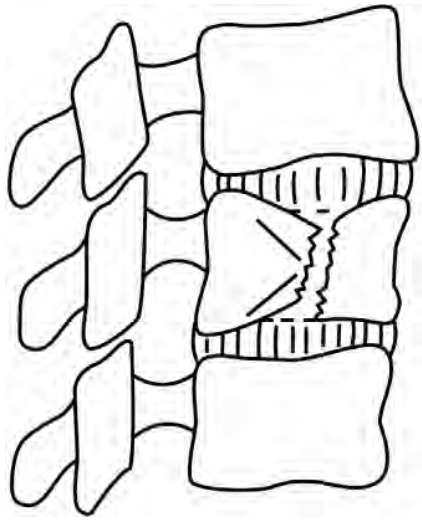

Fig. 8-5. Illustration de la fracture en « diabolo ».

Image TDM

Il s'agit d'une fracture à trait frontal du corps vertébral. Le plus souvent, elle est associée à un tassement corporéal parafracturaire qui donne de profil un aspect en « diabolo ». L'arc postérieur, le mur postérieur et parfois même le mur antérieur sont intègres. La distance interpédiculaire est normale. L'originalité de cette fracture, bien qu'osseuse pure, est de pouvoir évoluer vers la pseudarthrose par la présence de fragments discaux qui s'interposent dans le trait de fracture.

Impact thérapeutique

Elles ont une instabilité morphologique nécessitant une stabilisation chirurgicale par fixation et greffe antérieure.

Fracture de type *burst*

Elle est plus fréquente au niveau de la charnière dorso-lombaire.

Mécanisme

Compression axiale.

Paratger Le Site www.lemanip.com Tout Est Gratuit

Paratger Le Site www.lemanip.com Tout Est Gratuit
www.lemanip.com

Image TDM

Le diagnostic TDM repose sur la présence de traits de fracture intéressant au minimum *la colonne antérieure et moyenne* (l'atteinte du mur postérieur doit toujours être présente pour parler de burst fracture) et au maximum les trois colonnes (**fig. 8-6**).

Concernant le corps vertébral, il existe presque constamment un trait de fracture horizontal et sagittal (se prolongeant fréquemment au niveau de l'arc postérieur), déterminant des fragments osseux comminutifs pouvant migrer dans le canal. Le trait sagittal est responsable d'une augmentation de la distance interpédiculaire, caractéristique dans ce type de fracture (**fig. 8-7**). On considère que la translation est significative au delà de 3 mm dans le plan frontal.

En cas de composante rotatoire associée, la *burst fracture* peut s'accompagner d'une luxation zygapophysaire.

Le compte rendu devra préciser le degré de recul du mur postérieur (en millimètres) et/ou le pourcentage d'obstruction canalaire. En effet, la moelle occupant environ 50 % de la surface de section du canal vertébral à l'étage dorsal, on comprend bien qu'un recul du mur postérieur venant combler plus de 50 % de la surface canalaire est à très haut risque de compression médullaire sous-jacente.

C'est l'IRM qui fera le bilan des lésions médullaires.

Stabilité

C'est une fracture instable, des signes neurologiques déficitaires sont présents dans plus de la moitié des cas.

Impact thérapeutique

Le traitement est une urgence chirurgicale en cas de compression médullaire, d'obstruction canalaire de plus de 50 % (ou de recul du mur postérieur de plus du tiers du diamètre antéro-postérieur du canal vertébral) ou en cas de luxation zygapophysaire. Il consiste en une décompression médullaire puis réduction du foyer de fracture sur table et fixation par voie antérieure ou postérieure selon les écoles. En cas de défect osseux trop prononcé, une greffe osseuse pourra être réalisée dans le même temps.

Les fractures strictement « osseuses », peu comminutives et sans signe neurologique déficitaire peuvent être traitées orthopédiquement par immobilisation dans un corset thermoformé, sous couvert d'antalgiques et avec une rééducation précoce. En cas d'angulation cyphotique trop importante, une réduction en distraction-hyperlordose permet de déplisser le corps vertébral.

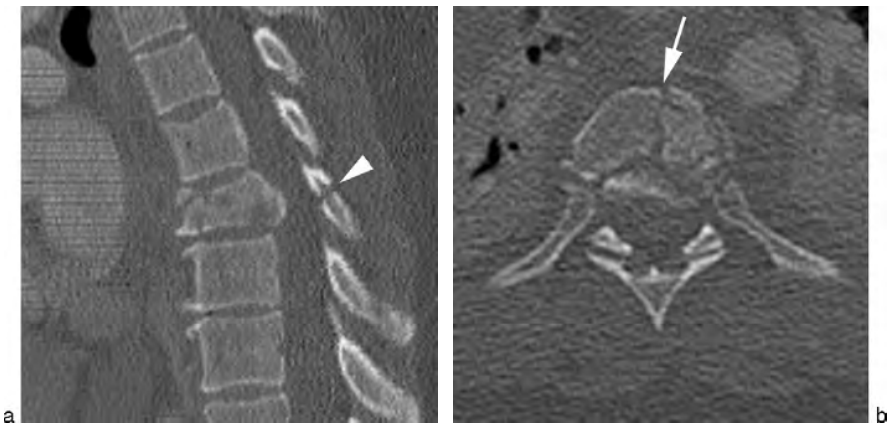

Fig. 8-6. TDM en coupes sagittale (a) et axiale (b).
Burst fracture de T8 avec une fracture comminutive du corps vertébral dont un trait de refend sagittal (flèche) et une atteinte de l'arc postérieur (tête de flèche).

Paratger Le Site www.lemanip.com Tout Est Gratuit

Paratger Le Site www.lemanip.com Tout Est Gratuit
www.lemanip.com

Fig. 8-7. TDM en coupes sagittale (a), axiale (b) et coronale (c). Fracture de type *burst* de L3. Notez le caractère comminutif de la fracture avec recul du mur postérieur sur plus de 50 % de la surface canalaire et augmentation de la distance interpédiculaire sur la reconstruction coronale (double flèches).

Fracture de Chance

Cette fracture a été décrite par M. Chance il y a plusieurs décennies lorsque les automobiles étaient équipées de ceintures de sécurité qui n'avaient qu'une sangle au niveau du bassin, sans sangle thoracique. Lors d'un choc frontal brutal à haute vélocité (décélération brutale), le bassin restait en position fixe et le tronc était projeté vers l'avant (distraction), en flexion, causant des dégâts rachidiens bien spécifiques. Elle prédomine au niveau de la charnière dorso-lombaire.

Mécanisme

Toutes les fractures en flexion-distraction.

Image TDM

C'est une fracture horizontale, une déchirure postéro-antérieure, transosseuse ou transligamentaire pure ou transligamento-osseuse (fig. 8-8). Elle comporte *au moins une atteinte de la colonne moyenne et postérieure*. Il existe un trait de fracture horizontal ou transversal oblique débutant au niveau de l'apophyse épineuse puis se dirigeant vers l'avant vers les pédicules et le corps vertébral. Le rachis s'ouvre comme un « livre » vers l'arrière (fig. 8-9). On pourra objectiver une augmentation de la hauteur d'un corps vertébral si le mécanisme en distraction prédomine. Un tassement vertébral antérieur peut être associé ainsi qu'un bâillement postérieur du disque si le mécanisme d'hyperflexion est prédominant. Classiquement il n'y a pas d'atteinte du LLA ni de la partie antérieure du disque à la différence des fractures-dislocation.

Paratger Le Site www.lemanip.com Tout Est Gratuit

Paratger Le Site www.lemanip.com Tout Est Gratuit
www.lemanip.com

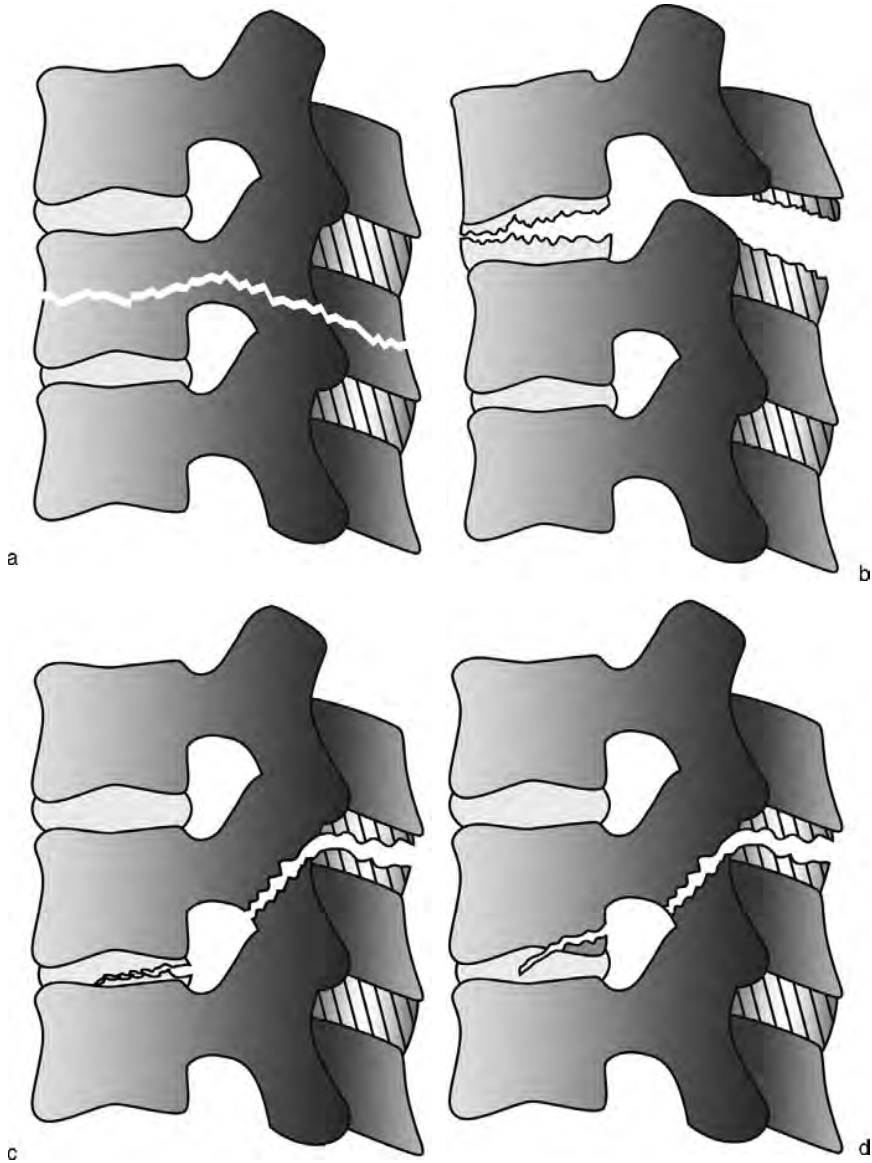

Fig. 8-8. Schéma des différents types possibles de fracture de type « Chance ».
Type transosseuse (a), transdisco-ligamentaire pure (b) et transdisco-ligamento-osseuse (c et d).

N.B. Ces fractures sont associées dans 50 % des cas à un traumatisme abdominal, souvent viscéral (colon et/ou intestin grêle) par compression des structures abdominales entre le billot rachidien fixe et la ceinture de sécurité lors d'une hyperflexion (fig. 8-10). Devant toute fracture en distraction du rachis dorso-lombaire, il faut donc rechercher avec attention des signes de traumatisme intestino-mésentérique (cf. chapitre dédié).

Stabilité

Fracture instable, le retard diagnostique peut être gravissime avec apparition de lésions neu-

Paratger Le Site www.lemanip.com Tout Est Gratuit

Paratger Le Site www.lemanip.com Tout Est Gratuit
www.lemanip.com

Fig. 8-9. TDM en coupes sagittale (a), coronale (b) et reconstruction 3D (c), IRM pondérée T2 dans le plan sagittal (d). Fracture de Chance en T8, notez la direction postéro-antérieure de la fracture (flèche noire et pointillés) avec tassement vertébral antérieur. Le trait horizontal « ouvre » l'apophyse transverse gauche et l'épineuse comme un livre (flèche blanche). L'IRM illustre les dégâts ligamentaires associés à ce type de fracture : rupture des ligaments jaunes (∗ blanche) et du ligament inter mais surtout supraépineux (∗ noire).

rologiques irréversibles. Compte tenu de son orientation horizontale, cette fracture peut passer inaperçue en coupes axiales et nous insistons sur la lecture systématique du rachis dans les trois plans de l'espace, en reconstructions sagittales++ notamment.

Impact thérapeutique

Le traitement est chirurgical dans la majorité des cas avec fixation rachidienne par arthrodèse. Un traitement orthopédique est possible en cas de fracture uniquement transosseuse présentant une instabilité transitoire et pouvant consolider sous couvert d'un corset rigide porté pendant au moins 4 mois.

Fracture en hyperextension

Ce mécanisme est très rare au niveau du rachis dorso-lombaire par rapport au rachis cervical, l'extension étant limitée par la cyphose physiologique du rachis dorsal et par l'orientation des facettes articulaires.

Paratger Le Site www.lemanip.com Tout Est Gratuit

Paratger Le Site www.lemanip.com Tout Est Gratuit
www.lemanip.com

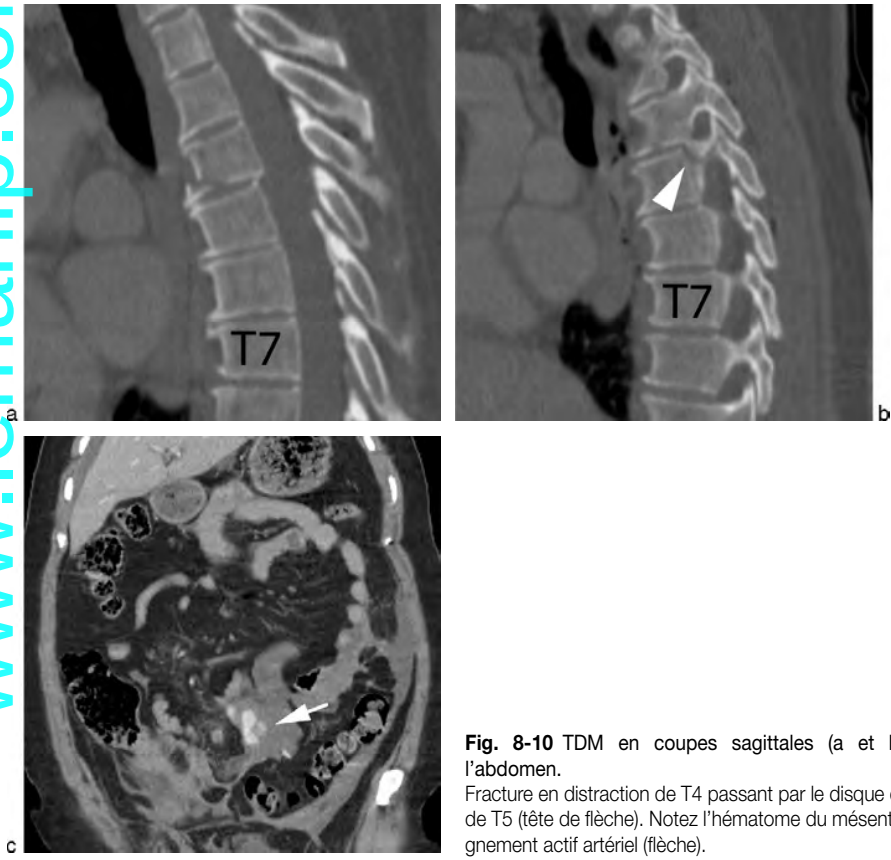

Fig. 8-10 TDM en coupes sagittales (a et b) et coronale sur l'abdomen.
Fracture en distraction de T4 passant par le disque et ouvrant le pédicule de T5 (tête de flèche). Notez l'hématome du mésentère associé avec saignement actif artériel (flèche).

Image TDM

Le diagnostic repose sur une atteinte de la colonne antérieure avec un bâillement antérieur du disque. En fonction de la violence du traumatisme, cette fracture peut se prolonger vers l'arrière avec atteinte du SMR et de l'arc postérieur en compression (fig. 8-11). Elle se différencie de la fracture de Chance par une atteinte systématique de la colonne antérieure en distraction alors que la colonne antérieure est atteinte en flexion dans les fractures de Chance.

Stabilité

C'est une fracture instable.

Impact thérapeutique

Le traitement est chirurgical avec fixation par voie antérieure.

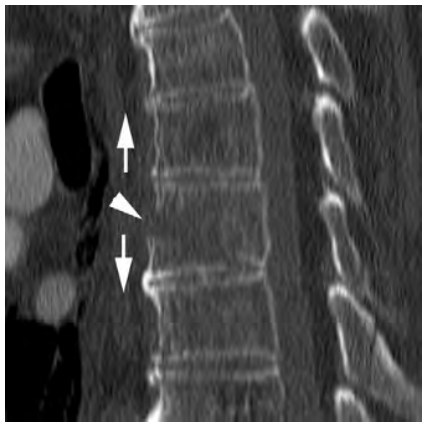

Fig. 8-11. TDM en coupe sagittale.
Fracture de T7 en extension (flèches) avec fracture bâillement antérieur (tête de flèche) du corps vertébral augmentant la hauteur vertébrale, associée à une fracture de l'arc postérieur.

Paratger Le Site www.lemanip.com Tout Est Gratuit

Paratger Le Site www.lemanip.com Tout Est Gratuit
www.lemanip.com

Fracture-dislocation

C'est la fracture *la plus grave* du rachis dorso-lombaire, avec atteinte des trois colonnes. Les lésions neurologiques sont présentes d'emblée dans plus de trois quarts des cas et définitives dans plus de 50 % des cas. Elle est plus fréquente au niveau de la charnière dorso-lombaire.

Mécanismes

Multiples et imbriqués. Classiquement, on décrit quatre types principaux :

- flexion-rotation avec atteinte de la colonne antérieure en compression et des colonnes moyenne et postérieure en distraction/rotation avec traumatisme articulaire postérieur ; on recherchera en TDM, une apophyse articulaire postérieure dénudée (*nacked facet*) traduisant une luxation articulaire, une fracture des jonctions costo-vertébrales et une fracture des apophyses articulaires (fig. 8-12) ;
- cisaillement postéro-antérieur avec multiples fractures de l'arc postérieur mais sans tassement vertébral ;
- cisaillement antéro-postérieur avec déplacement postérieur ;
- flexion-distraction qui est un équivalent de Chance mais avec une atteinte du SMR antérieur (déplacement antérieur de la vertèbre sus-jacente, fig. 8-13).

Image TDM

La TDM doit préciser le côté (uni ou bilatéral) et le degré de luxation articulaire : subluxation

Fig. 8-12. TDM en coupes sagittale médiane (a), paramédiane (b) et axiale (c).
Tassement vertébral antérieur de T6 faussement rassurant, il s'y associe en effet une fracture biarticulaire unilatérale gauche avec subluxation antérieure (flèche), traduisant un mécanisme en rotation associé à la flexion. Il s'agit donc d'une fracture-dislocation de T6 en flexion-rotation. Notez la fracture de la jonction costo-vertébrale homolatérale associée (tête de flèche).

Paratger Le Site www.lemanip.com Tout Est Gratuit

Paratger Le Site www.lemanip.com Tout Est Gratuit
www.lemanip.com

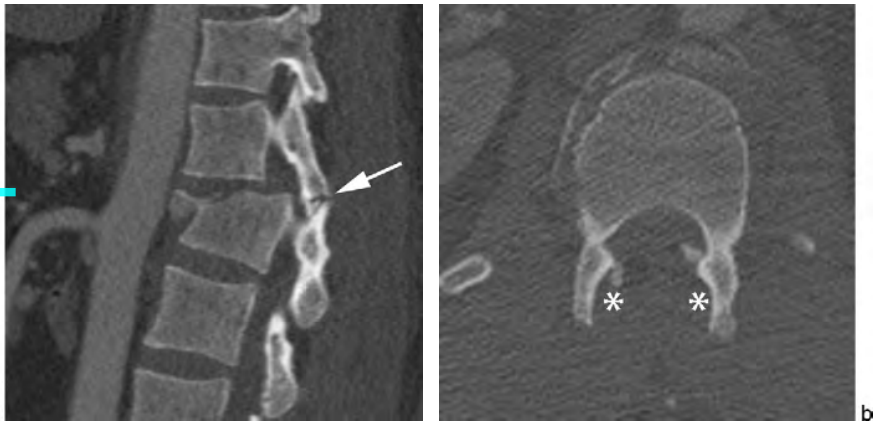

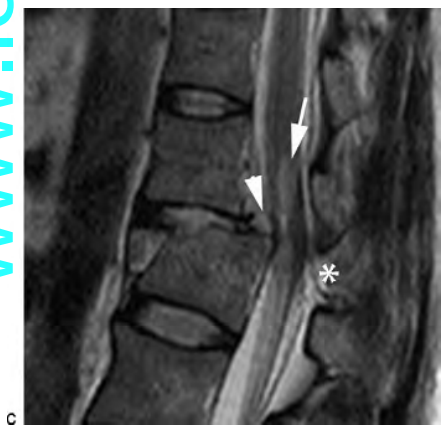

Fig. 8-13. TDM en coupes sagittale (a), axiale (b) et IRM en pondération T2 et en coupe sagittale (c).
Fracture tassement antérieur de L1 avec antélisthésis de T12 et luxation articulaire antérieure bilatérale de T12 (flèche). Notez l'aspect de facettes articulaires nues (*) de L1 signant la luxation. Il s'agit donc d'une fracture dislocation de L1 en flexion-distraction. Illustration IRM des lésions associées : souffrance médullaire (flèche), rupture du LLP (tête de flèche) et des ligaments jaunes (*).

(décoaptation partielle des facettes articulaires), articulaires postérieures «pointe à pointe» ou luxation complète. Elle doit préciser également l'existence d'un listhésis et le degré de rétrécissement canalaire. Particulièrement dans ce type de fracture, il faut lire l'examen en fenêtrage parties molles pour rechercher des complications endocanalaires évidentes à type d'hématome épidural ou de hernies discales post-traumatiques.

L'IRM est en général réalisée en préopératoire pour avoir une imagerie de référence quant aux lésions discale, ligamentaire et médullaire.

Stabilité

C'est une fracture très instable.

Impact thérapeutique

Le traitement est chirurgical associant décompression médullaire, réduction du foyer de fracture sous anesthésie générale et stabilisation par voie antérieure et/ou postérieure. La morbidité est lourde et la prise en charge psychologique est indispensable.

Paratger Le Site www.lemanip.com Tout Est Gratuit

Paratger Le Site www.lemanip.com Tout Est Gratuit

www.lemanip.com

Fig. 8-14. TDM (a) et IRM pondérée T1 avec saturation de la graisse (b).
Fracture en flexion-compression de T6 avec hématome épidural (*) bien visible sur la TDM en fenêtrage « parties molles » et confirmé par l'IRM.

Au total

- Traumatismes plus fréquents au niveau de la charnière dorso-lombaire.
- Dans tout traumatisme du rachis dorso-lombaire, on n'oubliera pas de :
  - lire l'examen dans les trois plans de l'espace, en fenêtrage osseux et parties molles (fig. 8-14) ;
  - mesurer l'angle vertébral cyphotique dans tout tassement vertébral ;
  - donner le pourcentage d'obstruction canalaire en cas de recul du mur postérieur ;
  - dépister les éléments rotatoires (luxation et/ou fracture articulaire) ;
  - rechercher plusieurs fractures associées sur le rachis dorso-lombaire.

« Petit signe à ne pas manquer »

Rechercher des signes de traumatisme digestif en présence d'une fracture de Chance.
Rechercher une fracture du sacrum en cas de fracture d'une apophyse transverse de L5.

Bibliographie

Cotten A. *Imagerie musculo-squelettique. Pathologies générales.* Masson, Paris, 2005.

Daffner RH, Daffner SD. Vertebral injuries : detection and implications. *European Journal of Radiology* 2002 ; 42 (2) : 100–116.

Freslon M, Bouaka D, Coipeau P, Defossez G, Leclercq N, Nebout J, *et al.* [Thoracolumbar fractures]. *Revue de chirurgie orthopedique et reparatrice de l'appareil moteur* 2008 ; 94 (4 Suppl) : S22–35.

Gray L, Vandemark R, Hays M. Thoracic and lumbar spine trauma. *Seminars in ultrasound, CT, and MR* 2001 ; 22 (2) : 125–134.

Patel RV, DeLong W, Jr., Vresilovic EJ. Evaluation and treatment of spinal injuries in the patient with polytrauma. *Clinical Orthopaedics and Related Research* 2004 (422) : 43–54.

Trivedi JM. Spinal trauma : therapy-options and outcomes. *European Journal of Radiology* 2002 ; 42 (2) : 127–134.

Vaccaro AR, Lehman RA, Jr., Hurlbert RJ, Anderson PA, Harris M, Hedlund R, *et al.* A new classification of thoracolumbar injuries : the importance of injury morphology, the integrity of the posterior ligamentous complex, and neurologic status. *Spine* 2005 ; 30 (20) : 2325–2333.

Verlaan JJ, Diekerhof CH, Buskens E, van der Tweel I, Verbout AJ, Dhert WJ, *et al.* Surgical treatment of traumatic fractures of the thoracic and lumbar spine : a systematic review of the literature on techniques, complications, and outcome. *Spine* 2004 ; 29 (7) : 803–814.

Paratger Le Site www.lemanip.com Tout Est Gratuit

Paratger Le Site www.lemanip.com Tout Est Gratuit

www.lemanip.com

Chapitre 9

Sciwora

Le « SCIWORA » ou *Spinal Cord Injury WithOut Radiographic Abnormalities* correspond à des symptômes neurologiques déficitaires sans lésion osseuse traumatique sur la TDM. Ces lésions ont été décrites initialement chez l'enfant. Elles seraient dues à une différence d'élasticité entre le rachis et la moelle, cette dernière étant moins flexible, elle ne peut subir les différentes forces vulnérantes qu'en se lésant. Plusieurs étiopathologies, sont incriminées : traction longitudinale directe sur la moelle, atteinte ischémique secondaire (vasospasme), transmission de forces externes directement à la moelle (concussion)… Quoi qu'il en soit, le mécanisme est à haute vélocité. Il s'ensuit une tétra ou une paraplégie post traumatique complète d'apparition sub aiguë sans lésion osseuse, avec atteinte uniquement du cordon médullaire.

Par analogie, on décrit des cas équivalents chez l'adulte, survenant lors d'un traumatisme à faible énergie et sur lésion pré existante à type de hernie discale, de canal étroit constitutionnel, de spondylolyse, d'hypertrophie dégénérative des ligaments jaunes…, tout ce qui peut réduire la surface canalaire vertébrale.

La TDM joue un rôle dans ce type de symptomatologie déficitaire post traumatique en éliminant de manière formelle une lésion osseuse causale. C'est ensuite l'IRM (**fig. 9-1**) qui posera le diagnostic positif d'atteinte médullaire puisque le pronostic est lié à l'extension de la lésion en hauteur et à ses caractéristiques (ischémique ? œdémateuse ? hémorragique ?).

Le traitement est orthopédique chez l'enfant alors qu'il est généralement médullaire chez les adultes avec décompression canalaire (laminectomie postérieure, flavectomie, discectomie…). Dans tous les cas, les techniques médicales de lutte contre l'œdème médullaire doivent être entreprises rapidement.

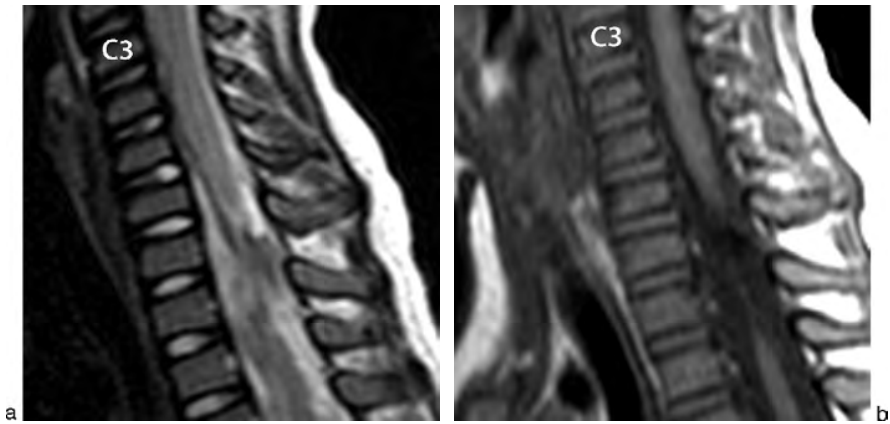

Fig. 9-1. IRM en coupe sagittale pondérée T2 (a) et T1 (b).
SCIWORA chez un enfant de 3 ans un an après le traumatisme. Notez l'atrophie médullaire à hauteur de la charnière cervico-dorsale, patient tétraplégique complet. Intégrité des pièces osseuses rachidiennes.

Paratger Le Site www.lemanip.com Tout Est Gratuit

© 2009 Elsevier Masson SAS. Tous droits réservés

Paratger Le Site www.lemanip.com Tout Est Gratuit

www.lemanip.com

Bibliographie

Kasimatis GB, Panagiotopoulos E, Megas P, Matzaroglou C, Gliatis J, Tyllianakis M, et al. The adult spinal cord injury without radiographic abnormalities syndrome : magnetic resonance imaging and clinical findings in adults with spinal cord injuries having normal radiographs and computed tomography studies. *The Journal of Trauma* 2008 ; 65 (1) : 86–93.

Kato H, Kimura A, Sasaki R, Kaneko N, Takeda M, Hagiwara A, et al. Cervical spinal cord injury without bony injury : a multicenter retrospective study of emergency and critical care centers in Japan. *The Journal of Trauma* 2008 ; 65 (2) : 373–379.

Au final, quel protocole pour l'exploration d'un traumatisme du rachis ?

Un patient traumatisé du rachis est en général, un multitraumatisé voire un polytraumatisé, l'exploration du rachis s'intègre donc dans un bilan plus complet des lésions traumatiques cérébro-thoraco-abdomino-pelviennes. Sont exposées ci-dessous les modalités d'exploration du rachis utilisées dans notre centre hospitalier, sur un scanner GE, LightSpeed VCT, 64 coupes.

Rachis cervical

L'exploration du rachis cervical est réalisée dans le même temps que l'acquisition à l'étage encéphalique. Les paramètres sont identiques à ceux du crâne (cf. chap. crâne) et l'acquisition est réalisée dans un premier temps sans injection. L'hélice acquise en filtre « soft » sera reconstruite en filtre « bone plus » et en coupes inframillimétriques.

La lecture se fait dans les trois plans de l'espace et en fenêtrage os et parties molles. Les reconstructions 3D VR ont peu d'intérêt.

On réalise un angioscanner artériel des troncs supra-aortiques en cas de :

- fracture d'un foramen de conjugaison ;
- fracture/luxation zygapophysaire ;
- entorse grave ;
- hématome cervical volumineux.

Nous invitons le lecteur à se référer au chapitre dédié pour les paramètres de réalisation d'un angioscanner cervico-encéphalique.

Rachis dorso-lombaire

Le rachis dorso-lombaire est acquis dans le même temps que l'acquisition sur le thorax et l'abdomen. L'acquisition est réalisée en filtre « standard » et sera également reconstruite en filtre *bone plus* et avec un petit FOV centré sur la colonne rachidienne. Les paramètres de l'acquisition seront détaillés dans un chapitre dédié. Quoi qu'il en soit, la lecture sera réalisée dans les trois plans de l'espace et en fenêtrage os et parties molles.

L'IRM n'est réalisée en urgence qu'en cas de discordance radioclinique (symptômes déficitaires avec TDM normale), à la recherche de lésions médullaires.

Paratger Le Site www.lemanip.com Tout Est Gratuit

Paratger Le Site www.lemanip.com Tout Est Gratuit

www.lemanip.com

Chapitre 10

Généralités

Les traumatismes thoraciques seraient responsables d'environ trois quarts des décès post-traumatiques dans leur ensemble.

On décrit deux types de traumatismes :

- les traumatismes ouverts, représentant moins de 10 % des traumatismes thoraciques, secondaires à une blessure par arme blanche ou arme à feu et responsables de lésions situées sur la trajectoire de l'objet vulnérant ;
- les traumatismes fermés, représentant la grande majorité des cas en Europe, secondaires à plusieurs types de mécanismes (**fig. 10-1**) : compression antéro-postérieure ou latérale par choc direct, ou décélération avec cisaillement ; les AVP et les chutes d'une grande hauteur sont les circonstances les plus fréquemment retrouvées.

La radiographie thoracique est certainement la dernière radiographie standard encore nécessaire en urgence dans tout traumatisme. Réalisée de face, en décubitus, au lit du patient, elle permet d'éliminer les lésions nécessitant une prise en charge thérapeutique en extrême urgence comme un pneumothorax compressif ou un hémomédiastin massif. La TDM multicoupes est ensuite l'examen clé du bilan lésionnel thoracique. Elle permet en une seule acquisition et une seule injection l'analyse optimale de l'ensemble des structures

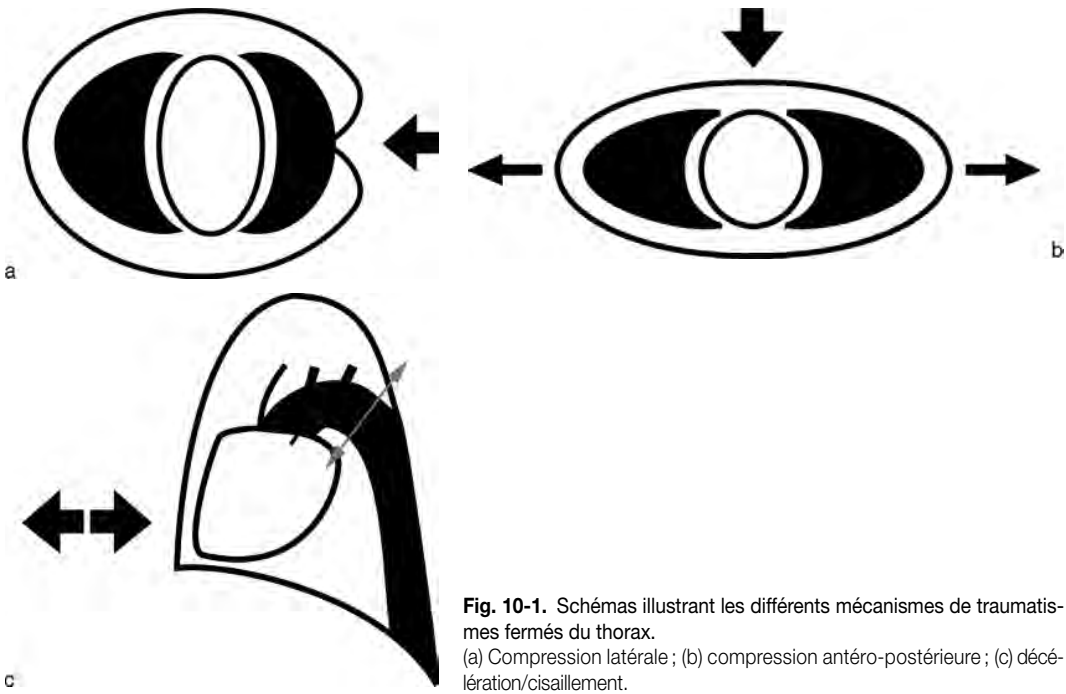

Fig. 10-1. Schémas illustrant les différents mécanismes de traumatismes fermés du thorax.
(a) Compression latérale ; (b) compression antéro-postérieure ; (c) décélération/cisaillement.

Paratger Le Site www.lemanip.com Tout Est Gratuit

© 2009 Elsevier Masson SAS. Tous droits réservés

Paratger Le Site www.lemanip.com Tout Est Gratuit
www.lemanip.com

thoraciques grâce à un triple fenêtrage de lecture (« médiastinal », « osseux » et « parenchymateux pulmonaire ») associé aux reconstructions multiplanaires (sagittales pour le rachis et le sternum, sagittale oblique pour l'aorte, VR pour le squelette costal…).

Nous aborderons successivement les différents types de lésions rencontrées dans chaque compartiment thoracique : secteur osseux puis pleural, parenchymateux pulmonaire et enfin médiastinal. Les lésions du rachis thoracique sont décrites dans un chapitre dédié.

Paratger Le Site www.lemanip.com Tout Est Gratuit

Paratger Le Site www.lemanip.com Tout Est Gratuit

www.lemanip.com

Chapitre 11

Traumatismes osseux

Fracture de côtes

C'est la lésion la plus fréquente de l'ensemble des lésions traumatiques thoraciques chez l'adulte, retrouvée dans environ 50 % des cas. Une fois sur deux, elle est méconnue par la radiographie standard.

C'est aussi la lésion ayant le moins d'impact en théorie car elle n'engendre aucun traitement spécifique, même si elle peut avoir un retentissement significatif sur la mécanique ventilatoire. Elle résulte d'un mécanisme en choc direct ou en écrasement.

Image typique

Une fracture de côte récente est une solution de continuité osseuse sur le squelette costal ossifié, avec plus ou moins de déplacement (fig. 11-1).

Les fractures de côtes sont multiples dans plus de trois quarts des cas (fig. 11-2) et s'accompagnent souvent d'un hématome extra-pleural au contact (fig. 11-3). Le déplacement peut se faire en angulation, en chevauchement ou en impaction, les lésions pulmonaires étant maximales dans ce dernier cas (fig. 11-4).

Les fractures siègent en général au niveau des segments latéraux des arcs costaux. Leur localisation est différente selon que le traumatisé est conducteur ou passager, en effet le port de la ceinture de sécurité engendrera des fractures des côtes supérieures gauches, du sternum et des côtes inférieures droites chez le conducteur, alors que le passager présentera des lésions exactement inversées (côtes supérieures droites et inférieures gauches).

L'atteinte des trois premières côtes témoigne classiquement d'un mécanisme violent mais il n'existe pas de corrélation directe avec un risque accru de trau-

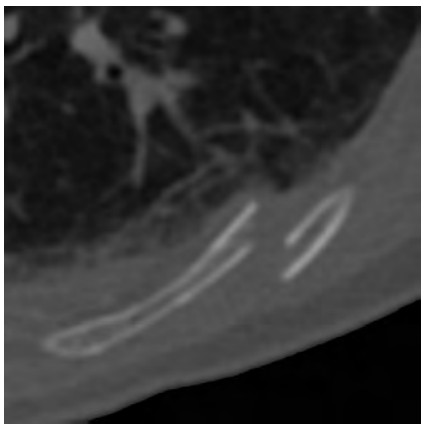

Fig. 11-1. Fracture de côte typique avec rupture corticale et déplacement.

Fig. 11-2. Reconstruction 3D VR.
Multiples fractures de côtes non déplacées intéressant au moins six côtes adjacentes (têtes de flèche).

Paratger Le Site www.lemanip.com Tout Est Gratuit

© 2009 Elsevier Masson SAS. Tous droits réservés

Paratger Le Site www.lemanip.com Tout Est Gratuit
www.lemanip.com

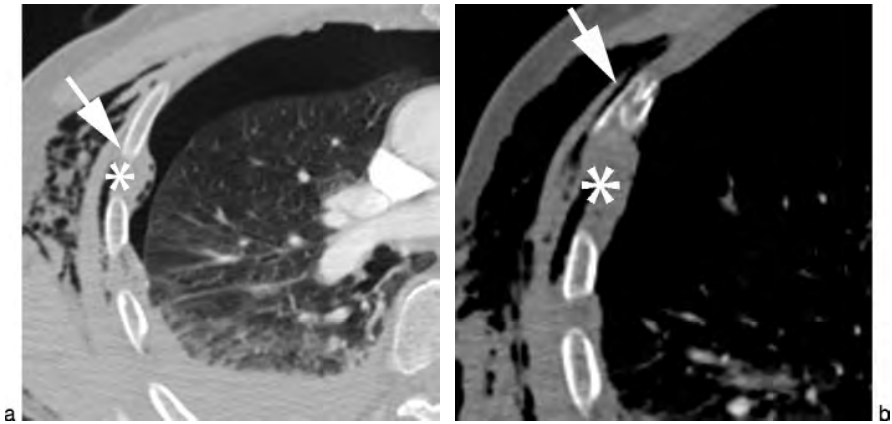

Fig. 11-3. Fractures de côte (flèche) chez deux patients différents avec hématome extra-pleural (*) au contact à limites externes convexes.

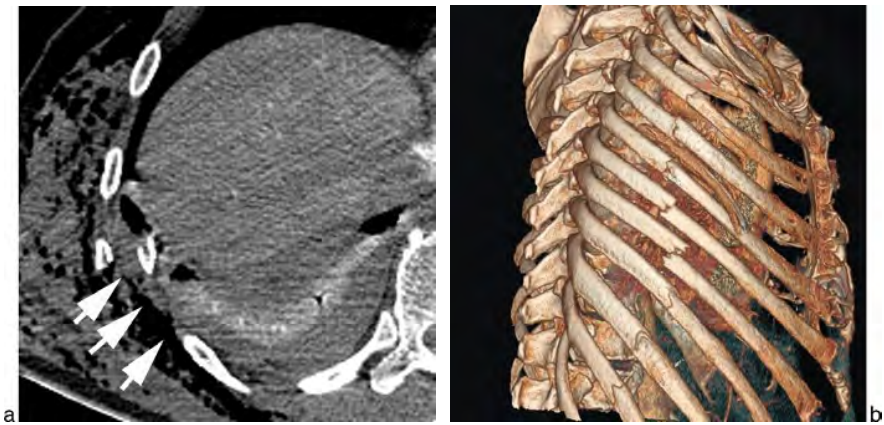

Fig. 11-4. TDM en coupe axiale (a) et reconstruction VR (b).
Fractures de côtes multiples déplacées avec impaction (flèches) responsables d'un traumatisme pleuropulmonaire au contact avec emphysème sous-cutané.

matisme de l'aorte thoracique (fig. 11-5), en effet la première côte peut être lésée par traumatisme direct par la ceinture de sécurité par exemple qui ne nécessite pas forcément un traumatisme violent.

L'intérêt de la TDM n'est pas de comptabiliser précisément le nombre de côtes atteintes, mais plutôt et surtout de rechercher les complications lésionnelles viscérales sous-jacentes qui sont recensées dans le tableau 11-1.

Les fractures très étendues peuvent entraîner une brèche pleurale ou une « hernie thoracique » de poumon ou de péricarde via le foyer fracturaire par rupture du tissu fibromusculaire (fig. 11-8).

Les lésions du squelette cartilagineux sont détectables en TDM sous la forme d'un épaississement des parties molles et d'un hématome (inconstant) en regard du cartilage atteint (fig. 11-9).

Chez l'enfant, la souplesse et l'élasticité de la cage thoracique protègent des fractures costales. L'énergie du traumatisme est directement transmise aux viscères sous-jacents, ce qui explique la plus grande fréquence des contusions pulmonaires

Paratger Le Site www.lemanip.com Tout Est Gratuit

Paratger Le Site www.lemanip.com Tout Est Gratuit

www.lemanip.com

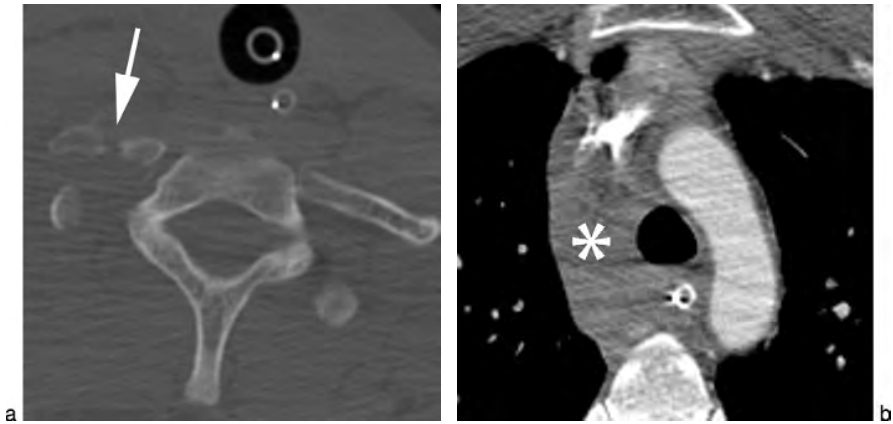

Fig. 11-5. TDM en coupes axiales de haut en bas (a et b).
Fracture de la première côte droite (flèche) avec hémomédiastin (*) en rapport avec une diffusion de l'hématome péricostal sans anomalie vasculaire sous-jacente.

Tableau 11-1 Complications viscérales à rechercher en fonction de la topographie de la fracture de côte.

Topographie	Complication viscérale
Atteinte K1 et K2	Atteinte du plexus brachial. Lésion des vaisseaux sous-claviers.
Pour toutes	Pneumothorax/hémothorax. Brèche pleurale avec emphysème sous-cutané (fig. 11-6). Contusion/lacération parenchymateuse. Lésion des vaisseaux intercostaux (fig. 11-7) ou mammaires internes.
Atteinte K8 à K12	Lésion du foie du côté droit. Lésion de la rate et du rein à gauche.

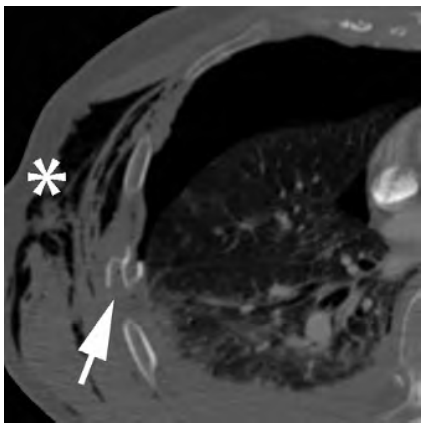

Fig. 11-6. Fracture de côte (flèche) compliquée de pneumothorax et d'emphysème sous-cutané (*) par brèche pleurale.

à cet âge. S'il existe des fractures de côtes, alors elles témoignent d'un mécanisme violent quel que soit leur niveau. Le radiologue doit donc être attentif aux traumatismes non accidentels (syndrome de Silvermann) en présence de fractures de côtes multiples, d'âge différent, volontiers au niveau des arcs postérieurs, survenant chez un enfant âgé de 0 à 3 ans d'autant qu'il est rapporté un traumatisme « soi-disant » à faible cinétique.

Le squelette costal des personnes âgées est plus vulnérable par l'insuffisance osseuse acquise, et peut être lésé même en cas de traumatisme à faible vélocité. L'énergie de l'impact est directement et quasi totalement absorbée par les côtes avec peu de lésion viscérale sous-jacente.

Paratger Le Site www.lemanip.com Tout Est Gratuit

Paratger Le Site www.lemanip.com Tout Est Gratuit
www.lemanip.com

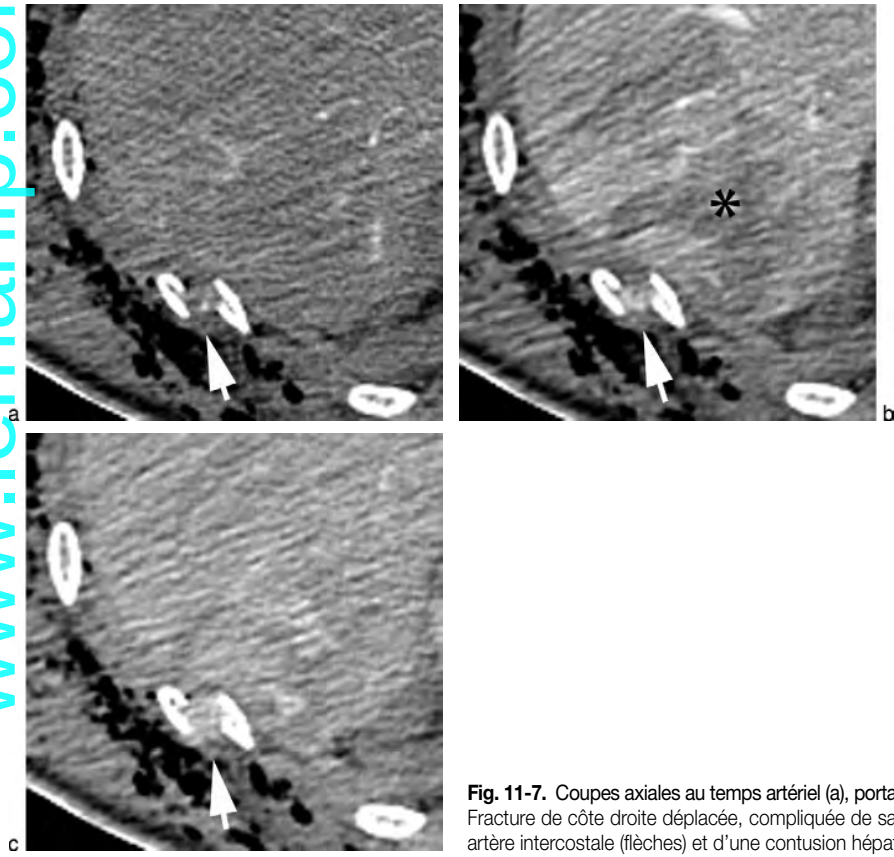

Fig. 11-7. Coupes axiales au temps artériel (a), portal (b) et tardif (c). Fracture de côte droite déplacée, compliquée de saignement actif d'une artère intercostale (flèches) et d'une contusion hépatique (*).

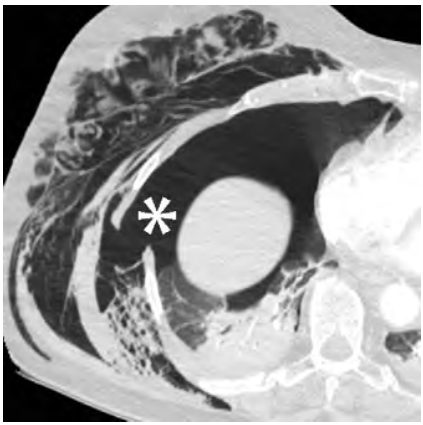

Fig. 11-8. Pneumothorax droit avec brèche pleurale et rupture musculo-aponévrotique intercostale sur volet costal. Notez la diffusion du pneumothorax dans les tissus sous-cutanés avec emphysème.

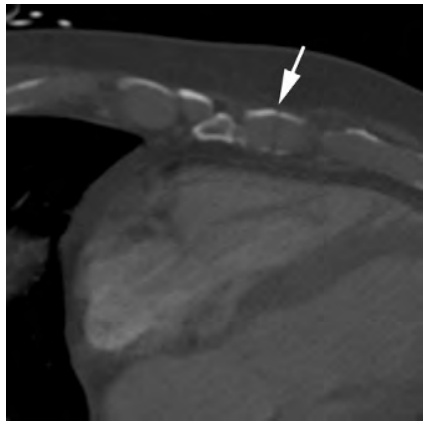

Fig. 11-9. Fracture ancienne (pas d'hématome au contact) d'un cartilage costal calcifié (flèche) chez une personne âgée.

Paratger Le Site www.lemanip.com Tout Est Gratuit

Paratger Le Site www.lemanip.com Tout Est Gratuit
www.lemanip.com

Les fractures sur côte pathologique sont de découverte plus rare. Les principales tumeurs costales sont les lésions dysplasiques, les tumeurs à cellules géantes, les plasmocytomes et les métastases.

Pièges et difficultés diagnostiques

Faux positifs

La seule vraie difficulté diagnostique est de différencier une fracture récente et ancienne. Ce problème ne se pose pas quand le cal osseux est typique avec un pont osseux hypertrophique au niveau de la côte, qui sera facilement différencié d'une fracture récente (fig. 11-10). Une fracture en voie de consolidation présente des appositions périostées. Une fracture pseudarthrosée présente des berges plus ou moins régulières mais corticalisées. Toutes ces fractures anciennes ne s'accompagnent pas d'un hématome extra-pleural au contact ni de lésions traumatiques viscérales sous-jacentes.

Cependant, une fracture récente peut survenir sur une fracture ancienne compliquant ainsi le diagnostic (fig. 11-11). N'oublions pas que le maître mot reste la clinique et qu'en cas de doute, une simple pression manuelle sur la région litigieuse redressera rapidement le diagnostic.

Faux négatifs

Les erreurs diagnostiques sont liées aux topographies particulières de certains traumatismes costaux et notamment des jonctions costo-vertébrales et chondrocostales (fracture cartilagineuse) et des côtes flottantes, qu'une lecture trop rapide peut manquer.

Le post-traitement doit être utilisé dès que possible pour faciliter la détection et la localisation des lésions (reconstructions sagittales et 3D VR++), surtout en cas de fractures non déplacées (fig. 11-12). Mais les reconstructions volumiques ne sauraient se substituer à une analyse précise des coupes natives, en effet, les logiciels 3D perdent beaucoup d'informations lésionnelles et risquent de sous-estimer le bilan fracturaire. C'est en associant l'ensemble des outils diagnostiques que le rendement diagnostique sera le meilleur.

Impact thérapeutique

Le pronostic des fractures costales dépend des fréquentes lésions associées sous-jacentes et du retentissement sur la mécanique ventilatoire. En effet, la morbidité des fractures de côtes est liée à la douleur postfracturaire qui entraîne un défaut de ventilation et un effort de toux inefficace avec stagnation des sécrétions bronchiques et risque de surinfection bronchopulmonaire. Ce risque est d'autant plus élevé que le patient est insuffisant respiratoire ou cardiaque. La morbidité et la mortalité sont accrues avec le nombre de côtes atteintes et l'âge du patient (les patients de plus de

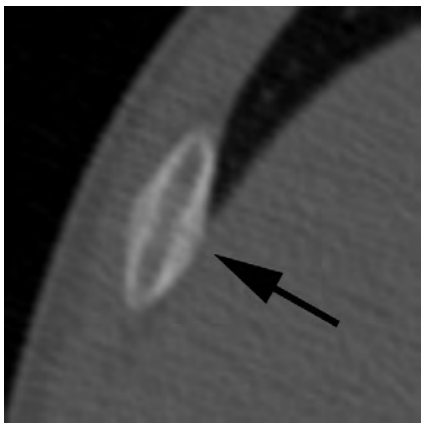

Fig. 11-10. Cal osseux typique en TDM.

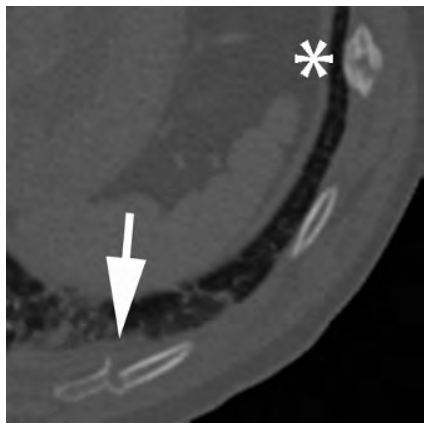

Fig. 11-11. Traumatisme costal, association d'une fracture semi-récente (flèche) et d'une fracture d'allure récente sur cal osseux (*).

Paratger Le Site www.lemanip.com Tout Est Gratuit

Paratger Le Site www.lemanip.com Tout Est Gratuit
www.lemanip.com

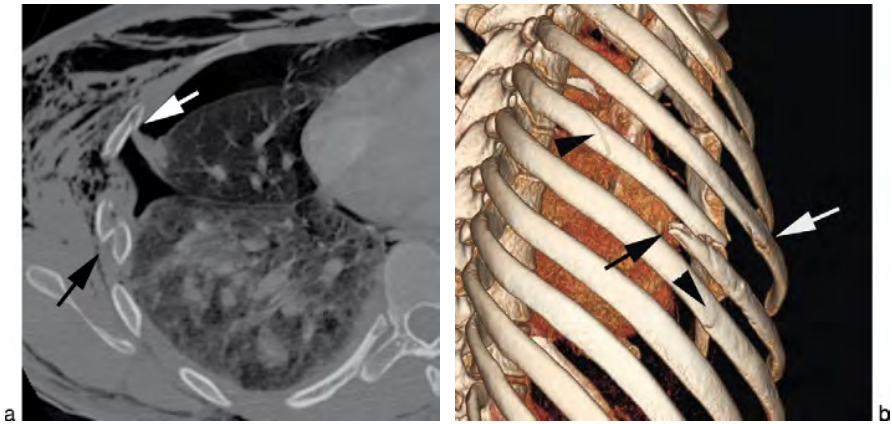

Fig. 11-12. TDM en coupe axiale (a) et reconstruction VR (b).
Fractures de côtes facilement détectées par la TDM en lecture axiale (flèches blanches et noires). La reconstruction permet d'en découvrir deux supplémentaires (têtes de flèche).

65 ans présentant plus de trois fractures de côtes auraient un taux de mortalité multiplié par cinq et un risque de pneumopathie multiplié par quatre par rapport aux sujets jeunes).

En cas de fracture isolée ou avec peu de complication viscérale, le pronostic est bon avec un seul objectif : l'obtention de l'antalgie (usage d'antalgiques de classe progressivement croissante jusqu'aux opiacés). Ce sont ensuite les associations lésionnelles qui guideront la prise en charge thérapeutique (possibilité d'embolisation en cas d'atteinte des vaisseaux artériels intercostaux ou mammaire…).

Au total

- La plus fréquente des lésions thoraciques de l'adulte.
- De bon pronostic si isolée.
- Chercher les lésions associées.
- Regarder les vaisseaux au contact.

Volet thoracique

Le volet thoracique est la lésion pariétale la plus sévère après les traumatismes rachidiens.

Image typique

Il s'agit d'un trait de fracture au moins bifocal sur au moins trois côtes adjacentes.

On parle également de volet thoracique s'il existe une fracture d'au moins trois côtes symétriques par rapport au sternum.

Ces fractures siègent en général au niveau des arcs antérieurs et antéro-latéraux.

Le volet peut être impacté, engrené ou désolidarisé, responsable alors d'une respiration paradoxale (dépression du volet costal en inspiration de constatation clinique) conditionnant le pronostic (**fig. 11-13**).

Le but de la TDM est, outre de confirmer le diagnostic, de faire le bilan des complications viscérales sous-jacentes (voir **tableau 11-1**). Les reconstructions 3D VR sont intéressantes pour montrer le siège et l'étendue du volet.

Pièges et difficultés diagnostiques

La principale difficulté diagnostique réside dans la détection de tous les traits de fracture nécessaires pour parler de volet thoracique. Les reconstructions 3D peuvent être d'une aide précieuse.

Impact thérapeutique

La gravité de ces lésions dépend du retentissement sur la mécanique ventilatoire et des lésions associées.

Paratger Le Site www.lemanip.com Tout Est Gratuit

Paratger Le Site www.lemanip.com Tout Est Gratuit
www.lemanip.com

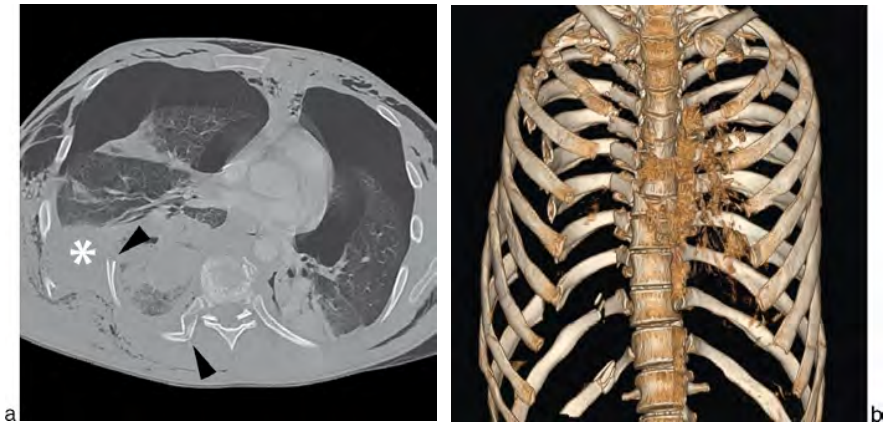

Fig. 11-13. TDM en coupe axiale (a) et 3D VR (b).
Volet costal postérieur droit avec fractures bifocales (têtes de flèche) de chaque côte sur au moins sept côtes adjacentes. Notez l'impaction du volet responsable d'une brèche pleurale large avec début de hernie parenchymateuse à travers la brèche (*).

Les volets thoraciques nécessitent une prise en charge en réanimation avec mise en place d'une ventilation assistée et d'une couverture antalgique puissante. L'amélioration du drainage des sécrétions trachéo-bronchiques est primordiale (kinésithérapie respiratoire) pour éviter les risques de surinfection. Le taux de mortalité est plus élevé pour les volets thoraciques associés à des contusions parenchymateuses, par défaillance respiratoire (SDRA, broncho-pneumopathie…). Les techniques de stabilisation chirurgicale sont encore affaire d'école mais de manière consensuelle, sont inefficaces en cas de traumatisme parenchymateux sous-jacent.

Au total

- Diagnostic = au moins deux traits de fracture sur au moins trois côtes contiguës.
- Traumatisme sévère.
- Rechercher les lésions viscérales sous-jacentes.
- Traitement en réanimation car risque de défaillance ventilatoire++.

Traumatisme du sternum

Le sternum est fracturé par un mécanisme en impact direct. L'incidence de ce traumatisme est en baisse depuis l'utilisation des airbags. Classiquement retrouvées lors d'un traumatisme violent, ces fractures peuvent néanmoins être isolées.

Rappel anatomique

Le sternum est formé embryologiquement par la fusion de six sternèbres (fig. 11-14). C'est un os qui comporte trois parties :
- le manubrium ;
- le corps ;
- l'appendice xiphoïde.

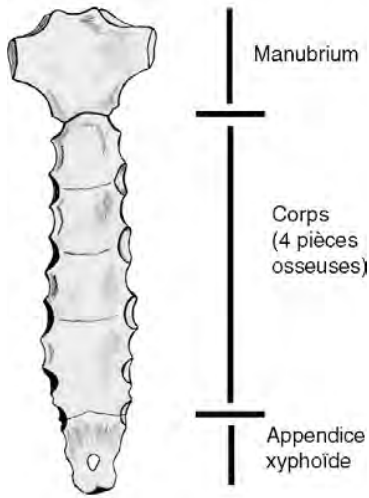

Fig. 11-14. Schéma illustrant l'anatomie du sternum.

Paratger Le Site www.lemanip.com Tout Est Gratuit

Paratger Le Site www.lemanip.com Tout Est Gratuit
www.lemanip.com

Il peut exister des défauts de fusion entre les différentes pièces osseuses, source potentielle de confusion dans un bilan traumatique.

Image typique

C'est une solution de continuité transversale ou longitudinale, siégeant préférentiellement au niveau du corps et du manubrium. Il est important de réaliser des reconstructions dans le plan sagittal pour dépister ce type de fracture (fig. 11-15).

Elle s'associe souvent à un hématome rétrosternal (formant donc un hémomédiastin antérieur) qui sera bien différencié d'un hémomédiastin sur rupture aortique par la présence d'un liseré graisseux entre l'hématome et l'aorte témoignant de son origine NON aortique (fig. 11-16 et 11-17).

Fig. 11-15. Fracture du corps du sternum (flèche) en reconstruction sagittale.

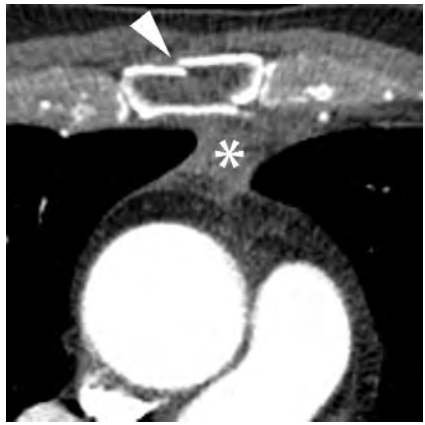

Fig. 11-16. Hémomédiastin antérieur (*) avec liseré graisseux de sécurité avec l'aorte.
Cet hémomédiastin est secondaire à une fracture sternale (flèche).



Fig. 11-17. TDM en coupes axiale (a) et coronale (b).
Hémopneumomédiastin antérieur (*), à distance de l'aorte (liseré graisseux) en rapport avec une fracture oblique du corps du sternum, bien visualisée sur les reconstructions coronales.

Paratger Le Site www.lemanip.com Tout Est Gratuit

Paratger Le Site www.lemanip.com Tout Est Gratuit
www.lemanip.com

Si l'hémomédiastin antérieur est abondant, il existe un risque de tamponnade par compression des cavités cardiaques par l'hématome.

Les lésions viscérales associées à rechercher sont d'ordre :

- cardiaque : contusion myocardique, hémopéricarde ;
- rachidienne : surtout fracture du rachis cervical de type *whiplash injury* associée dans près d'un tiers des cas ;
- vasculaire : lacération aortique ou des vaisseaux mammaires internes (fig. 11-18) ;
- pulmonaire ou trachéo-bronchique.

Pièges et difficultés diagnostiques

Les défauts d'ossification représentent les principaux pièges diagnostiques. À la différence des fractures, ils possèdent une topographie bien précise (*cf.* rappel anatomique), des berges bien corticalisées en périphérie et ne s'accompagnent pas d'infiltration œdémateuse des parties molles en regard ni d'hémomédiastin (fig. 11-19).

La jonction manubrio-sternale peut mimer une fracture lorsqu'elle est parfaitement parallèle à l'axe du rayon, générant un volume partiel sur les coupes axiales (fig. 11-20). L'utilisation systématique de reconstructions multiplanaires permet d'éviter ce type de confusion.

Impact thérapeutique

Le traitement est conservateur à visée antalgique associé à une surveillance cardiaque rapprochée (ECG, enzymes cardiaques, échographie à la recherche d'un hémopéricarde…) du fait de la grande proximité des cavités cardiaques et de la possibilité de contusion cardiaque associée.

Les techniques de stabilisation chirurgicale (plaques-vis ou suture) se discutent en cas de déplacement important, de pseudarthrose ou d'insuffisance respiratoire par défaut de ventilation. Les fractures longitudinales sont alors suturées comme les sternotomies.

Au total

- Impact direct.
- Signe indirect : hémomédiastin antérieur.
- Lecture en reconstructions sagittales +++.
- Le pronostic est aux lésions viscérales associées.

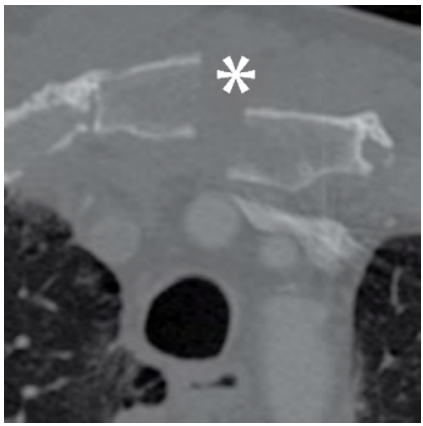

Fig. 11-18. Fracture longitudinale du manubrium sternal (*) avec contact étroit entre les structures vasculaires médiastinales supérieures et le fragment sternal gauche déplacé en arrière. Pas de traumatisme vasculaire évident.

Fig. 11-19. Faux positif de fracture sternale (flèche), correspondant à un défaut de fusion entre la deuxième et la troisième sternèbre.
Notez les berges bien corticalisées de part et d'autre de la solution de continuité et l'absence d'hémomédiastin au contact.

Paratger Le Site www.lemanip.com Tout Est Gratuit

Paratger Le Site www.lemanip.com Tout Est Gratuit
www.lemanip.com

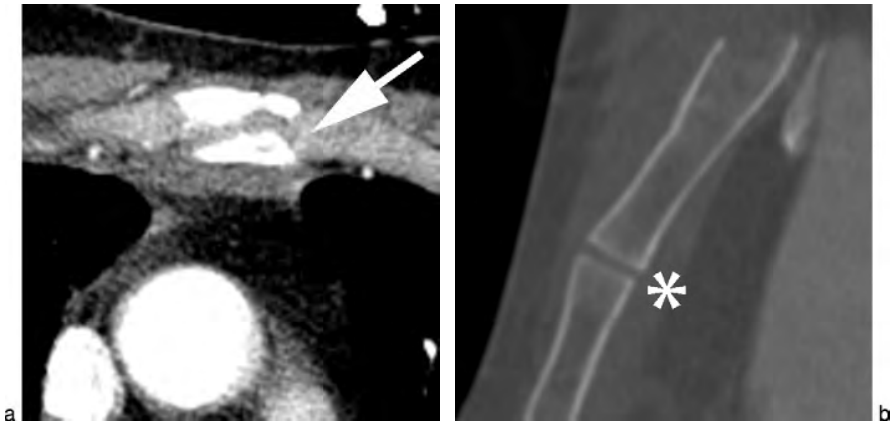

Fig. 11-20. Faux positif de fracture du sternum en coupe axiale (flèche), correspondant à un volume partiel sur la jonction manubrio-sternale (*).

« Petit signe à ne pas manquer »
Un liseré graisseux entre l'aorte et l'hémomédiastin antérieur élimine l'origine aortique de cet hémomédiastin.

Traumatisme de la clavicule

Il s'agit le plus souvent d'un mécanisme indirect par chute sur le moignon de l'épaule, et plus rarement, d'un choc direct sur la clavicule.

Image typique

Le diagnostic est aisé en TDM qui doit préciser la topographie, l'orientation, la comminution et le déplacement du foyer fracturaire.

Les trois quarts de ces fractures siègent au niveau du tiers moyen de la clavicule avec un déplacement du fragment interne en haut et en arrière par traction par le sterno-cléido-mastoïdien, et du fragment externe en bas et en dedans par le poids du membre supérieur et par traction du muscle deltoïde. L'ensemble de ces éléments est responsable d'un chevauchement.

Il peut exister un troisième fragment intermédiaire dit en « aile de papillon » (fig. 11-21) ou bien une comminution plus importante (fig. 11-22).

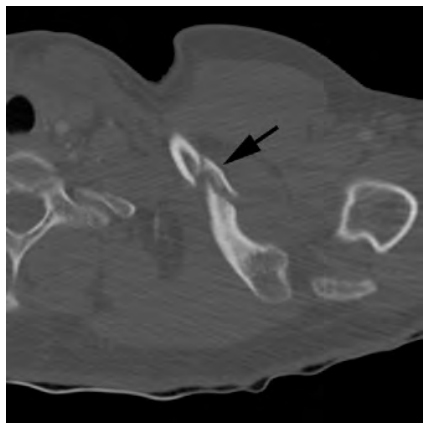

Fig. 11-21. Fracture du tiers moyen de la clavicule gauche, détachant un troisième fragment en « aile de papillon » (flèche).

Les fractures du tiers interne sont plus rares et peu déplacées.

Les lésions du tiers externe peuvent être intra- ou extra-articulaires et sont classées en fonction de leur topographie par rapport aux ligaments coraco-claviculaires selon la classification de Neer (fig. 11-23) :

- type I : trait de fracture en dehors des ligaments coraco-claviculaires avec un déplacement minime, articulation acromio-claviculaire intacte ;
- type II : trait de fracture à hauteur des ligaments coraco-claviculaires qui sont le plus souvent lésés,

Paratger Le Site www.lemanip.com Tout Est Gratuit

Paratger Le Site www.lemanip.com Tout Est Gratuit
www.lemanip.com

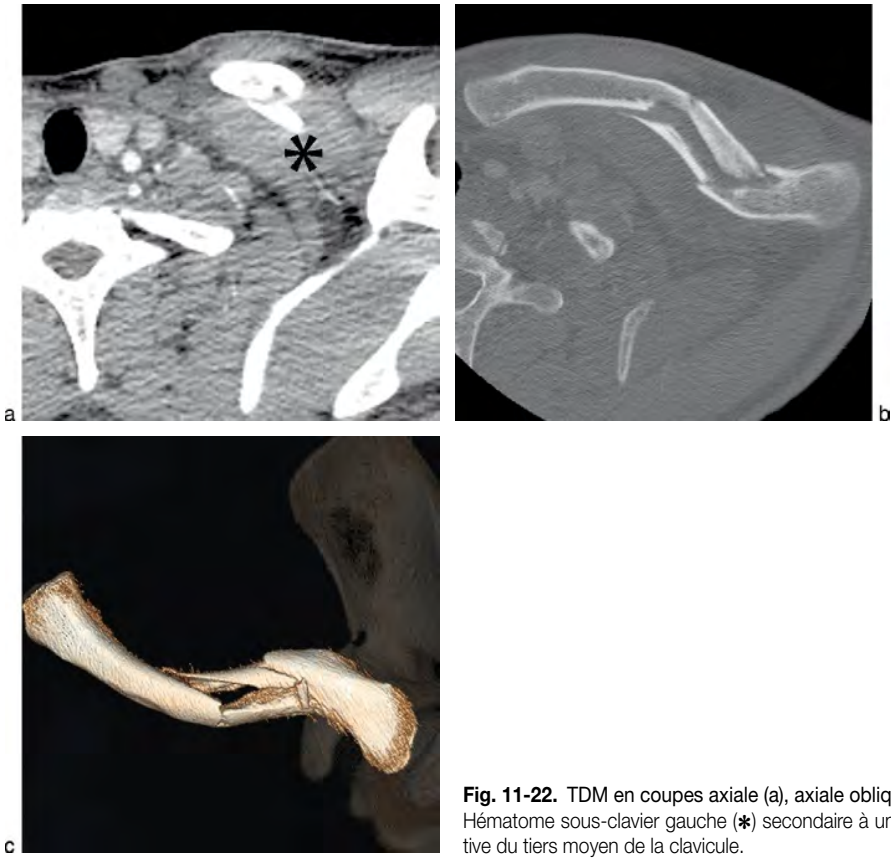

Fig. 11-22. TDM en coupes axiale (a), axiale oblique (b) et 3D VR (c). Hématome sous-clavier gauche (*) secondaire à une fracture comminutive du tiers moyen de la clavicule.

avec migration vers le haut du fragment interne, il existe alors un risque de pseudarthrose ;
- type III : fracture ostéochondrale de la surface articulaire claviculaire.

Toutes ces fractures s'accompagnent fréquemment d'un hématome sous-clavier au contact qui a valeur d'orientation. Il existe un risque théorique de lésion des vaisseaux sous-claviers et un risque d'atteinte du plexus brachial mais ces complications sont rares en pratique courante. En revanche, près de 25 % des fractures de la clavicule sont associées à une fracture du col de la scapula.

Pièges et difficultés diagnostiques

La principale difficulté diagnostique est de méconnaître cette fracture et, encore une fois, les reconstructions multiplanaires seront informatives. L'hématome sous-clavier sera un signe indirect fort.

Impact thérapeutique

Le traitement est essentiellement orthopédique sauf pour les fractures ouvertes, les fractures compliquées de lésions vasculaires ou nerveuses et les fractures de type II de Neer qui bénéficieront en général d'une prise en charge chirurgicale.

Au total

- Au niveau du tiers moyen dans trois quarts des cas.
- Préciser l'intégrité ou non de la scapula et des vaisseaux sous-claviers.
- Préciser le degré et le type de déplacement.

Fracture de la scapula

La présence d'une fracture de la scapula signe un mécanisme violent par choc direct antéro-postérieur

Paratger Le Site www.lemanip.com Tout Est Gratuit

Paratger Le Site www.lemanip.com Tout Est Gratuit

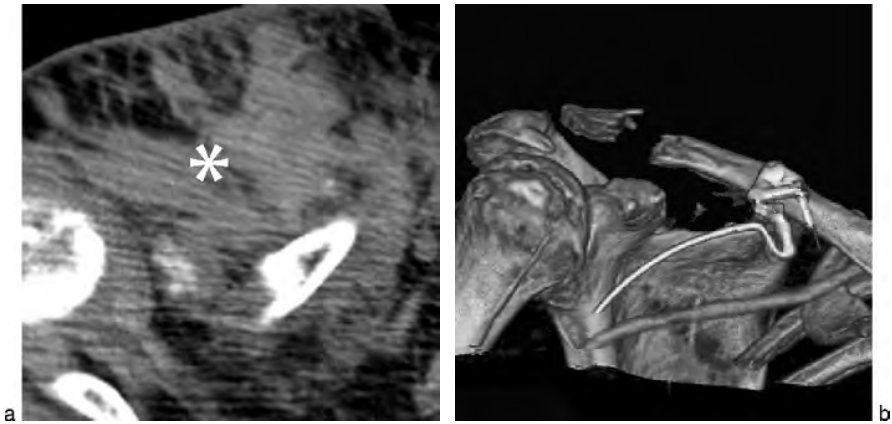

Fig. 11-23. TDM en coupe axiale (a) et reconstruction 3D VR (b).
Hématome sous-clavier (*) sur fracture du tiers externe de la clavicule, déplacée, de type II de Neer.

ou par choc latéral lors d'une chute sur l'épaule, la tête humérale jouant le rôle de bélier venant fracturer la glène et/ou le col de la scapula. Les fractures du corps peuvent survenir par impaction sur la paroi thoracique lors d'un choc direct postérieur, en association fréquente avec des fractures de côtes. Les fractures de la coracoïde sont en général secondaires à une contraction musculaire contrariée violente.

Dans plus de 50 %, il existe d'autres lésions thoraciques associées.

Image typique

Les fractures de la scapula sont divisées en deux types (**tableau 11-2**) :

- les fractures articulaires désignées comme telles si elles sont susceptibles d'entraîner une modification de l'architecture de la glène ou de la voûte acromiale ;
- les fractures extra-articulaires qui sont les plus fréquentes (**fig. 11-24**).

Le diagnostic est aisé en TDM qui doit préciser la topographie, le déplacement, le degré de comminution et les refends articulaires du foyer fracturaire qui guideront la thérapeutique. Les reconstructions MPR mais surtout 3D VR sont pertinentes dans ce type de fracture. Un hématome des parties molles au contact est constant, pouvant diffuser dans l'espace extra-pleural apical et donner le signe de la « coiffe apicale ».

N.B. Attention, ce signe de la coiffe apicale est également un signe indirect radiographique de rupture aortique, lié à la diffusion de l'hémomédiastin dans l'espace extra-pleural. L'attribuer à une fracture de la scapula revient à éliminer au préalable toute lésion aortique post-traumatique.

Les lésions associées à rechercher sont de type vasculaire (vaisseaux axillaires, atteinte rare mais de mauvais pronostic), ostéoarticulaire (autres fractures de la ceinture scapulaire ou du squelette costal) et pleuropulmonaire (pneumothorax, hémothorax, contusion…).

Pièges et difficultés diagnostiques

La gravité des traumatismes en présence risque d'occulter ce type de fracture. En effet, cette fracture étant rarement isolée, le lecteur

Tableau 11-2 Classification des fractures de la scapula.

Fractures articulaires	Fractures extra-articulaires
Fracture du col anatomique ou du col chirurgical. Fracture de la glène. Fracture du processus coracoïde souvent associée à une luxation gléno-humérale ou acromio-claviculaire. Fracture de l'acromion.	Fracture du corps. Fracture de l'épine.

Paratger Le Site www.lemanip.com Tout Est Gratuit
www.lemanip.com

Paratger Le Site www.lemanip.com Tout Est Gratuit
www.lemanip.com

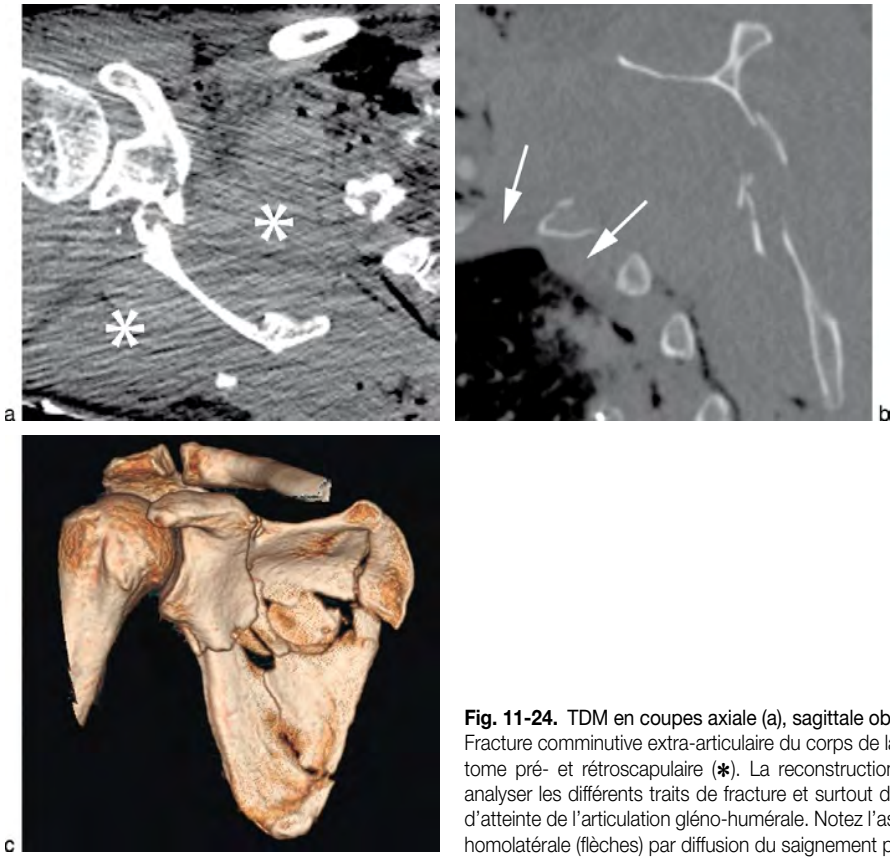

Fig. 11-24. TDM en coupes axiale (a), sagittale oblique (b) et 3D VR (c). Fracture comminutive extra-articulaire du corps de la scapula avec hématome pré- et rétroscapulaire (*). La reconstruction VR permet de bien analyser les différents traits de fracture et surtout de confirmer l'absence d'atteinte de l'articulation gléno-humérale. Notez l'aspect de coiffe apicale homolatérale (flèches) par diffusion du saignement périfracturaire.

est souvent « obnubilé » par les lésions thoraciques sévères, perturbant la systématisation de la lecture. Nous rappelons que la présence d'un hématome périscapulaire doit « alerter » le radiologue quant à la possibilité d'une telle fracture.

Impact thérapeutique

Le traitement est dans la grande majorité des cas orthopédique avec immobilisation sous couvert d'antalgiques. Une mobilisation douce et précoce est indispensable afin d'éviter les adhérences cicatricielles sources d'enraidissement secondaire de l'épaule. La chirurgie est rarement requise et dépend des écoles, elle sera discutée en cas de fracture complexe et/ou très déplacée, d'autant plus que la cavité glénoïdienne est atteinte.

Au total

- Traumatisme sévère, rarement isolé.
- Différencier fracture intra- ou extra-articulaire.
- Réaliser des reconstructions 3D qui guideront le choix thérapeutique.
- Faire le bilan des lésions associées.

Disjonction acromio-claviculaire

Elle résulte le plus souvent d'une chute sur le moignon de l'épaule, bras en adduction.

Image typique

La TDM visualise un diastasis entre les surfaces articulaires acromiale et claviculaire qui ne sont

Paratger Le Site www.lemanip.com Tout Est Gratuit

Paratger Le Site www.lemanip.com Tout Est Gratuit
www.lemanip.com

plus alignées. Mais le diagnostic est essentiellement clinique et la TDM n'a pas de place dans la stratégie diagnostique.

Toutefois, dans un contexte de polytraumatisme et en cas de luxation importante, la TDM permet de signaler cette disjonction, ce qui évite les retards diagnostiques et améliore la prise en charge thérapeutique. Il existe une classification de ces lésions en fonction de l'atteinte des ligaments coraco- et acromio-claviculaires et de la chape musculo-aponévrotique, cette classification est essentiellement basée sur des constatations cliniques voire radiographiques.

Pièges et difficultés diagnostiques

En cas de doute en TDM, la confirmation diagnostique sera apportée outre par l'examen clinique, par la réalisation de clichés radiographiques dynamiques de face (clichés comparatifs avec poids dans les mains) qui permettent de sensibiliser un éventuel déplacement.

Impact thérapeutique

Le traitement dépend du stade de la disjonction, de l'âge du patient et de son habitus. Il est en général orthopédique.

Au total

- Diastasis articulaire acromio-claviculaire.
- Le bilan est clinique et radiographique pour le choix thérapeutique.

Disjonction sterno-claviculaire

C'est une lésion rare car il existe un puissant système ligamentaire assurant la cohésion de l'articulation sterno-claviculaire. Une disjonction résulte donc d'un choc violent avec un mécanisme direct en compression antéro-postérieure ou indirect par compression latérale de l'épaule.

Image typique

Le diagnostic est facile en TDM visualisant une désunion de l'articulation sterno-claviculaire. Les surfaces articulaires sternale et claviculaire ne sont plus parfaitement congruentes. On distingue les entorses, des subluxations et des luxations en fonction de l'atteinte des ligaments sterno- et costo-claviculaires (classification de 1 à 3 avec respectivement intégrité, élongation et rupture de ces ligaments).

La TDM doit préciser le sens du déplacement qui conditionne la prise en charge thérapeutique :

- luxation présternale ou antérieure où la partie interne de la clavicule passe en avant du sternum ; c'est le déplacement le plus fréquent et le moins grave, il n'existe pas de complication particulière hormis le préjudice esthétique ;
- luxation postérieure beaucoup plus rare et secondaire à un choc très violent ; le déplacement postérieur de la clavicule peut entraîner de graves lésions médiastinales (trachée, œsophage, plèvre, tronc veineux innominé, troncs artériels supra-aortiques, nerf laryngé récurrent…) (**fig. 11-25**) ; la TDM doit faire le bilan de ces complications viscérales et/ou vasculaires (injection de PDC systématique) et rechercher les lésions associées.

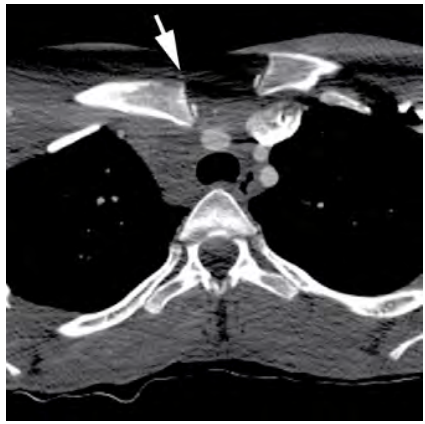

Fig. 11-25. Luxation sterno-claviculaire postérieure droite (flèche) chez un sujet de moins de 25 ans comme en témoigne la présence du noyau épiphysaire médial de la clavicule, non fusionné. Notez la proximité du TABC qui est bien opacifié sans complication.

Paratger Le Site www.lemanip.com Tout Est Gratuit

Paratger Le Site www.lemanip.com Tout Est Gratuit
www.lemanip.com

Pièges et difficultés diagnostiques

Diagnostic différentiel

Le noyau d'ossification de l'épiphyse médiale de la clavicule apparaît vers 18-20 ans et fusionne vers 25 ans. Un déplacement de l'extrémité interne de la clavicule chez les patients de moins de 25 ans correspond le plus souvent à un décollement épiphysaire (fracture du cartilage de croissance type Salter I) et non à une luxation.

Faux négatif

Il faut se méfier de certaines réductions spontanées au moment de la rétropulsion des épaules lors du passage dans le scanner engendrant des faux négatifs.

Impact thérapeutique

Les disjonctions antérieures ne nécessitent en général pas de réduction et sont traitées orthopédiquement par immobilisation par écharpe sous couvert d'antalgiques.

En revanche, les luxations postérieures nécessitent impérativement une réduction sous anesthésie générale et en présence d'une équipe chirurgicale multidisciplinaire en raison de la proximité des structures nobles cheminant à la face postérieure de cette articulation. Une contention orthopédique ou une stabilisation chirurgicale seront réalisées dans un second temps.

Au total

- Mécanisme violent.
- Luxation antérieure, la plus fréquente, traitement orthopédique.
- Luxation postérieure, la plus grave, réduction chirurgicale.
- Évaluer l'intégrité des structures vasculaires et viscérales médiastinales supérieures !

« Petit signe à ne pas manquer »

En cas de luxation postérieure, injection de PDC systématique pour le bilan des complications vasculaires.

Dissociation scapulo-thoracique

Elle survient dans un contexte de grave polytraumatisme. C'est une lésion de constatation rare car elle témoigne d'un mécanisme violent souvent fatal.

Image typique

Il s'agit d'une désunion complète entre le membre supérieur et le thorax. La dissociation scapulo-thoracique associe plusieurs lésions (fig. 11-26) :

- une migration latérale de la scapula comparativement au côté controlatéral ;
- une fracture de la clavicule, une disjonction acromio-claviculaire ou une disjonction sterno-claviculaire ;
- une rupture musculaire complète ou partielle (deltoïde, pectoraux et infra-épineux) entraînant un important hématome sous-scapulaire ;
- un arrachement du plexus brachial ;
- une lésion des artères et veines sous-clavières ou axillaires orientant le diagnostic par la présence clinique d'une ischémie aiguë du membre supérieur.

Pièges et difficultés diagnostiques

C'est une entité relativement exceptionnelle dont la prise en charge nécessite une connaissance exacte des lésions anatomopathologiques. Le radiologue doit donc être précis et rigoureux dans l'analyse des images avec un protocole d'acquisition optimal incluant nécessairement un temps artériel et veineux sur le thorax et le membre supérieur.

Impact thérapeutique

La véritable urgence est représentée par l'ischémie aiguë franche du membre supérieur nécessitant un geste de revascularisation en urgence par pontage. Les lésions ostéo-articulaires peuvent nécessiter une stabilisation secondaire avec parfois réalisation d'une arthrodèse de l'épaule qui représente la seule alternative. La morbidité est liée à l'atteinte nerveuse avec une récupération décrite

Paratger Le Site www.lemanip.com Tout Est Gratuit

Paratger Le Site www.lemanip.com Tout Est Gratuit
www.lemanip.com

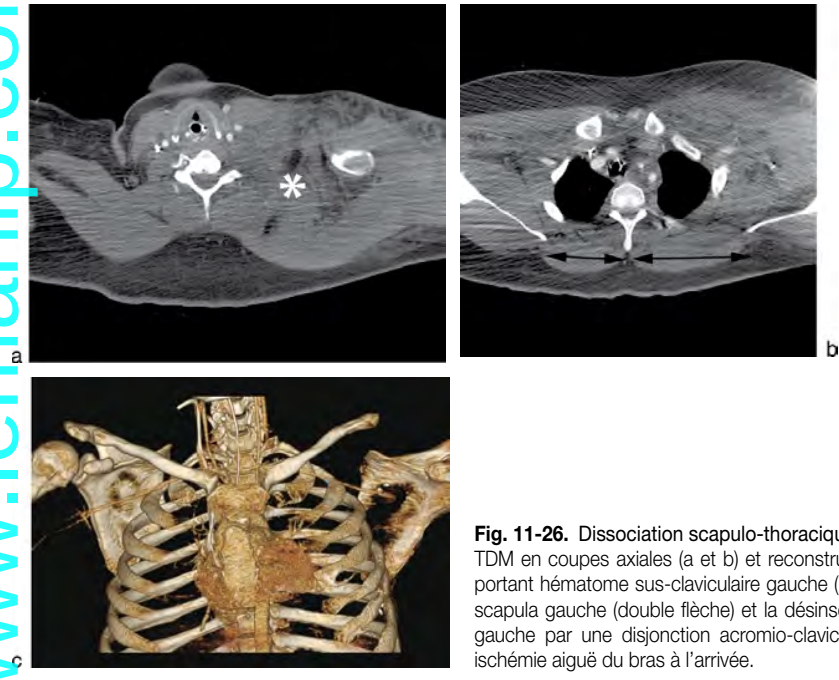

Fig. 11-26. Dissociation scapulo-thoracique gauche.
TDM en coupes axiales (a et b) et reconstruction 3DVR (c). Notez l'important hématome sus-claviculaire gauche (*), la migration latérale de la scapula gauche (double flèche) et la désinsertion du membre supérieur gauche par une disjonction acromio-claviculaire complète. Patient en ischémie aiguë du bras à l'arrivée.

uniquement de façon exceptionnelle dans la littérature. La chirurgie nerveuse devra avant tout s'efforcer de rétablir une flexion du coude.

Dans les cas extrêmes, l'amputation du membre supérieur est la seule solution thérapeutique.

Au total

- Lésion exceptionnelle.
- Mécanisme violent souvent fatal.
- Interruption osseuse, vasculaire, musculaire et nerveuse entre le membre supérieur et le thorax.
- Pronostic vital engagé par les lésions vasculaires et pronostic fonctionnel par les lésions nerveuses.

Bibliographie

Allain J, Goutallier D. Traumatismes de l'épaule et du bras. *EMC*, Urgences, 24–100-C-60, 2002, 13 p.

Bastos R, Calhoon JH, Baisden CE. Flail chest and pulmonary Seminars in Thoracic and Cardiovascular Surgery 2008 ; 20 (1) : 39–45.

Beigelman-Aubry C, Baleato S, Le Guen M, Brun A-L, Grenier P. Traumatismes du thorax : lésions élémentaires. *Journal de radiologie* 2008 ; 11 (cahier n° 2) : 1797–1811.

Bliss D, Silen M. Pediatric thoracic trauma. *Critical Care Medicine* 2002 ; 30 (11 Suppl) : S409–415.

Cotten A. *Imagerie musculo-squelettique. Pathologies générales.* Masson, Paris, 2005.

Kaewlai R, Avery LL, Asrani AV, Novelline RA. Multidetector CT of blunt thoracic trauma. *Radiographics* 2008 ; 28 (6) : 1555–1570.

Karmy-Jones R, Jurkovich GJ. Blunt chest trauma. Current *Problems in Surgery* 2004 ; 41 (3) : 211–380.

Knobloch K, Wagner S, Haasper C, Probst C, Krettek C, Otte D, et al. Sternal fractures occur most often in old cars to seat-belted drivers without any airbag often with concomitant spinal injuries : clinical findings and technical collision variables among 42,055 crash victims. *The Annals of Thoracic Surgery* 2006 ; 82 (2) : 444–450.

Knobloch K, Wagner S, Haasper C, Probst C, Krettek C, Vogt PM, et al. Sternal fractures are frequent among polytraumatised patients following high deceleration velocities in a severe vehicle crash. *Injury* 2008 ; 39 (1) : 36–43.

Livingston DH, Shogan B, John P, Lavery RF. CT diagnosis of Rib fractures and the prediction of acute respiratory failure. *The Journal of Trauma* 2008 ; 64 (4) : 905–911.

Miller LA. Chest wall, lung, and pleural space trauma. *Radiologic Clinics of North America* 2006 ; 44 (2) : 213–224.

Paratger Le Site www.lemanip.com Tout Est Gratuit

Paratger Le Site www.lemanip.com Tout Est Gratuit

www.lemanip.com

Chapitre 12

Traumatismes pleuraux

Hémothorax

Un dogme : « Tout épanchement intrapleural post-traumatique est considéré comme hématique jusqu'à preuve du contraire. »

La présence de sang dans la plèvre provient de différents mécanismes, il s'agit :

- soit d'un saignement veineux à faible pression d'origine parenchymateuse (lors des contusions ou lacérations) avec sédation rapide et spontanée ;
- soit d'un saignement artériel (intercostal, mammaire interne, sous-clavier ou aortique) à haute pression avec majoration rapide du volume de l'épanchement, nécessitant une prise en charge thérapeutique urgente ;
- soit d'origine sous-diaphragmatique par diffusion d'un hémopéritoine à travers une brèche diaphragmatique.

Image typique

Il s'agit d'un épanchement au sein de la cavité pleurale spontanément hyperdense (densité supérieure à 40 UH, fig. 12-1) avec atélectasie passive du parenchyme pulmonaire au contact.

Un caillotage est parfois visible sous la forme d'un épanchement de densité hétérogène avec des formations arrondies ou linéaires intrapleurales, iso- ou hyperdenses, en général déclives, en rapport avec les caillots (fig. 12-2). Ce caillotage diminue l'efficacité du drainage.

N.B. En présence d'un épanchement pleural persistant malgré un drain correctement positionné, la présence de caillot en TDM oriente fortement vers une obstruction du drain.

La présence d'un hémothorax impose la réalisation d'une TDM injectée afin de vérifier l'intégrité des structures vasculaires (fig. 12-3). L'origine du saignement est parfois visible avec fuite directe de PDC en intrapleural ou fuite active à proximité de la plèvre (fig. 12-4).

Fig. 12-1. TDM non injectée.
Traumatisme, épanchement liquidien pleural gauche de 50 UH de densité spontanée en rapport avec un hémothorax.

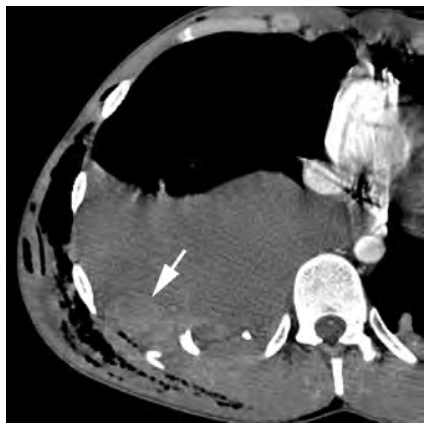

Fig. 12-2. Hémothorax droit.
Notez son aspect hétérogène avec hyperdensités déclives (flèche) en rapport avec des caillots.

Paratger Le Site www.lemanip.com Tout Est Gratuit

© 2009 Elsevier Masson SAS. Tous droits réservés

Paratger Le Site www.lemanip.com Tout Est Gratuit
www.lemanip.com

Un hémothorax peut être associé à un pneumothorax avec un niveau hydroaérique gravitodépendant (fig. 12-5). L'air intrapleural provient le plus souvent d'une lacération pleuro-parenchymateuse secondaire à une fracture de côte et exceptionnellement d'une rupture œsophagienne ou d'une fistule broncho-pleurale.

Le principal signe de gravité à rechercher est une déviation des structures médiastinales du côté opposé signant un hémothorax compressif nécessitant une prise en charge thérapeutique en urgence (fig. 12-6 et 12-7).

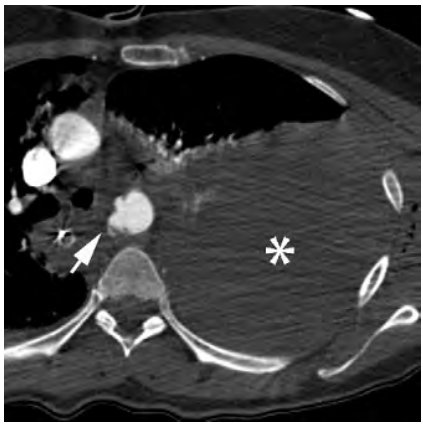

Fig. 12-3. Hémothorax gauche (*) refoulant le médiastin, secondaire à une rupture de l'isthme aortique (flèche)

Il faut savoir reconnaître un épanchement enkysté se présentant sous la forme d'un épanchement localisé, non déclive, de forme lenticulaire ou elliptique et le topographier pour orienter le geste thérapeutique (fig. 12-8).

Il faut bien sûr préciser la bonne position du drain pleural s'il est déjà posé lors de la réalisation de la TDM. Le piège principal consistant à localiser un drain dans le parenchyme alors qu'il est dans une scissure et donc bien en place dans l'espace intrapleural, et inversement. Les reconstructions MPR et les coupes fines seront alors d'une aide précieuse.

Pièges et difficultés diagnostiques

Diagnostic différentiel

Tout épanchement liquidien pleural d'autre nature que du sang peut simuler un hémothorax. C'est le cas des transsudats, secondaires à une insuffisance cardiaque gauche par exemple, ou des exsudats, qui ont des densités spontanées d'environ 10–20 UH, et qui sont souvent bilatéraux. Le chylothorax correspondant à un épanchement lipidique est de densité spontanée classiquement inférieure à 10 UH voire négative. La TDM n'a de valeur que positive, c'est-à-dire qu'un épanchement liquidien de densité supérieure à 40 UH est du sang, mais un épanchement de densité inférieure à 30 UH peut être de différentes natures (sang dilué, eau, chyle…) sans qu'il existe de différence significative

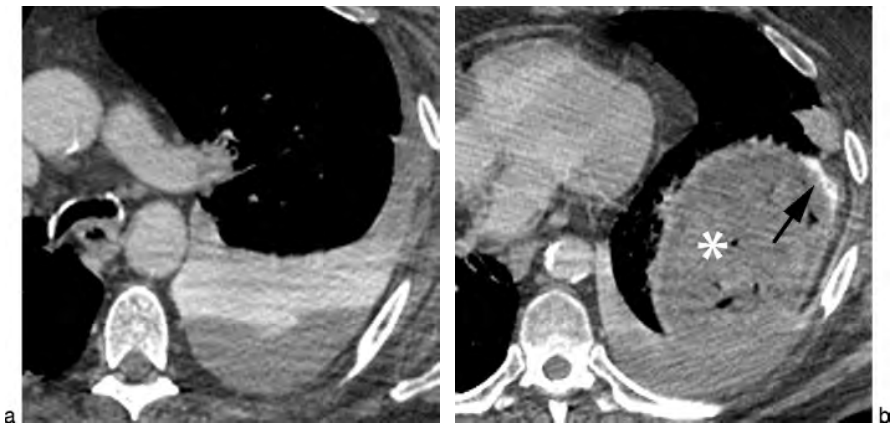

Fig. 12-4. TDM au temps portal de haut (a) en bas (b).
Hémothorax gauche avec niveau sang (déclive)-PDC (surnageant) par plaie de l'artère phrénique homolatérale (flèche) secondaire à une rupture diaphragmatique (*).

Paratger Le Site www.lemanip.com Tout Est Gratuit

Paratger Le Site www.lemanip.com Tout Est Gratuit
www.lemanip.com

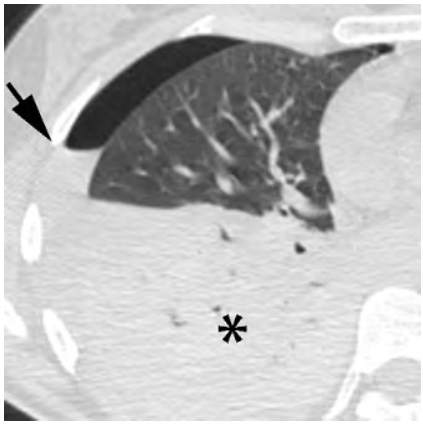

Fig. 12-5. Hémopneumothorax droit (flèche).
Notez la condensation (*) lobaire inférieure droite, systématisée, compatible avec une pneumopathie d'inhalation.

Fig. 12-7. Hémopneumothorax gauche compressif avec déplacement des structures médiastinales vers la droite.
Notez la topographie de la sonde nasogastrique très latérodéviée à droite.

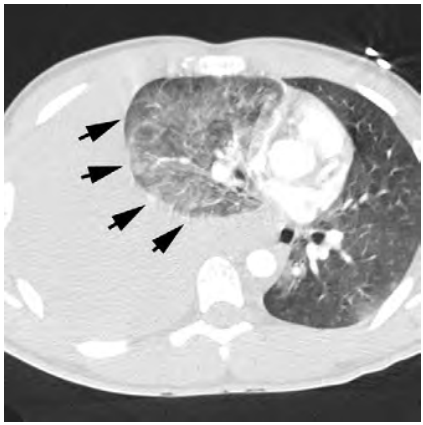

Fig. 12-6. Hémothorax compressif droit avec refoulement (flèches) du parenchyme pulmonaire vers la gauche.

Fig. 12-8. Hémothorax non déclive (*), enkysté au niveau de la gouttière costo-vertébrale droite et sur le versant axillaire, avec tassement parenchymateux passif au contact.

des valeurs de densité. Le diagnostic de certitude repose sur la ponction pleurale avec analyse biochimique du liquide.

Faux positifs

Un hématome extra-pleural ou une lacération intraparenchymateuse périphérique (hématocèle, fig. 12-9) peuvent être pris à tort pour un hémothorax enkysté. Les reconstructions multiplanaires et les angles de raccordement de la lésion à la plèvre redresseront le diagnostic. L'hématome extra-pleural comble la graisse intercostale à la différence d'un hémothorax et l'hématocèle pulmonaire est en général cerné par des opacités parenchymateuses post-traumatiques au contact.

Impact thérapeutique

Les hémothorax sont habituellement mieux tolérés que les pneumothorax d'un point de vue ventilatoire. Cependant, un drainage percutané doit être réalisé en urgence en cas de mauvaise tolérance respiratoire, en cas d'hémothorax bilatéral ou compressif et en cas d'hémopneumothorax. Les indications de la chirurgie (thoracotomie

Paratger Le Site www.lemanip.com Tout Est Gratuit

Paratger Le Site www.lemanip.com Tout Est Gratuit
www.lemanip.com

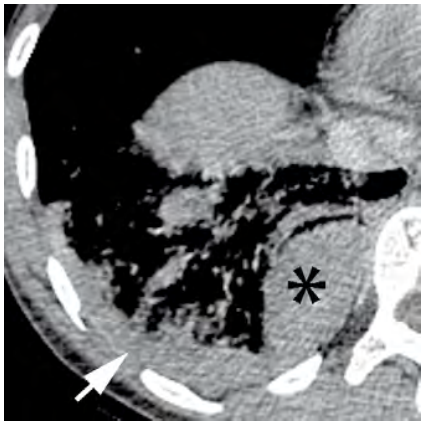

Fig. 12-9. Hémothorax droit (flèche) avec hématocèle paramédiastinal (*) pouvant mimer un hémothorax enkysté.

d'hémostase) sont réservées aux patients instables hémodynamiquement sans autre cause extra-pleurale, ou en cas d'hémothorax de volume supérieur à 1,5 litres d'emblée ou de débit supérieur à 200 ml/heure.

L'origine d'un saignement doit être attentivement recherchée par la TDM car il peut nécessiter un geste endovasculaire en cas de saignement actif artériel.

Dans tous les autres cas (hémothorax de petit volume, patient stable), le traitement est conservateur avec surveillance régulière clinico-radiographique.

Il existe un risque d'évolution vers un fibrothorax (avec altération de la fonction respiratoire) voire une surinfection avec empyème.

Au total

- Origine veineuse ou artérielle qui conditionne le pronostic et la prise en charge thérapeutique.
- « Listing » à vérifier devant un épanchement pleural post-traumatique :
  - densité ?
  - topographie : enkysté ? grande cavité pleurale ? uni/bilatéral ?
  - volume : petite/moyenne/grande abondance ;
  - aspect : homogène ? caillot ? air ?
  - compressif ou non ;
  - origine du saignement si possible : veineux ? artériel ? avec topographie exacte si visible ;
  - position du drain pleural : intra- ou extra-pleural ?

Pneumothorax

Un pneumothorax est retrouvé chez 25 à 40 % des traumatisés thoraciques, c'est la deuxième lésion thoracique la plus fréquente après les fractures costales. Il survient deux fois plus souvent en cas de traumatisme fermé qu'en cas de traumatisme pénétrant.

Un pneumothorax massif doit être diagnostiqué et drainé en urgence sur les lieux de l'accident car il constitue une cause rapidement curable de détresse respiratoire fatale.

Les différentes origines des pneumothorax sont rappelées dans le tableau 12-1.

Attention : un pneumothorax ne peut pas engendrer un pneumomédiastin sauf s'il existe une brèche de la plèvre médiastinale ! En revanche, un pneumomédiastin peut donner un pneumothorax. L'air médiastinal diffuse le long des espaces péribronchovasculaires puis dans les espaces interstitiels pulmonaires dont les régions sous-pleurales, créant des *blebs* sous-pleuraux, pouvant se rompre secondairement dans la plèvre. L'inverse n'est pas possible, la plèvre ne communiquant pas avec les espaces interstitiels.

Tableau 12-1 Récapitulatif des différents mécanismes de survenue d'un pneumothorax.

Traumatisme direct de la plèvre viscérale	Fracture de côte. Objet pénétrant. Lacération pulmonaire avec rupture alvéolaire intrapleurale. Iatrogène si difficultés lors de la pose de voie veineuse centrale.
Barotraumatisme	Secondaire à une ventilation assistée. Effort à glotte fermé (= effet Macklin) souvent en association avec un pneumomédiastin, un emphysème sous-cutané et parfois un pneumopéricarde (risque de tamponnade++).
Diffusion d'un pneumomédiastin	Toutes les causes de pneumomédiastin diffusant le long des espaces péribronchovasculaires (cf. tableau 14-2).
Anomalie préexistante	Rupture de bulles sous-pleurales chez les patients emphysémateux. Rupture de *blebs* chez les plus jeunes.

Paratger Le Site www.lemanip.com Tout Est Gratuit

Paratger Le Site www.lemanip.com Tout Est Gratuit
www.lemanip.com

Image typique

Le diagnostic est facile sur les coupes TDM en fenêtrage parenchymateux avec présence d'air en topographie extra-pulmonaire, intrapleurale (fig. 12-10), se localisant préférentiellement dans les culs de sac costo-diaphragmatiques antérieurs ++ (sur un patient alité).

La TDM doit localiser et grader le pneumothorax (fig. 12-11 et 12-12).

L'élément de gravité est représenté par un pneumothorax compressif se traduisant par un déplacement des structures médiastinales du côté controlatéral, un aplatissement voire une inversion de courbure de la coupole diaphragmatique et, au maximum, un poumon collabé au hile (fig. 12-13). C'est une urgence thérapeutique qui doit être traitée sur les lieux de l'accident avant toute imagerie.

La TDM ne manquera pas de préciser la topographie du drain pleural.

Pneumothorax *ex vacuo*

Une mention particulière est faite pour le pneumothorax *ex vacuo* qui survient en présence d'une obstruction bronchique proximale aiguë (corps étranger, obstruction bronchique, malposition de la sonde d'intubation…) avec atélectasie lobaire d'aval. Il en résulte une augmentation de la pression négative intrapleurale d'autant plus importante que la rétraction pulmonaire augmente. Ainsi, les alvéoles se «vidant» (= «vacuum»), elles créent un mouvement d'air paradoxal du poumon vers la plèvre alimentant le pneumothorax. Celui-ci est localisé en regard de l'atélectasie et survient donc par simple diffusion sans aucune brèche traumatique de la plèvre viscérale. Il est important pour la prise en charge thérapeutique de diagnostiquer cette forme de pneumothorax, en effet il régresse spontanément après libération des voies aériennes proximales et réexpansion du poumon collabé. Le drainage de ce pneumothorax est inefficace.

Pièges et difficultés diagnostiques

Faux positifs

Emphysème

L'emphysème paraseptal est caractérisé par des bulles sous-pleurales (fig. 12-14), en général multiples, bilatérales et apicales, délimitées par de fins septa interlobulaires. Les bulles d'emphysème ne posent de confusion diagnostique que si elles sont volumineuses (fig. 12-15).

Pneumatocèle sous-pleural

Il s'associe classiquement à des anomalies parenchymateuses au contact (tassement ou contusion) et siège volontiers au niveau de la gouttière costo-vertébrale (fig. 12-16 et voir chapitre dédié).

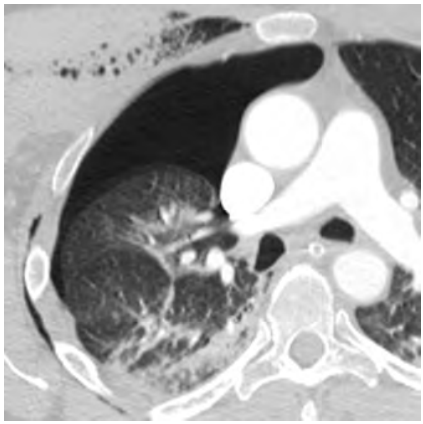

Fig. 12-10. Pneumothorax droit sur fracture de côte, notez l'emphysème sous-cutané associé.

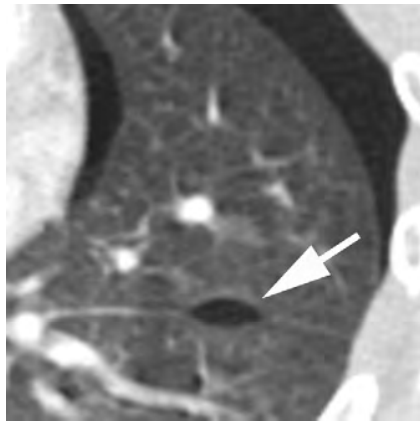

Fig. 12-11. Pneumothorax gauche enkysté (flèche) dans la scissure.

Paratger Le Site www.lemanip.com Tout Est Gratuit

Paratger Le Site www.lemanip.com Tout Est Gratuit
www.lemanip.com

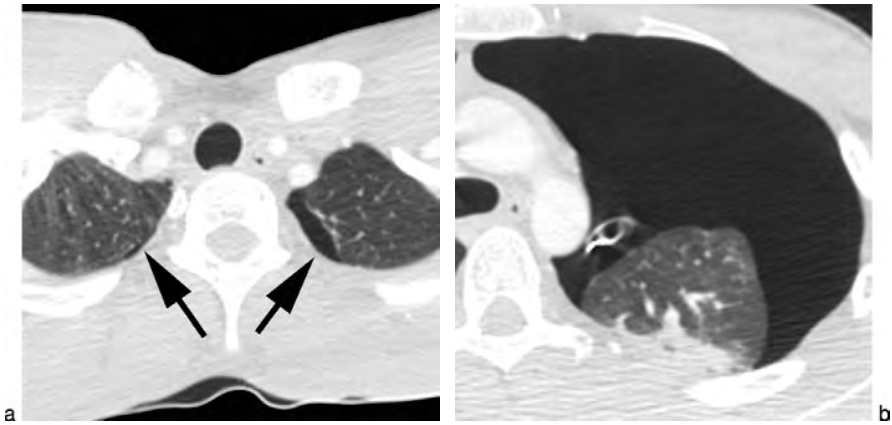

Fig. 12-12. Pneumothorax d'abondance variable, de petite abondance (a) (flèches) et massif (b) (notez que le drain pleural est déjà en place).

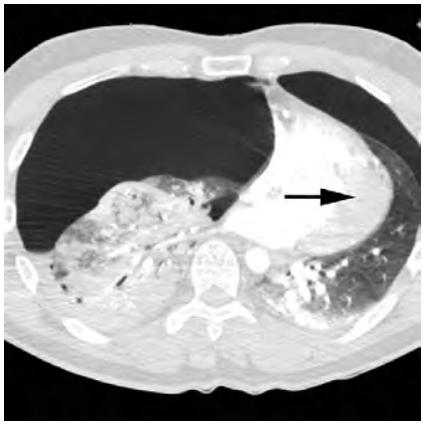

Fig. 12-13. Pneumothorax droit compressif.
Notez le déplacement des structures médiastinales vers la gauche (flèche) et l'aspect convexe de la plèvre médiastine droite.

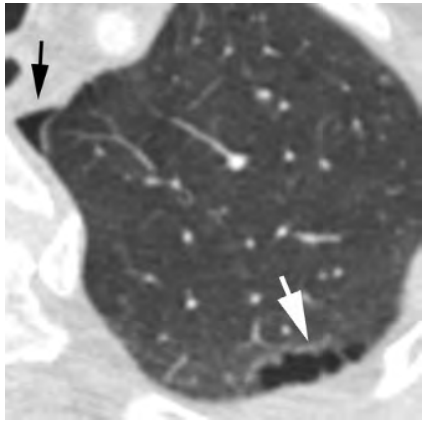

Fig. 12-14. Coexistence d'un emphysème paraseptal (flèche blanche) et d'une lame de pneumothorax (flèche noire).

Faux négatifs

Aucun ! Un pneumothorax ne doit pas être « manqué » en TDM car le diagnostic est évident si la lecture est attentive. Les localisations particulières (interscissurale ou très apicale) seront au mieux dépistées par les reconstructions coronales et sagittales.

Impact thérapeutique

La gravité du pneumothorax n'est pas liée uniquement à son volume mais à la qualité de la fonction respiratoire sous-jacente du patient. Un pneumothorax de petit volume peut être mal toléré chez le patient insuffisant respiratoire chronique. De même, un petit pneumothorax peut rapidement devenir compressif et suffocant chez les patients placés sous PEEP (ventilation à pression expiratoire positive).

Le pneumothorax compressif est une urgence thérapeutique et doit être exsufflé dès que possible. Le drainage s'impose également en cas de contusions importantes ou d'hémothorax associés. Si une ventilation mécanique doit être mise en route, le drainage du pneumothorax devra être discuté au cas par cas. Les pneumothorax de petite

Paratger Le Site www.lemanip.com Tout Est Gratuit

Paratger Le Site www.lemanip.com Tout Est Gratuit

www.lemanip.com

Fig. 12-15. Dystrophie emphysémateuse évoluée avec coexistence de volumineuses bulles sous-pleurales (*) et d'un pneumothorax (flèche).

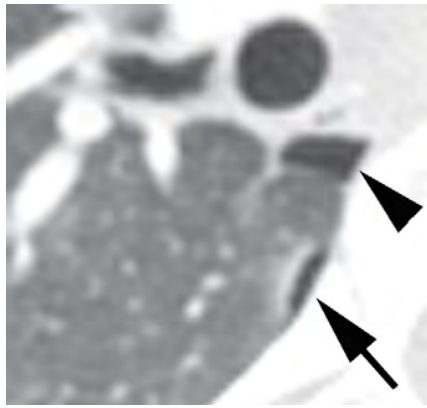

Fig. 12-16. Coexistence d'un pneumatocèle sous-pleural (flèche) et d'une lame de pneumothorax (tête de flèche).
Notez le tassement parenchymateux au contact du pneumatocèle.

abondance (moins de 20 % du volume de l'hémithorax) et bien tolérés doivent bénéficier d'une simple surveillance radioclinique si le patient reste en ventilation spontané.

On ne manquera pas de vérifier la bonne perméabilité bronchique proximale pour éliminer un pneumothorax *ex vacuo* (voir p. 167) engendrant un drainage inefficace et inapproprié.

Après la pose d'un drain pleural, des contrôles scanographiques seront nécessaires pour vérifier la bonne position du drain et la bonne évolution avec retour progressif de la plèvre à la paroi. Les différentes causes de pneumothorax persistant malgré le drainage sont colligées dans le **tableau 12-2**. L'évolution est favorable si la prise en charge est précoce, marquée essentiellement par un risque de récidive précoce.

Tableau 12-2 Causes de pneumothorax persistant malgré le drainage.

Malposition du drain (fig. 12-17)
Pneumothorax *ex vacuo*
Rupture trachéo-bronchique (bullage important)

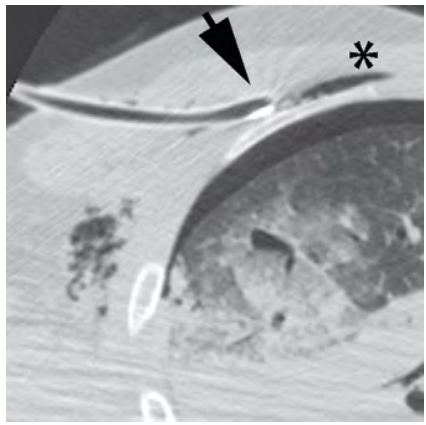

Fig. 12-17. Pneumothorax droit persistant car non drainé avec extrémité du drain (flèche) dans les parties molles thoraciques antérieures.
Notez l'emphysème sous-cutané associé (*).

« Petit signe à ne pas manquer »

Vérifier la perméabilité des voies aériennes proximales en cas de pneumothorax en regard d'une atélectasie, nécessitant une prise en charge thérapeutique particulière avec désobstruction bronchique sans drainage pleural.

Au total

- Sensibilité de la TDM de 100 % !
- Signaler tous les pneumothorax, leur abondance et leur localisation.
- Rechercher les signes de gravité (pneumothorax compressif) et les lésions associées.
- Vérifier la position du drain.

Paratger Le Site www.lemanip.com Tout Est Gratuit

Paratger Le Site www.lemanip.com Tout Est Gratuit
www.lemanip.com

Bibliographie

Kaewlai R, Avery LL, Asrani AV, Novelline RA. Multidetector CT of blunt thoracic trauma. *Radiographics* 2008 ; 28 (6) : 1555–1570.

Karmy-Jones R, Jurkovich GJ. Blunt chest trauma. *Current Problems in Surgery* 2004 ; 41 (3) : 211–380.

Lomoschitz FM, Eisenhuber E, Linnau KF, Peloschek P, Schoder M, Bankier AA. Imaging of chest trauma : radiological patterns of injury and diagnostic algorithms. *European Journal of Radiology* 2003 ; 48 (1) : 61–70.

Miller LA. Chest wall, lung, and pleural space trauma. *Radiologic Clinics of North America* 2006 ; 44 (2) : 213–224, viii.

Taourel P, Merigeaud S, Millet I, Devaux Hoquet M, Lopez FM, Sebane M. Traumatisme thoraco-abdominal : stratégie en imagerie. *Journal de radiologie* 2008 ; 11 (cahier n° 2) : 1833–1854.

Woodring JH, Baker MD, Stark P. Pneumothorax ex vacuo. *Chest* 1996 ; 110 (4) : 1102–1105.

Paratger Le Site www.lemanip.com Tout Est Gratuit

Paratger Le Site www.lemanip.com Tout Est Gratuit

www.lemanip.com

Chapitre 13

Traumatismes du parenchyme pulmonaire

Contusion parenchymateuse

C'est la lésion pulmonaire la plus commune au cours des traumatismes fermés. C'est la plus fréquente des lésions thoraciques chez l'enfant. C'est aussi la lésion la plus létale du poumon (environ 5 à 30 % de mortalité selon les séries) lié au risque de développement d'un syndrome de détresse respiratoire aiguë (SDRA).

Une contusion pulmonaire correspond à une « ecchymose » parenchymateuse sans déchirure macroscopique (lésions capillaires, contusion alvéolaire sans rupture…), liée à une transmission de l'énergie, en général d'un impact direct, de la paroi thoracique au poumon. Il en résulte une accumulation d'œdème, d'hémorragie et d'éléments figurés dans l'interstitium et dans les alvéoles sans aucune systématisation.

D'autres mécanismes sont possibles, notamment au cours de violentes décélérations avec compression du parenchyme pulmonaire par inertie sur un arbre bronchique fixe, ou bien par hyperpression intra-alvéolaire (barotraumatisme).

Image typique

L'aspect TDM est variable (**fig. 13-1**) : de la simple plage en verre dépoli au foyer de condensation parenchymateuse unique ou multiple, uni ou bilatérale, avec ou sans bronchogramme aérique (celui-ci est typiquement absent par obstruction bronchique par des sécrétions ou du sang).

Les contours lésionnels sont mal définis, irréguliers, géographiques. La répartition des lésions est focale ou parfois en plages clairsemées (le *patchy* des Anglo-Saxons, **fig. 13-2**).

Elles ne sont pas systématisées. Elles peuvent franchir les scissures, les segments et les lobes (**fig. 13-3**).

Elles siègent volontiers au niveau des zones de conflit (= région de l'impact) avec les côtes (**fig. 13-4**), le sternum, le cœur ou les vertèbres. Leur topographie est donc plutôt périphérique avec typiquement la présence d'une fine couronne (1-2 mm) de parenchyme sain sous-pleural, cette zone étant relativement peu vascularisée donc épargnée par les saignements (**fig. 13-5**).

Elles peuvent survenir sans traumatisme pariétal notamment dans la population pédiatrique (cage thoracique élastique).

En cas d'hémorragie sévère, on assiste à un aspect d'« hépatisation » du poumon (**fig. 13-6**).

Elles évoluent selon une chronologie spécifique (**fig. 13-7** et **13-8**) : elles apparaissent dans les six premières heures suivant le traumatisme, elles s'aggravent dans les 24–48 heures avec une intensité maximale à 48 heures, puis elles régressent complètement en 7 à 14 jours (si ce n'est pas le cas, il faut alors suspecter une surinfection ou une évolution vers un SDRA).

L'importance des contusions est corrélée au risque de survenue d'un SDRA avec un risque significativement plus élevé en cas d'atteinte supérieure à 20 % du volume pulmonaire, d'où l'intérêt de décrire l'étendue du dommage parenchymateux.

Une contusion peut favoriser la survenue d'une torsion lobaire lors du drainage pleural. Cette torsion, heureusement rare, correspond à une rotation d'un lobe autour de son pédicule se compliquant de gangrène, d'issue souvent fatale en cas de retard diagnostique. En TDM, une torsion doit être suspectée en présence d'une condensation alvéolaire de localisation anormale avec une anomalie de position des hiles, des scissures ou des vaisseaux.

Paratger Le Site www.lemanip.com Tout Est Gratuit

© 2009 Elsevier Masson SAS. Tous droits réservés

Paratger Le Site www.lemanip.com Tout Est Gratuit
www.lemanip.com

Fig. 13-1. Différents aspects de contusion parenchymateuse.
(a) Condensation diffuse bilatérale avec plages en verre dépoli dans les segments antérieurs. (b) Opacité alvéolaire périphérique (tête de flèche). (c et d) Plages de verre dépoli.

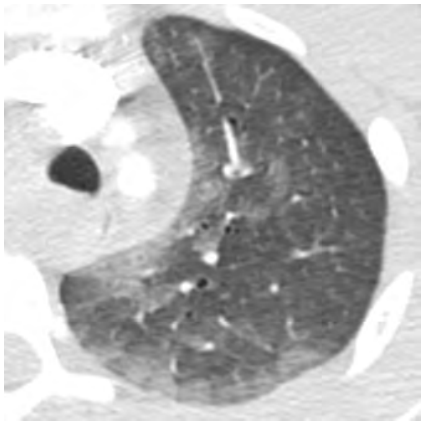

Fig. 13-2. Contusions parenchymateuses gauches en verre dépoli de disposition *patchy*.

Fig. 13-3. Opacités pulmonaires non systématisées en verre dépoli franchissant la suture en rapport avec des contusions.

Paratger Le Site www.lemanip.com Tout Est Gratuit

Paratger Le Site www.lemanip.com Tout Est Gratuit
www.lemanip.com

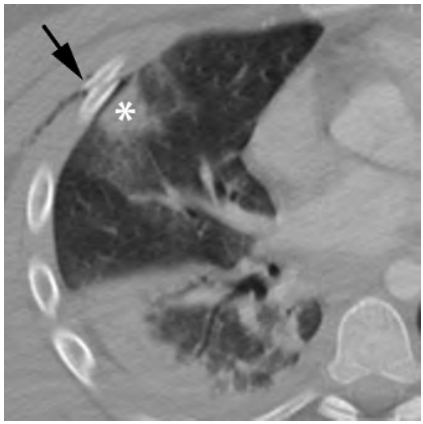

Fig. 13-4. Foyer de comblement alvéolaire périphérique lobaire moyen en rapport avec une contusion (*) au contact d'une fracture de côte (flèche).
Notez le petit décollement pleural aérique associé.

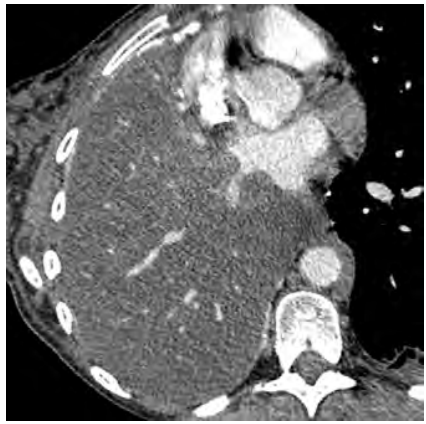

Fig. 13-6. Hépatisation du poumon droit sur hémorragie sévère intra-alvéolaire (patiente décédée le lendemain de la TDM).

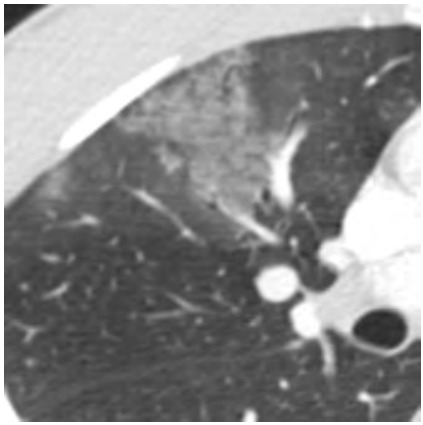

Fig. 13-5. Contusion parenchymateuse droite.
Notez le liseré clair sous-pleural en rapport avec une fine couronne de parenchyme sain.

Pièges et difficultés diagnostiques

Les diagnostics différentiels ne s'envisagent que dans les formes diffuses ou au contraire très localisées.

Pneumopathie d'inhalation

Elle survient lors de l'intubation ou en cas de vomissement sur les lieux de l'accident. Il s'agit d'une plage de condensation systématisée siégeant surtout dans le lobe inférieur droit. En général, elle nécessite un délai d'apparition plus long que les contusions qui sont présentes d'emblée. En cas de doute diagnostique, le diagnostic positif peut être fait par la bronchoscopie avec lavage broncho-alvéolaire et surtout par l'évolution clinique, radiologique et biologique (paramètres infectieux) (fig. 13-9 et 13-10).

Œdème pulmonaire (cardiogénique si surcharge vasculaire, ou neurogénique si traumatisme crânien)

Il est secondaire en général à un remplissage vasculaire trop rapide et abondant. Il débute classiquement par un œdème interstitiel visualisé sous la forme d'un épaississement des septa interlobulaires, des espaces péribronchovasculaires et sous-pleuraux (fig. 13-11). Puis se développent des opacités en verre dépoli de siège plutôt central, périhilaires et bilatérales, en « aile de papillon ». Chez un patient alité, ces opacités, déclives, prédominent dans les régions apicales et dorsales. La présence d'un épanchement pleural bilatéral liquidien renforce la présomption diagnostique. On observe une restitution *ad integrum* rapide du parenchyme pulmonaire sous traitement adapté. L'œdème neurogénique prédomine classiquement dans les régions apicales.

SDRA

Son diagnostic est fondé sur des critères bien précis (tableau 13-1). En TDM, les signes

Paratger Le Site www.lemanip.com Tout Est Gratuit

Paratger Le Site www.lemanip.com Tout Est Gratuit

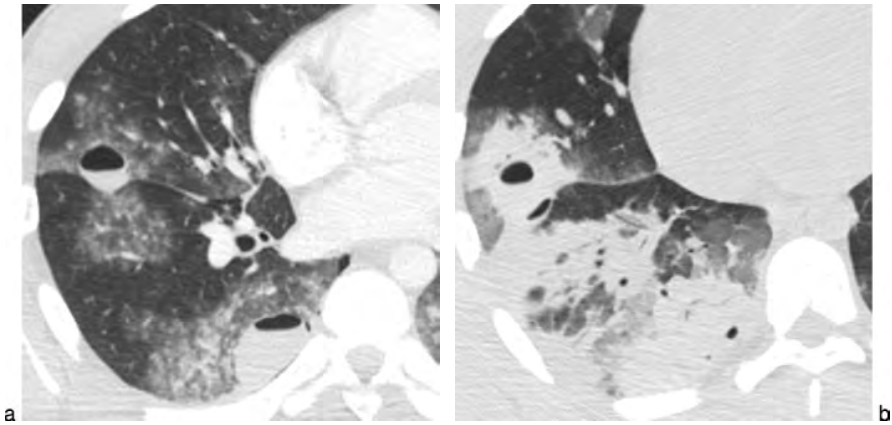

Fig. 13-7. TDM à H1 (a) et à H48 (b).
Contusions parenchymateuses droites avec hémato-pneumatocèles, notez l'aggravation des plages de contusion, typique dans les 48 premières heures.

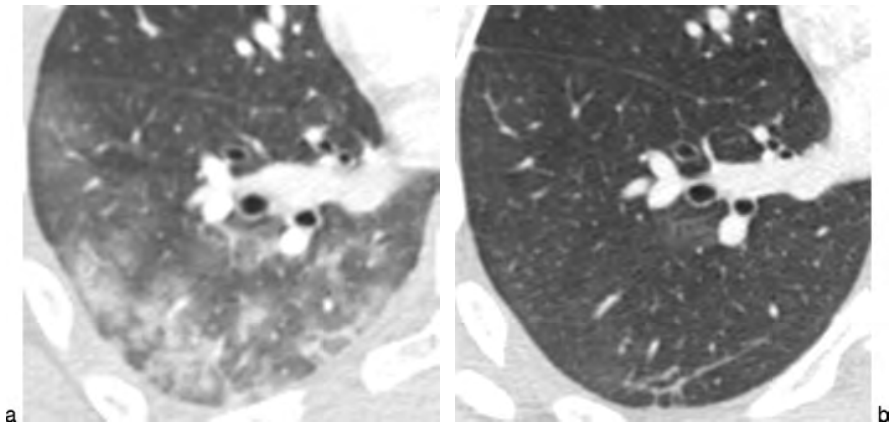

Fig. 13-8. TDM à J1 (a) et à J6 (b).
Opacités parenchymateuses alvéolaires de contours flous, localisées uniquement dans le lobe inférieur droit. Notez le liseré clair sous-pleural plaidant en faveur d'une contusion plutôt que d'une inhalation. Évolution favorable avec régression complète des images six jours plus tard.

évocateurs sont des plages de verre dépoli ou de condensation parenchymateuse plutôt périphériques, de distribution éparse *(patchy)* (fig. 13-12). Classiquement, il n'existe pas de syndrome interstitiel associé et pas ou peu d'épanchement pleural à la différence des œdèmes cardiogéniques. D'autre part, des atélectasies sont possibles. Les anomalies radiologiques sont très longues à se normaliser et une évolution fibrosante n'est pas rare.

Embols graisseux

Ils surviennent dans un contexte de fracture ouverte et se traduisent par des opacités en verre dépoli de contours géographiques, focales ou diffuses, ou par des opacités nodulaires éparses périvasculaires. Ils ont une topographie préférentielle dans les lobes supérieurs.

Tableau 13-1 Critères diagnostiques du SDRA.

Début brutal.
Hypoxémie réfractaire malgré une ventilation à haute concentration en O_2.
Anomalies radiologiques bilatérales évocatrices.
Pressions artérielles pulmonaires normales.
Pas d'élévation des pressions dans l'atrium gauche.

Paratger Le Site www.lemanip.com Tout Est Gratuit

Paratger Le Site www.lemanip.com Tout Est Gratuit
www.lemanip.com

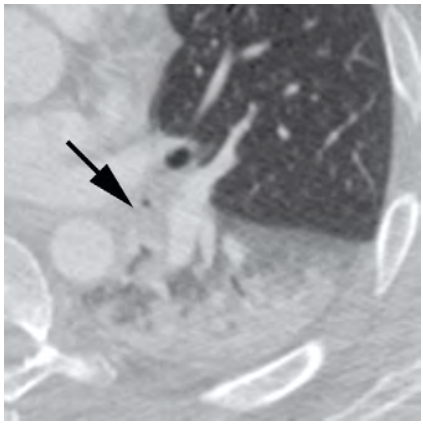

Fig. 13-9. Atélectasie lobaire inférieure gauche par obstruction de la bronche lobaire inférieure gauche (flèche) sur inhalation. Il ne s'agit pas d'une contusion !

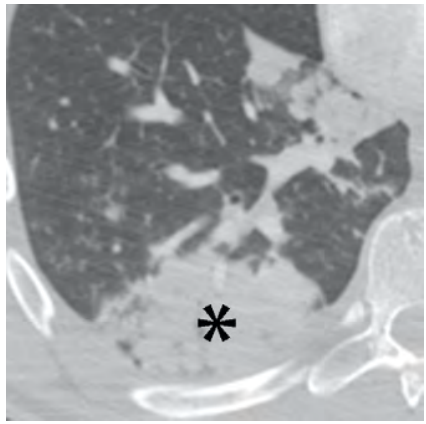

Fig. 13-10. Condensation systématisée (*), postéro-basale droite plus en faveur d'une inhalation que d'une contusion.

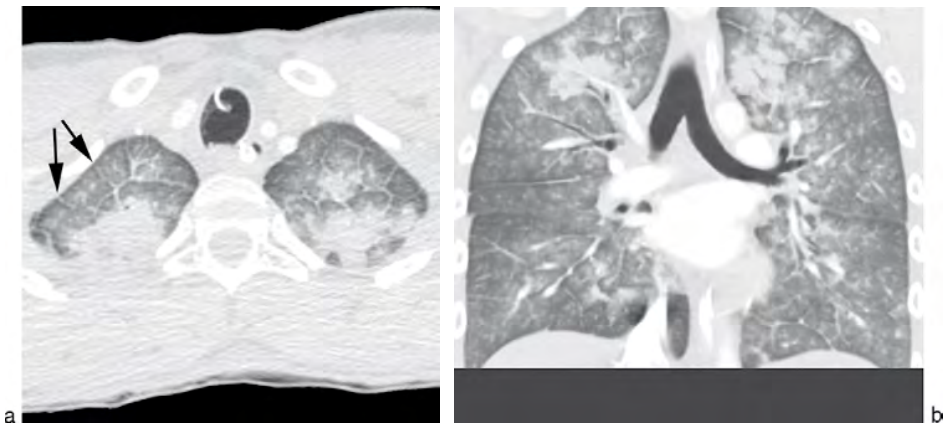

Fig. 13-11. Œdème pulmonaire cardiogénique.
TDM en coupes axiale (a) et coronale (b), notez l'épaississement des septa interlobulaires (flèches) et la répartition typique des opacités parenchymateuses de contours flous.

Impact thérapeutique

La contusion pulmonaire est le déterminant principal de l'évolution du patient une fois les lésions vitales traitées. En effet, environ 50 % des patients développeront une pneumopathie et 25 % un SDRA. La mortalité avoisine les 50 % en cas de SDRA.

Le traitement s'opère donc en réanimation, guidé par la PaO_2 (gaz du sang) avec oxygénation adaptée, antalgie, maintien d'une hémodynamique contrôlée et prévention des complications de décubitus. Une antibiothérapie préventive est discutée au cas par cas et en fonction de l'étendue des lésions.

De manière exceptionnelle, une chirurgie d'exérèse sera envisagée.

Au total

- Contusion = « ecchymose » pulmonaire.
- En TDM, opacités aspécifiques, du verre dépoli à la plage de condensation.
- Pas de systématisation.
- Rapidement régressif ad integrum (en 7 à 14 jours).
- Risque = SDRA.

Paratger Le Site www.lemanip.com Tout Est Gratuit

Paratger Le Site www.lemanip.com Tout Est Gratuit
www.lemanip.com

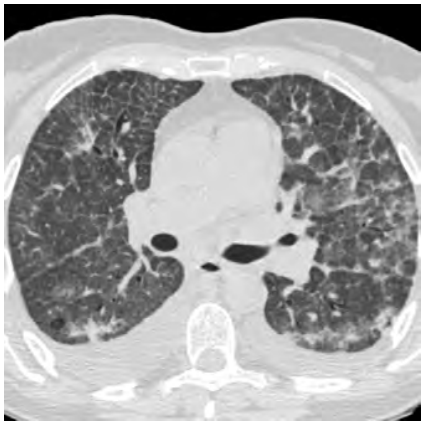

Fig. 13-12. SDRA.

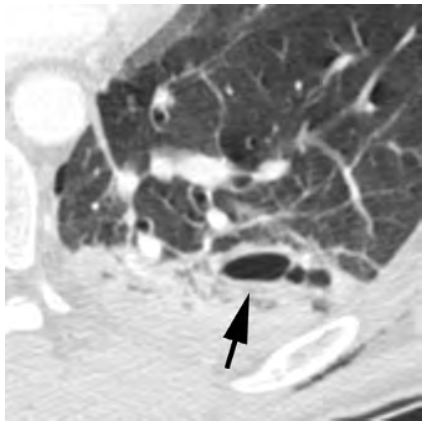

Fig. 13-13. Hyperclarté ovalaire lobaire inférieure gauche (flèche) en rapport avec un pneumatocèle.

« Petit signe à ne pas manquer »

Une opacité parenchymateuse isolée et systématisée du lobe inférieur droit orientera plutôt vers une pneumopathie d'inhalation.

La prédominance de lésions interstitielles orientera plutôt vers un œdème cardiogénique d'autant qu'il s'y associe un épanchement pleural bilatéral.

Lacération pulmonaire (hématocèle et pneumatocèle)

Une lacération pulmonaire correspond à une déchirure macroscopique du parenchyme pulmonaire (alvéole, artériole et veinule…). Cette destruction alvéolaire engendre la formation d'une cavité de contenu aérique (pneumatocèle), hématique (hématocèle ou hématome) ou mixte (hémato-pneumatocèle).

Ces lésions résultent de plusieurs mécanismes :

- soit une compression thoracique engendrant une hyperpression brutale intrathoracique avec rupture alvéolaire (mécanisme similaire au phénomène de blast) ;
- soit une décélération avec étirement et cisaillement alvéolaire ;
- soit un traumatisme pénétrant (par fracture de côte déplacée, par exemple).

Image typique

C'est une lésion arrondie ou ovalaire intraparenchymateuse, classiquement mal visible au début car masquée par les plages de contusions parenchymateuses, et limitée par une fine pseudomembrane.

En fonction du contenu, la lésion sera aérique et hyperclaire (pneumatocèle, **fig. 13-13**) ou liquidienne et dense (hématocèle, **fig. 13-14**) ou mixte (hémato-pneumatocèle) avec niveau hydroaérique.

Les lacérations peuvent être uniques ou multiples réalisant alors un aspect de poumon en *Swiss cheese* (gruyère) (**fig. 13-15**).

Les localisations diffèrent en fonction des mécanismes incriminés (**fig. 13-16**) : lors d'un mécanisme en compression, elles siègent volontiers dans les régions centrales alors qu'en cas de cisaillement, elles se localisent plutôt dans les régions inférieures et/ou paramédiastinales (forme particulière du pneumatocèle paramédiastinal postérieur, en arrière du ligament triangulaire à différencier d'un pneumothorax enkysté, **fig. 13-17**). En cas de mécanisme direct par fracture de côtes, ces lacérations sont alors périphériques et de petite taille.

Ces lésions apparaissent en quelques heures après le traumatisme et la plupart disparaissent en quelques semaines soit complètement, soit sous la forme d'une cicatrice rétractile, soit par fistulisation dans le réseau bronchique responsable d'une

Paratger Le Site www.lemanip.com Tout Est Gratuit

Paratger Le Site www.lemanip.com Tout Est Gratuit

www.lemanip.com

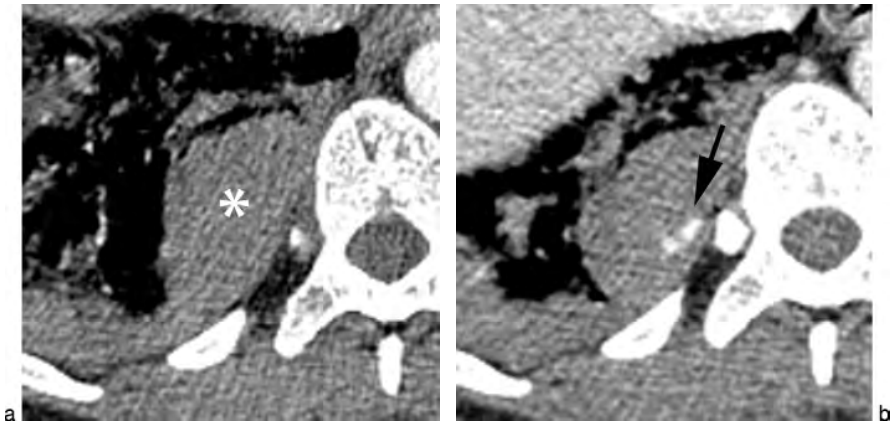

Fig. 13-14. TDM au temps artériel (a) et portal (b).
Hématocèle paravertébral droit (*). Notez l'extravasation de PDC au sein de la lésion (flèche) en rapport avec un saignement actif.

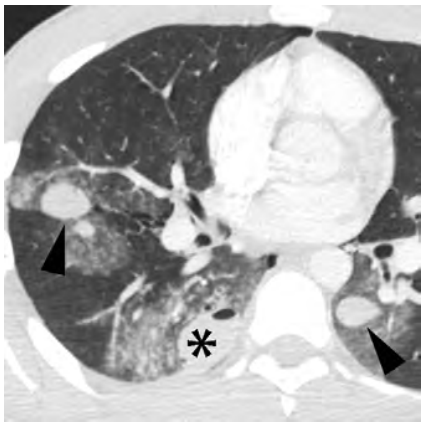

Fig. 13-15. Lacérations multiples.
Hématocèles multiples (têtes de flèche) et hémato-pneumatocèle (*). Notez les plages en verre dépoli associées en rapport avec des hémorragies intra-alvéolaires.

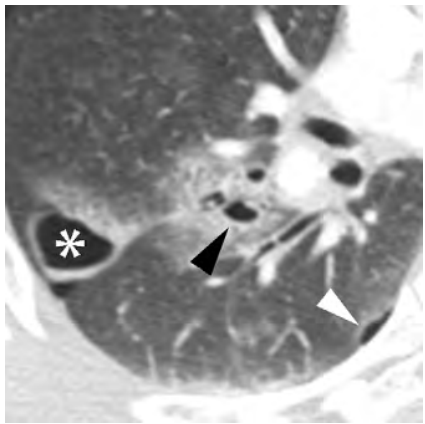

Fig. 13-16. Pneumatocèles périphériques (*) et centraux (tête de flèche noire).
Notez l'aspect d'hyperclarté sous-pleurale (tête de flèche blanche), il est difficile de faire la part des choses entre un petit décollement pleural et un petit pneumatocèle périphérique.

hémoptysie. L'hématome peut persister plusieurs mois et mimer en tout point une lésion nodulaire évolutive (fig. 13-18). Seul le suivi permet de confirmer le diagnostic avec régression progressive du volume de la lésion.

Pièges et difficultés diagnostiques

Les pièges diagnostiques en TDM sont essentiellement des faux positifs. En effet, la TDM, à la différence de la radiographie standard, dépiste parfaitement les lacérations au stade précoce en les différenciant des contusions (à l'exception des plages de contusions diffuses à type de condensation parenchymateuse, pouvant masquer des hématocèles purs).

Toute lésion nodulaire évolutive intraparenchymateuse peut mimer un hématocèle, la confrontation aux antécédents du patient et le suivi en imagerie permettront de faire la part des choses.

Paratger Le Site www.lemanip.com Tout Est Gratuit

Paratger Le Site www.lemanip.com Tout Est Gratuit

www.lemanip.com

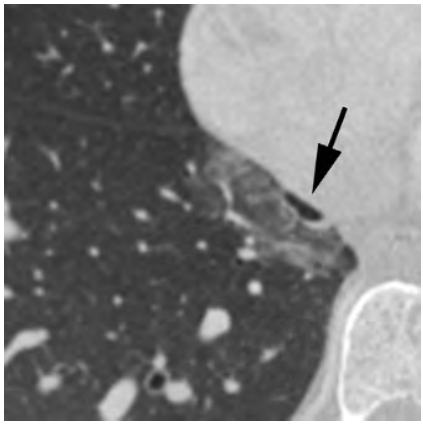

Fig. 13-17. Petit hémato-pneumatocèle paramédiastinal lobaire inférieur droit de localisation typique à hauteur du ligament triangulaire, avec contusion parenchymateuse en périphérie, pouvant être interprété à tort comme un décollement pleural.

Une greffe aspergillaire peut mimer un hémato-pneumatocèle lorsque celui-ci présente un caillotage intracavitaire avec aspect de ménisque aéré supérieur. Le contexte clinique et biologique redressera rapidement le diagnostic.

Une bulle d'emphysème ou un pneumothorax enkysté peuvent mimer un pneumatocèle (**fig. 13-19** et **13-20**). Ces deux entités ne s'accompagnent habituellement pas d'anomalies parenchymateuses en regard à la différence du pneumatocèle qui est cerné par des plages plus ou moins importantes de contusion.

Impact thérapeutique

Ces lésions n'ont pas de facteur de mortalité propre. Si elles sont étendues, elles engendrent des

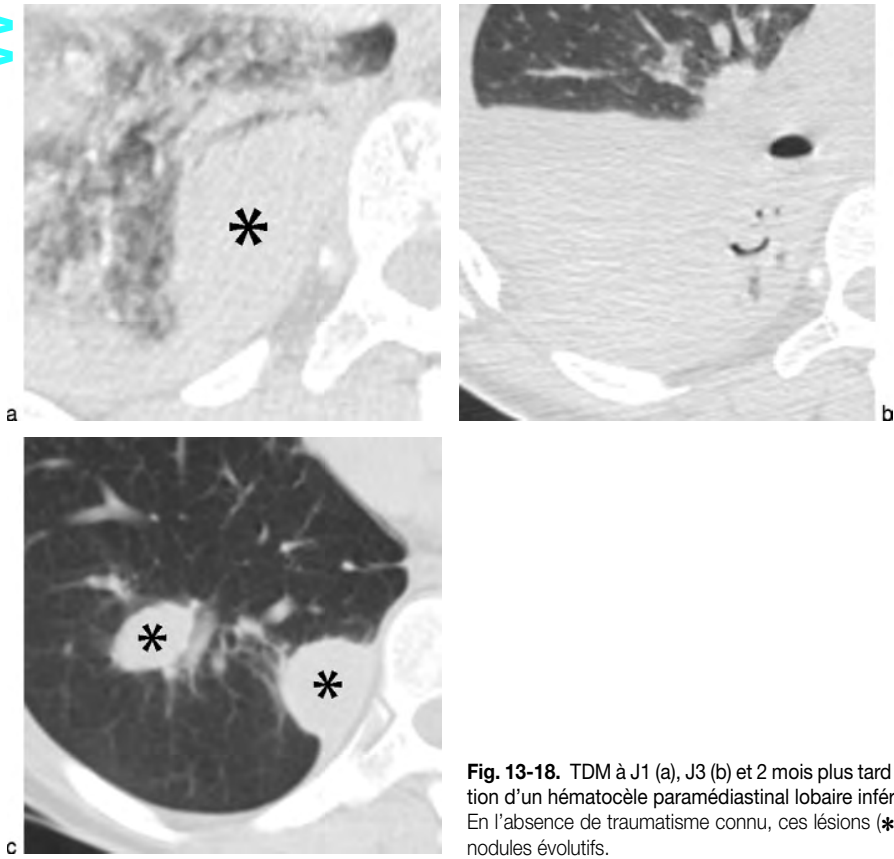

Fig. 13-18. TDM à J1 (a), J3 (b) et 2 mois plus tard (c), illustrant l'évolution d'un hématocèle paramédiastinal lobaire inférieur droit.
En l'absence de traumatisme connu, ces lésions (*) peuvent mimer des nodules évolutifs.

Paratger Le Site www.lemanip.com Tout Est Gratuit

Paratger Le Site www.lemanip.com Tout Est Gratuit
www.lemanip.com

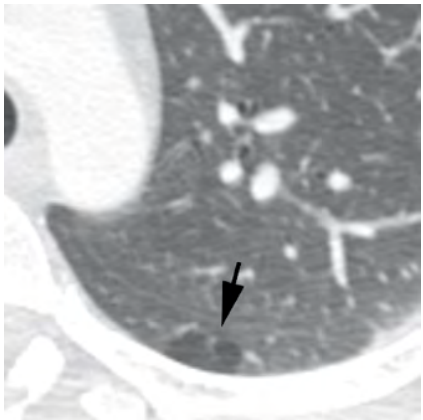

Fig. 13-19. Emphysème sous-pleural typique (flèche), à ne pas confondre avec un pneumatocèle.

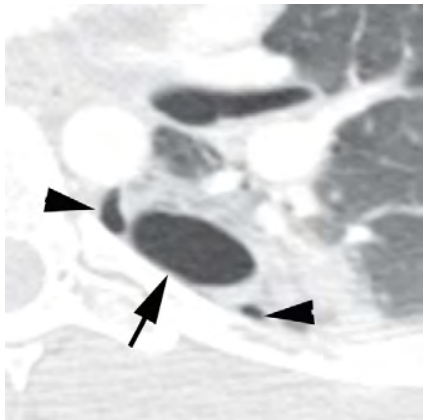

Fig. 13-20. Coexistence d'un pneumothorax de petite abondance (tête de flèche) et d'un pneumatocèle (flèche).

troubles ventilatoires plus ou moins importants imposant une surveillance radioclinique en réanimation. Ce sont les complications infectieuses qui sont le plus redoutées, à type d'abcédation (coque épaisse et ± NHA) ou de greffe aspergillaire. En cas d'hyperthermie ou de syndrome inflammatoire biologique, la TDM devra rechercher des arguments en faveur d'une surinfection comme un épaississement de la coque lésionnelle, une augmentation de taille de la cavité ou le développement de foyers de condensation alvéolaire au contact. L'évocation du diagnostic est importante car l'antibiothérapie est souvent peu active et le traitement peut nécessiter le recours à une intervention chirurgicale.

N.B. L'apparition d'un NHA dans un hématome pulmonaire est une évolution normale dans le processus de cicatrisation, en effet il peut s'agir d'un pneumatocèle rempli de sang (ressemblant donc à un hématome initialement) qui redevient progressivement aéré en 24 à 48 heures par évacuation de son contenu sanguin. En conséquence, il ne faut pas émettre un doute quant à une surinfection en présence de ce seul signe !

Des fistules broncho-pleurales peuvent se développer si les lacérations sont localisées près de la plèvre viscérale, avec un risque de pleurésie purulente.

Au total

- Lacération = hématocèle ou pneumatocèle ou mixte (hémato-pneumatocèle).
- Destruction locale de parenchyme pulmonaire.
- Mécanisme en cisaillement ou en compression.
- Régression tardive sur plusieurs mois avec souvent cicatrice fibreuse séquellaire.
- Pas de traitement spécifique, principal risque évolutif = la surinfection.

« Petit signe à ne pas manquer »

Une lacération qui augmente de taille avec des parois qui s'épaississent = suspicion de surinfection.

Bibliographie

Elmali M, Baydin A, Nural MS, Arslan B, Ceyhan M, Gurmen N. Lung parenchymal injury and its frequency in blunt thoracic trauma : the diagnostic value of chest radiography and thoracic CT. *Diagnostic and Interventional Radiology* (Ankara, Turquie) 2007 ; 13 (4) : 179–182.

Grenier Ph. *Imagerie thoracique de l'adulte. Flammarion Médecine-Sciences*, Paris, 3e éd. 2006.

Kaewlai R, Avery LL, Asrani AV, Novelline RA. Multidetector CT of blunt thoracic trauma. *Radiographics* 2008 ; 28 (6) : 1555–1570.

Karmy-Jones R, Jurkovich GJ. Blunt chest trauma. *Current Problems in Surgery* 2004 ; 41 (3) : 211–380.

Paratger Le Site www.lemanip.com Tout Est Gratuit

Paratger Le Site www.lemanip.com Tout Est Gratuit
www.lemanip.com

Lomoschitz FM, Eisenhuber E, Linnau KF, Peloschek P, Schoder M, Bankier AA. Imaging of chest trauma : radiological patterns of injury and diagnostic algorithms. *European Journal of Radiology* 2003 ; 48 (1) : 61–70.

Miller LA. Chest wall, lung, and pleural space trauma. *Radiologic Clinics of North America* 2006 ; 44 (2) : 213–224.

Miller PR, Croce MA, Bee TK, Qaisi WG, Smith CP, Collins GL, *et al.* ARDS after pulmonary contusion : accurate measurement of contusion volume identifies high-risk patients. *The Journal of Trauma* 2001 ; 51 (2) : 223–228 ; discussion 9–30.

Rivas LA, Fishman JE, Munera F, Bajayo DE. Multislice CT in thoracic trauma. *Radiologic Clinics of North America* 2003 ; 41 (3) : 599–616.

Westra SJ, Wallace EC. Imaging evaluation of pediatric chest trauma. *Radiologic Clinics of North America* 2005 ; 43 (2) : 267–281.

Paratger Le Site www.lemanip.com Tout Est Gratuit

Paratger Le Site www.lemanip.com Tout Est Gratuit

www.lemanip.com

Chapitre 14

Traumatismes du médiastin

Traumatisme trachéo-bronchique

Les lésions trachéales hautes par mécanisme pénétrant ne posent généralement pas de problème diagnostique et ne seront pas abordées dans ce chapitre.

Les traumatismes trachéo-bronchiques sont des lésions rares, survenant dans moins de 2 % des traumatismes fermés graves et observés dans moins de 5 % des autopsies. Leur incidence est mal connue et le diagnostic souvent retardé. Ils sont souvent fatals avec près de 80 % de décès d'emblée par insuffisance respiratoire aiguë.

Les différents mécanismes incriminés sont les suivants :

- un impact thoracique en compression (choc direct contre le volant par exemple) sur une paroi thoracique élastique (pas de fracture costale) entraîne un écrasement du poumon entre le sternum et le billot rachidien ; les alvéoles se collabent alors brutalement en vidant leur air dans le réseau trachéo-bronchique et créant un « blast » intraluminal avec des pressions maximales au niveau des régions « charnières », particulièrement au niveau de la bifurcation trachéo-bronchique++ ; cette compression engendre de plus une expansion latérale du poumon entraînant un étirement/cisaillement de la bronche souche droite (la plus vulnérable car la plus courte) avec rupture préférentielle de ce côté ;
- une décélération brutale entraîne des forces d'étirement/cisaillement sur les points « fixes » de la trachée (en regard du cricoïde et au niveau de la carène) engendrant des lacérations trachéales transverses ;
- une hyperpression trachéale endoluminale lors d'un impact thoracique à glotte fermée rompt en général la portion membraneuse de la trachée ;
- les traumatismes iatrogènes (intubation difficile) entraînent plutôt une lésion au niveau du mur postérieur (portion membraneuse) de la trachée.

Image typique

Le diagnostic TDM est aisé si on visualise directement une solution de continuité trachéale (partielle, complète ou punctiforme) ou bronchique avec un pneumomédiastin localisé au contact et éventuellement une atélectasie parenchymateuse d'aval en fonction de la topographie de la rupture. Le pneumomédiastin contemporain d'une rupture trachéo-bronchique à valeur de localisation s'il est limité et localisé à moins de 2 cm de la carène ou d'une bronche (au delà de 2 cm, les causes de pneumomédiastin traumatique peuvent être multiples et un pneumomédiastin du médiastin moyen est dans la grande majorité des cas d'origine non trachéo-bronchique, cf. **tableau 14-2**).

Les ruptures trachéales sont en général transversales et siègent préférentiellement au niveau de la partie inférieure de la trachée et de la partie proximale des bronches souches à moins de 2,5 cm de la carène. Les lésions sont plus fréquentes du côté droit en raison des mécanismes lésionnels détaillés en début de chapitre (**fig. 14-1**).

Bien que pathognomonique, le *fallen sign* (= signe de la « chute ») décrit par les Anglo-Saxons reste un signe rarissime. Il correspond à une rupture complète d'une bronche souche en aval de la bifurcation trachéo-bronchique avec « chute » postérieure de l'hémipoumon collabé homolatéral dans la cavité thoracique.

Paratger Le Site www.lemanip.com Tout Est Gratuit

© 2009 Elsevier Masson SAS. Tous droits réservés

Paratger Le Site www.lemanip.com Tout Est Gratuit
www.lemanip.com

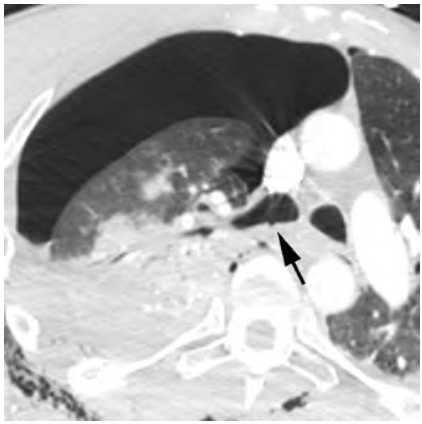

Fig. 14-1. Bulle aérique (flèche) sur la face postérieure de la bronche souche droite avec pneumomédiastin au contact, évocateur de plaie bronchique.
Aspect confirmé à la bronchoscopie.

Le diagnostic de traumatisme trachéo-bronchique est cependant rarement fait sur des signes directs et précoces et c'est souvent le suivi clinique et iconographique qui émettra un doute quant au diagnostic. Ainsi, il existe plusieurs signes indirects, énumérés au tableau 14-1 qui doivent alerter le radiologue. *Le diagnostic de certitude repose sur la bronchoscopie.*

Une rupture œsophagienne peut être concomitante avec un risque secondaire de fistule trachéo-œsophagienne. Une fracture d'au moins une des trois premières côtes et/ou de la clavicule et/ou du sternum est (sont) fréquemment associée (s).

Pièges et difficultés diagnostiques

Diagnostic différentiel

Les diverticules paratrachéaux sont des hernies de muqueuse trachéale à travers les anneaux trachéaux formant une image d'addition aérique paratrachéale. Ils sont de découverte fortuite, classiquement chez des sujets présentant une bronchopneumopathie chronique obstructive, et siègent préférentiellement en regard de l'orifice médiastinal supérieur, sur le bord postéro-latéral droit de la trachée.

Faux négatifs

Au stade aigu, la brèche peut être obturée par un tissu fibrohémorragique expliquant l'absence de signe pathologique et le retard diagnostic. La TDM en coupes inframillimétriques permet de détecter les petits hématomes ou les irrégularités pariétales pouvant avoir valeur de localisation.

De plus, il faut savoir que dans 10 % des cas, les lésions trachéo-bronchiques ne s'accompagnent ni d'un pneumomédiastin ni d'un pneumothorax.

Tableau 14-1 Signes indirects devant faire évoquer une rupture de l'arbre trachéo-bronchique.

Pneumothorax persistant malgré un drainage correct et fonctionnel.
Majoration d'un emphysème sous-cutané et/ou d'un pneumomédiastin.
Atélectasie persistante.
Angulation bronchique ou disparité de calibre brutale.
Trajet anormal de la sonde d'intubation ou voussure inhabituelle du ballon.
La présence d'air en topographie paratrachéale ou en topographie profonde au niveau des fascia cervicaux serait évocatrice d'une lésion trachéale.

Faux positifs

Les faux positifs sont représentés par toutes les autres causes de pneumomédiastin. Un pneumomédiastin est une constatation fréquente, présent dans environ 10 % des traumatismes thoraciques. Le diagnostic est facile en TDM avec visualisation d'air en topographie médiastinale. Les causes de pneumomédiastin sont nombreuses (tableau 14-2), dans la très grande majorité des cas sans rapport avec une rupture trachéo-bronchique.

Nous rappelons qu'un pneumomédiastin peut diffuser :

- dans la plèvre le long des espaces péri-broncho-vasculaires créant un pneumothorax (fig. 14-2) ;
- dans les parties molles du cou engendrant un emphysème sous-cutané cervical (fig. 14-3) ;
- dans le rétropéritoine *via* le hiatus diaphragmatique ;
- dans le péricarde le long des vaisseaux pulmonaires créant un pneumopéricarde.

Le pneumomédiastin n'a pas de gravité propre, c'est la lésion sous-jacente dont il est la conséquence qui oriente la prise en charge thérapeutique et conditionne le pronostic.

Paratger Le Site www.lemanip.com Tout Est Gratuit

Paratger Le Site www.lemanip.com Tout Est Gratuit
www.lemanip.com

Tableau 14-2 Causes de pneumomédiastin

Origine thoracique	Médiastinale par rupture trachéale ou bronchique ou rupture œsophagienne. Parenchymateuse par effet « Macklin » correspondant à un effort à glotte fermé avec hyperpression intra-alvéolaire entraînant des microruptures alvéolaires avec diffusion d'air dans l'interstitium pulmonaire puis dans le médiastin *via* les espaces péribronchovasculaires. Pariétale par diffusion d'un emphysème sous-cutané de la paroi thoracique.
Origine extra-thoracique	Cervicale par rupture laryngée, plaie du cou, traumatisme des sinus avec emphysème sous-cutané… l'air diffusant dans le médiastin à travers l'orifice médiastinal supérieur. Rétropéritonéale par diffusion d'un pneumorétropéritoine, secondaire à la perforation d'un organe creux accolé (duodénum, côlon) ou d'un organe sous-péritonéal (rectum), à travers les orifices diaphragmatiques physiologiques et notamment par les hiatus costo-lombaires.

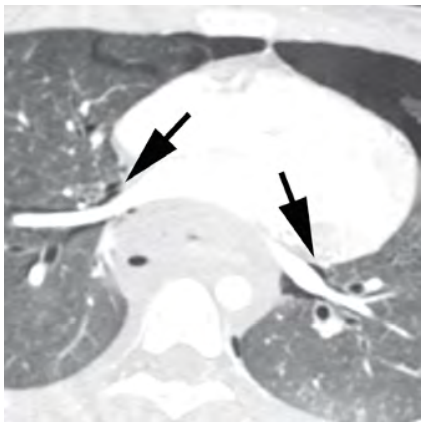

Fig. 14-2. Diffusion d'un pneumomédiastin *via* les espaces péribronchovasculaires (flèches) créant un pneumothorax.

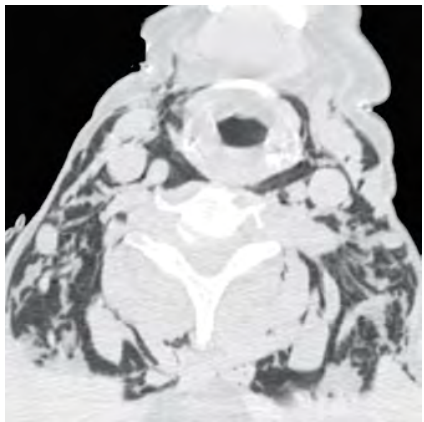

Fig. 14-3. Emphysème des espaces profonds cervicaux par diffusion d'un pneumomédiastin.

Impact thérapeutique

Si le diagnostic est posé, le traitement en urgence consiste à placer la sonde d'intubation en aval de la lésion pour assurer une oxygénation et une ventilation correcte du poumon et éviter l'inhalation de sang. Le traitement chirurgical doit ensuite être réalisé dès que possible pour restaurer un calibre bronchique suffisant nécessaire à la fonction ventilatoire et ainsi éviter les complications tardives.

Actuellement, des alternatives non chirurgicales sont discutées en cas de lésions inférieures à 2 cm ou en présence de lésions de la portion membraneuse de la trachée.

Les complications tardives sont représentées par des sténoses bronchiques, des atélectasies persistantes, des pneumopathies itératives, une diminution de la capacité respiratoire voire un asthme d'apparition post-traumatique.

Au total

- Rupture trachéo-bronchique = lésion rare.
- Localisation préférentielle : carène et tiers proximal de la bronche-souche droite.
- Signe direct = solution de continuité avec pneumomédiastin au contact.
- Signe indirect = toute disparité de calibre bronchique ou atélectasie persistante.
- Diagnostic de certitude = bronchoscopie.
- Nécessite en général un traitement chirurgical précoce pour conserver la fonction respiratoire.

Paratger Le Site www.lemanip.com Tout Est Gratuit

Paratger Le Site www.lemanip.com Tout Est Gratuit
www.lemanip.com

« Petit signe à ne pas manquer »

Savoir évoquer et rechercher une rupture trachéo-bronchique devant la persistance ou l'aggravation d'un pneumothorax, d'un pneumomédiastin ou d'un emphysème sous-cutané malgré un traitement bien conduit.

Traumatisme œsophagien

C'est une lésion que l'on ne rencontre pratiquement jamais dans les traumatismes thoraciques fermés. Elle est plus fréquente dans les traumatismes ouverts.

Lors des traumatismes thoraciques fermés, le mécanisme lésionnel est une hyperextension du cou entraînant une impaction de l'œsophage sur les corps vertébraux en regard. Les lésions siègent alors préférentiellement sur l'œsophage cervical avec un risque accru en présence d'une ostéophytose exubérante cervicale. Les lésions de l'œsophage thoracique ou abdominal sont encore plus rares et sont secondaires soit à une hyperpression intraluminale œsophagienne (le siège préférentiel est alors sous-carénaire à proximité de la jonction œso-gastrique), soit à un traumatisme direct par fracture de côte postérieure ou fracture vertébrale.

Lors de traumatismes pénétrants (arme blanche, arme à feu), les ruptures siègent plutôt sur l'œsophage cervical.

Le **tableau 14-3** expose les autres causes essentielles et plus fréquentes des ruptures œsophagiennes.

Tableau 14-3 Causes principales des ruptures œsophagiennes.

- Ingestion d'un corps étranger contendant (arête de poisson, os de volaille…) avec des lésions plutôt au niveau de la jonction pharyngo-œsophagienne ou œso-gastrique mais c'est une situation rare puisque seulement 1 % des corps étrangers ingérés se compliquent de perforation œsophagienne.
- « Spontané » ou secondaire à des vomissements itératifs, à des efforts de toux répétés, à un hoquet persistant…, lié à une hyperpression intraluminale (= syndrome de Boerhaave), entraînant une section transmurale à proximité du cardia, souvent de topographie postéro-latérale gauche. Le syndrome de Mallory-Weiss est une lacération radiaire de la muqueuse et de la sous-muqueuse de la jonction œsocardiale entraînant une hémorragie digestive haute.
- Iatrogène (intubation trachéale ou endoscopie…), les lésions siégeant plutôt sur la face postérieure de l'œsophage cervical et au niveau de la région crico-pharyngée.

Image typique

Malheureusement, le diagnostic est souvent retardé car il existe de nombreux signes évocateurs qui sont très peu spécifiques. Il faut savoir l'évoquer cliniquement devant un sepsis d'aggravation rapide chez un patient traumatisé thoracique grave (traumatisme cardiaque, gros vaisseaux médiastinaux et/ou trachéo-bronchique).

Le TDM recherchera des signes « directs » très inconstants qui sont un épaississement pariétal focal de l'œsophage traduisant un hématome mural, ou une solution de continuité traduisant une lacération transmurale. Les dissections muqueuses n'ont pas de traduction TDM propre. Les ruptures par transsection complète sont rarissimes et souvent fatales par médiastinite fulgurante.

De multiples signes indirects peuvent orienter le diagnostic au premier rang desquels un *pneumomédiastin postérieur* (**fig. 14-4**), très fréquent (présent dans environ 75 % des lésions œsophagiennes) avec une valeur localisatrice s'il est de petite abondance.

Des collections périœsophagiennes, des contours flous de l'œsophage avec infiltration de la graisse périœsophagienne voire des collections médiasti-

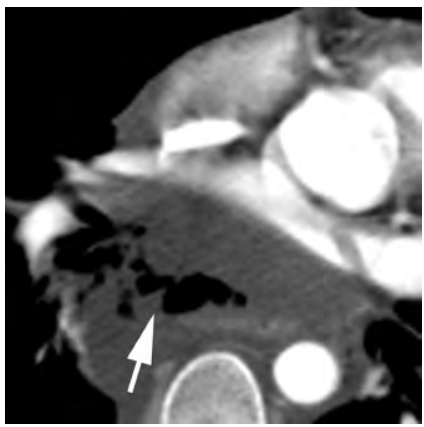

Fig. 14-4. Pneumomédiastin localisé (flèche) avec hémomédiastin sur rupture œsophagienne post-traumatique.
N.B. Traumatisme sévère avec patient en choc cardiogénique à l'arrivée.

Paratger Le Site www.lemanip.com Tout Est Gratuit

Paratger Le Site www.lemanip.com Tout Est Gratuit
www.lemanip.com

nales d'emblée en rapport avec une médiastinite sont également des signes évocateurs.

Parfois, ces traumatismes œsophagiens s'accompagnent d'un emphysème sous-cutané, d'un pneumothorax, d'un hémo-, hydro- ou d'un pyopneumothorax secondaire à une rupture de la plèvre médiastine. Ces épanchements pleuraux siègent plutôt à droite si la lésion se situe dans les deux tiers supérieurs de l'œsophage et plutôt à gauche si la lésion intéresse le tiers inférieur. La constatation d'un pneumopéricarde reste une « histoire de chasse ».

Une opacification œsophagienne à l'aide de produit de contraste iodé hydrosoluble (dilué à 1/5e) suivie d'une acquisition TDM spiralée permet parfois d'objectiver le site perforé par opacification de la brèche et passage de PDC dans le médiastin (fig. 14-5). Les reconstructions multiplanaires et parfois l'utilisation du mode MIP sont très performantes pour la détection de brèches de petite taille.

Il existe de nombreux faux négatifs (voir ci-dessous) et il peut être utile de potentialiser l'examen en modifiant la position du patient (acquisition en décubitus latéral ou en procubitus) permettant parfois de démasquer le site de la perforation.

N.B. En cas de suspicion de fistule trachéo-œsophagienne (voir encadré, p. 186), il faudra plutôt utiliser de la baryte.

L'endoscopie œsophagienne permet de confirmer le diagnostic mais avec une sensibilité variable (50 à 90 % selon les équipes) en fonction de la taille et du type de lésion.

Pièges et difficultés diagnostiques

Faux négatifs

Si la perforation est de trop petite taille ou obturée par un œdème ou un tissu fibrohémorragique,

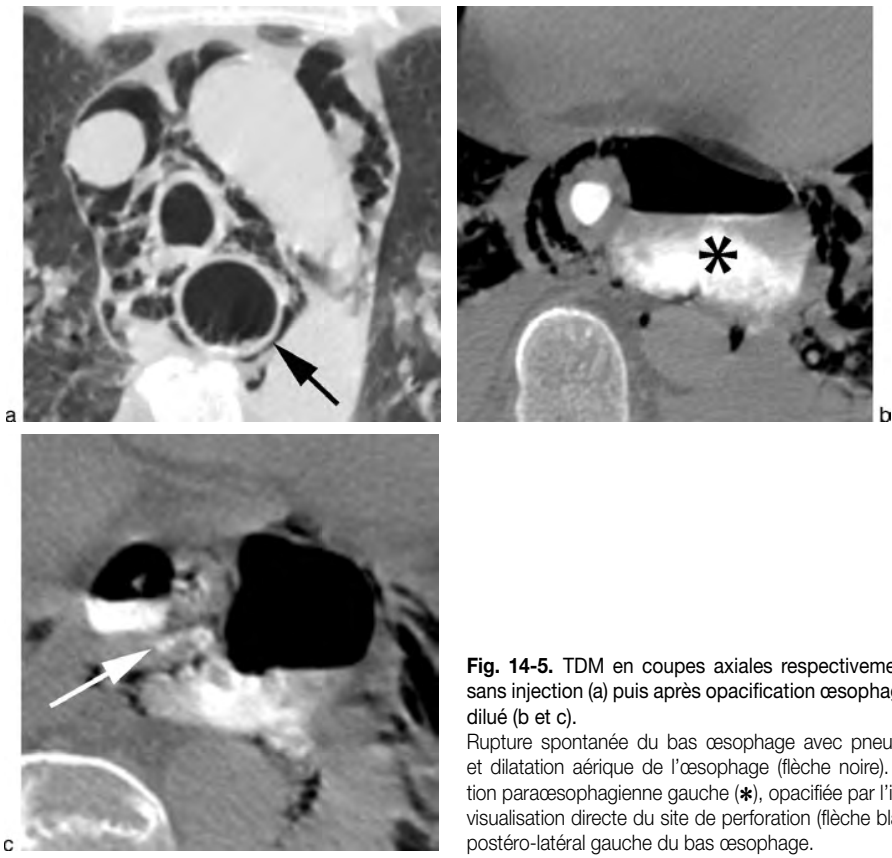

Fig. 14-5. TDM en coupes axiales respectivement de haut en bas, sans injection (a) puis après opacification œsophagienne avec un PDC dilué (b et c).
Rupture spontanée du bas œsophage avec pneumomédiastin majeur et dilatation aérique de l'œsophage (flèche noire). Il existe une collection paraœsophagienne gauche (*), opacifiée par l'ingestion iodée, avec visualisation directe du site de perforation (flèche blanche) sur le versant postéro-latéral gauche du bas œsophage.

Paratger Le Site www.lemanip.com Tout Est Gratuit

Paratger Le Site www.lemanip.com Tout Est Gratuit

elle peut ne pas être visualisée avec absence d'extravasation de PDC iodé en dehors de la lumière œsophagienne.

Diagnostic différentiel

On signalera l'éventualité d'une tumeur œsophagienne de découverte fortuite, qui pourrait mimer un épaississement pariétal post-traumatique, mais l'aspect TDM est alors bien différent avec une masse tissulaire asymétrique, rehaussée après injection et s'accompagnant parfois d'adénomégalies satellites.

Le diverticule de Zenker peut mimer une collection paraœsophagienne post-traumatique mais sa topographie spécifique se raccordant au niveau de la face postéro-latérale gauche de la jonction cricopharyngée, redressera rapidement le diagnostic.

Impact thérapeutique

La mortalité est élevée en l'absence de diagnostic précoce, proche de 90 % à 48 heures par médiastinite fulgurante et choc septique. Elle peut être réduite de moitié si la chirurgie est réalisée dans les 24 premières heures d'où l'intérêt d'un diagnostic précoce.

Le traitement chirurgical est indispensable d'emblée dans un contexte septique avec instabilité hémodynamique (suture lésionnelle, œsophagectomie, ou plastie selon l'importance lésionnelle, avec drainage médiastinal systématique). Parfois un traitement conservateur est envisagé en cas de lésion de petite taille sans collection ni abcès et sans contexte septique avec mise au repos de l'œsophage, alimentation parentérale et antibiothérapie probabiliste.

« Petit signe à ne pas manquer »

Une opacification digestive normale n'élimine pas le diagnostic de rupture œsophagienne car, en cas de perforation de petite taille, la brèche est obturée par un tissu fibrohémorragique ne permettant pas au PDC de diffuser dans le médiastin, rechercher alors attentivement des signes indirects.

Au total

- Rarissime dans les traumatismes fermés, plutôt dans les traumatismes pénétrants.
- Quel que soit le mécanisme, deux sites électifs : œsophage cervical et jonction œso-gastrique.
- Savoir repérer un épaississement pariétal focal, un hématome sentinelle, un pneumomédiastin localisé voire directement la solution de continuité œsophagienne.
- S'aider des opacifications digestives : hydrosolubles si suspicion de communication avec le médiastin et baryte si suspicion de fistule trachéo-œsophagienne.
- Mortalité élevée par médiastinite et choc septique.

Fistule trachéo-œsophagienne

C'est une lésion de survenue exceptionnelle lors des traumatismes thoraciques fermés (moins de 0,2 %). Le mécanisme de survenue serait alors un traumatisme en compression à haute énergie. La trachée et l'œsophage seraient pris en étau entre le sternum et le rachis, entraînant une rupture membraneuse de la trachée et une rupture antérieure de l'œsophage.

Ces lésions sont plus fréquentes en cas de traumatisme pénétrant, nécessitant que la trachée et l'œsophage soient lésés par l'élément vulnérant (sur le trajet de l'arme à feu ou de l'arme blanche). La constitution du trajet fistuleux nécessite 3 à 10 jours après le traumatisme.

Ces fistules surviennent plus volontiers au décours d'une longue réanimation avec sonde d'intubation trachéale et sonde nasogastrique associées, générant une ischémie focale œsophagienne et trachéale se compliquant de nécrose puis de fistulisation. Dans ce contexte, les fistules siègent préférentiellement en regard de la carène ou juste au dessus.

Le diagnostic est évoqué cliniquement devant une pneumopathie persistante, une toux lors de la déglutition, l'apparition d'une hyperthermie… La TDM permet d'objectiver la fistule en réalisant une acquisition sans puis après ingestion de baryte diluée (les PDC hydrosolubles hyperosmolaires sont contre-indiqués devant le risque d'OAP en cas de passage intra-alvéolaire) avec visualisation du trajet fistuleux par opacification directe. Les signes indirects en TDM reposent sur la visualisation d'un pneumomédiastin, d'un aspect infiltré du médiastin postérieur ou d'un emphysème sous-cutané…

L'endoscopie bronchique et œsophagienne confirme le diagnostic.

Paratger Le Site www.lemanip.com Tout Est Gratuit

Paratger Le Site www.lemanip.com Tout Est Gratuit
www.lemanip.com

En cas de fistule de taille inférieure à 2 cm, un traitement conservateur est discuté.
Sinon, le traitement est chirurgical avec fermeture de la fistule, drainage médiastinal voire plastie œsophagienne et/ou trachéale si nécessaire, sous couvert d'une antibiothérapie prophylactique à large spectre. L'état nutritionnel du patient doit être conservé avec jéjunostomie d'alimentation.

Traumatisme du canal thoracique

C'est une lésion rare dans le cadre d'un traumatisme fermé, survenant lors d'un mécanisme par étirement et lacération des lymphatiques lors des mouvements de flexion et d'extension du rachis. Dans un cas sur cinq, ce traumatisme est associé à une fracture du rachis thoracique.

Il est plus fréquent en cas de traumatisme pénétrant.

Rappel anatomique

Le canal thoracique est un système de drainage lymphatique qui relie la citerne chyleuse (citerne de Pecquet) abdominale au confluent veineux jugulo-sous-clavier gauche. Il pénètre en intrathoracique au niveau du hiatus aortique puis remonte le long du versant droit du rachis, entre la veine azygos et l'aorte. Au niveau de la carène, le trajet du canal change de côté, pour venir se positionner sur le versant gauche de la trachée. Il termine son parcours entre l'œsophage et l'artère sous-clavière gauche pour s'aboucher dans le confluent veineux gauche. Connaître cette anatomie est essentiel pour comprendre la raison pour laquelle les lésions sous-carénaires du canal thoracique se manifesteront par un chylothorax droit (trajet sur le versant droit du médiastin) et les lésions en regard et au-dessus de la carène, par un chylothorax gauche (fig. 14-6).

Image typique

Le diagnostic est évoqué en TDM devant un épanchement pleural persistant (chylothorax) dans un contexte de carence nutritionnelle avec immunosuppression et troubles respiratoires. Ces

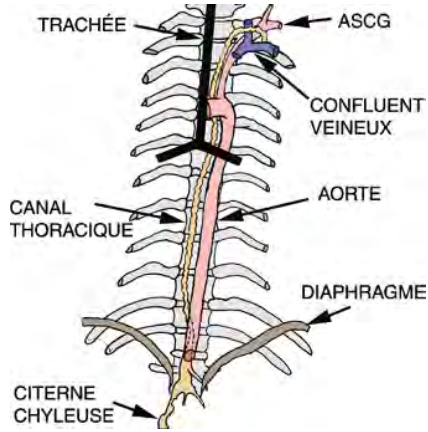

Fig. 14-6. Schéma illustrant le trajet du canal thoracique (ASCG = artère sous-clavière gauche).

épanchements sont théoriquement de faible densité mais rarement de densité négative. Ils sont très fréquemment associés à des collections médiastinales de très basse densité (collections graisseuses) qui sont souvent à l'origine de la contamination pleurale. La topographie de ces collections peut aider à préciser le niveau de la brèche. Un traumatisme œsophagien associé doit être éliminé.

Le diagnostic positif est posé sur les résultats de la ponction pleurale directe avec un taux de triglycérides élevé (> 110 mg/dL).

La localisation de la brèche peut être potentialisée par la réalisation d'une lymphographie plus ou moins couplée à une TDM à la recherche d'une fuite de PDC, d'un lymphocèle ou d'une obstruction canalaire lymphatique.

Pièges et difficultés diagnostiques

Les diagnostics différentiels sont représentés par tous les autres épanchements pleuraux (liquidiens, hématiques) qu'il peut être difficile voire impossible à différencier sur les simples mesures de densité spontanée.

Impact thérapeutique

La mortalité est d'environ 50 % en cas de brèche non traitée, en rapport avec l'immunosuppression induite et les complications infectieuses secondaires.

Paratger Le Site www.lemanip.com Tout Est Gratuit

Paratger Le Site www.lemanip.com Tout Est Gratuit
www.lemanip.com

Le traitement est médical pendant au moins 4 semaines, avec nutrition parentérale et régime pauvre en lipides permettant de réduire le flux chyleux et ainsi de diminuer le débit au niveau de la brèche pour favoriser sa fermeture spontanée. Ce traitement est jugé efficace si le chylothorax régresse progressivement.

Si la brèche est clairement individualisée par la TDM, un traitement spécifique chirurgical ou radiologique interventionnel (embolisation par microcoils) peut être envisagé. En cas de brèche non objectivée, le traitement chirurgical consiste en une ligature du canal thoracique à hauteur du diaphragme.

Au total

- Secondaire à un traumatisme pénétrant en général.
- Diagnostic évocateur : chylothorax (confirmé par la biochimie).
- Diagnostic topographique : lymphographie couplée à la TDM.
- Traitement médical, chirurgical ou radiologique interventionnel.

« Petit signe à ne pas manquer »

Rechercher attentivement une lésion œsophagienne en cas de chylothorax : lésions souvent associées+++.

Traumatismes vasculaires

Traumatisme aortique

Les traumatismes aortiques seraient responsables de 10 à 20 % de l'ensemble des décès après AVP à haute vitesse. On observe environ 80 à 90 % de décès immédiat et, parmi les survivants, la moitié décédera dans les 24 heures.

L'amélioration, tant des transports médicalisés que des possibilités d'imagerie précoce dans des conditions d'urgence, rend le diagnostic de rupture aortique de moins en moins exceptionnel. La TDM de réalisation « systématique » permet d'autre part le diagnostic des ruptures asymptomatiques en détectant des microsignes.

Ce traumatisme correspond presque exclusivement à une lacération (déchirure) transversale linéaire atteignant une ou plusieurs couches pariétales aortiques et secondaire à des forces de traction, d'étirement et de torsion.

Les mécanismes lésionnels sont encore discutés et probablement multifactoriels, ils associent :

- *une décélération horizontale* brutale entraîne une traction préférentielle au niveau des zones de jonction entre segments fixes et mobiles, notamment au niveau de l'isthme ou juste au niveau du hiatus diaphragmatique, où les forces de cisaillement sont maximales, lacérant l'intima ;
- *la décélération verticale* entraîne des lésions préférentielles sur l'arche aortique et l'aorte ascendante qui viennent en flexion se plicaturer et s'impacter sur les structures hilaires transversales sous-jacentes ;
- *un mécanisme en compression directe* engendre une augmentation brutale de la pression intraluminale laquelle, telle une vague, est transmise directement à l'isthme aortique entraînant une sorte de *blast* intraluminal ;
- *lors d'une compression antéro-postérieure*, l'aorte est prise en étau entre le mur thoracique antérieur et le billot rachidien, c'est le concept osseux.

Les lésions de l'aorte ascendante sont souvent fatales immédiatement par atteinte des coronaires, du péricarde et tamponnade, ce qui explique en partie la plus grande fréquence des lésions isthmiques, qualifiées de moins « graves » (**tableau 14-4**).

N.B. On définit l'isthme par le segment aortique situé entre la dernière artère à destinée brachiocéphalique (sous-clavière gauche en général) et le ligament artériel.

Tableau 14-4 Localisation préférentielle des lésions aortiques.

> 80 % : isthme sur sa face antéro-médiale ++
< 10 % : aorte ascendante à la sortie du sac péricardique
< 5 % : aorte descendante au niveau du hiatus diaphragmatique

Paratger Le Site www.lemanip.com Tout Est Gratuit

Paratger Le Site www.lemanip.com Tout Est Gratuit
www.lemanip.com

Image typique

La sémiologie TDM des lésions aortiques est colligée dans le tableau 14-5. L'acquisition est réalisée avec un temps artériel (*cf.* protocole à la fin du chapitre).

L'aspect TDM de ces différentes formes de lésions traumatiques aortiques est résumé ci dessous.

Rupture aortique incomplète

Elle correspond à une déchirure intimale et médiale avec un adventice intact. On visualise en TDM une image d'addition, de contours irréguliers, en rapport avec un faux anévrisme sacciforme (limitée par une fine couche adventitielle non détectable en TDM) développé le plus fréquemment sur la face antéro-médiale de l'isthme (fig. 14-8) à proximité de l'insertion du ligament artériel et se raccordant à la lumière aortique par un collet plus ou moins large. L'hémomédiastin associé participe à contenir le saignement. Ce saignement médiastinal serait dû à une rupture des petites veines médiastinales concomitante à la plaie aortique ou à un saignement des vasa vasorum aortiques.

Rupture aortique complète

Il s'agit d'une rupture des trois couches pariétales aortiques avec un saignement massif dans le médiastin diffusant dans l'espace extra-pleural et chapeautant l'hémithorax gauche (signe de la coiffe apicale) (fig. 14-9). Il s'ensuit un hémothorax gauche extensif refoulant la trachée et l'œsophage. Le taux de survie à ce stade est quasiment nul. La TDM objective une fuite de PDC dans le médiastin contaminant parfois la plèvre.

Tableau 14-5 Principaux signes TDM à rechercher en faveur d'un traumatisme aortique.

Signes directs	Flap intimal (dissection) compliqué ou non de thrombus. Pseudo-anévrisme. Solution de continuité avec extravasation de PDC. Hématome de paroi. Irrégularité des contours ou changement abrupt de calibre (pseudocoarctation).
Signes indirects	Hémomédiastin au contact de l'aorte. Hémothorax gauche (fig. 14-7). Diminution de calibre de l'aorte abdominale avec signes d'hypoperfusion des organes intra-abdominaux.

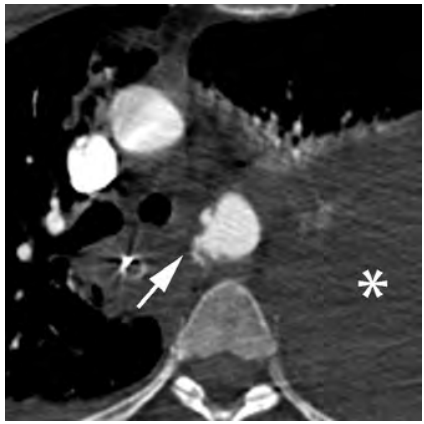

Fig. 14-7. Hémothorax gauche (*) et hémomédiastin sur rupture isthmique de l'aorte (flèche).

Dissection aortique

Traumatique, elle est beaucoup moins fréquente que la dissection « spontanée ». Elle représente environ un dixième de l'ensemble des lésions traumatiques aortiques. Le mécanisme lésionnel est une décélération brutale avec un pic aigu hypertensif. L'onde de pression générée va se propager sur la paroi aortique créant une rupture intimale puis disséquant progressivement la média en constituant un faux chenal. Une athérosclérose, une maladie du tissu élastique et le grand âge sont des facteurs prédisposants. L'autre mécanisme incriminé serait une hémorragie des vasa vasorum entraînant un hématome de paroi qui fragiliserait et romprait secondairement la média.

Le diagnostic TDM est le même que pour les dissections non traumatiques. On recherche :

- un flap intimal délimitant un vrai et un faux chenal ;
- un déplacement interne des calcifications (qui sont intimales, fig. 14-10) à la différence d'un thrombus mural calcifié dans lequel les calcifications sont externes ;
- une variation de calibre de l'aorte descendante qui doit en théorie garder à peu près le même calibre entre l'artère sous-clavière gauche et le

Paratger Le Site www.lemanip.com Tout Est Gratuit

Paratger Le Site www.lemanip.com Tout Est Gratuit
www.lemanip.com

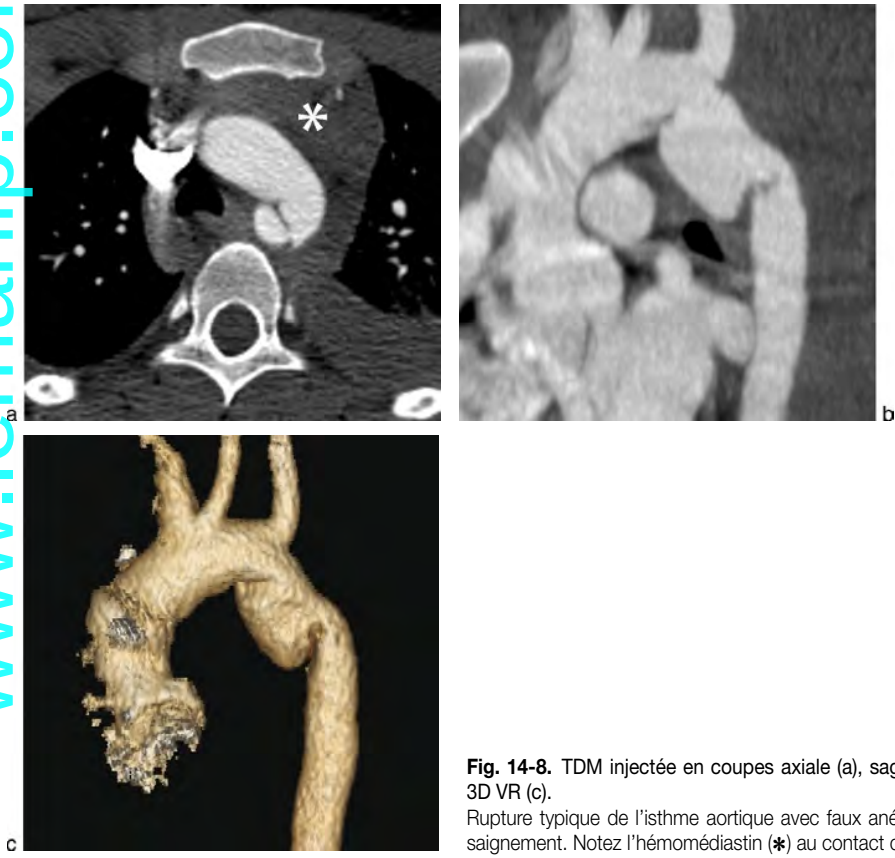

Fig. 14-8. TDM injectée en coupes axiale (a), sagittale oblique (b) et 3D VR (c).
Rupture typique de l'isthme aortique avec faux anévrisme contenant le saignement. Notez l'hémomédiastin (*) au contact de l'aorte.

hiatus diaphragmatique. L'aorte est généralement augmentée de taille aux dépens du faux chenal qui se dilate ; d'où l'intérêt des reconstructions sagittales obliques ou, mieux, des reconstructions *curved* qui permettent d'aligner toute la longueur de l'aorte descendante.

Il peut exister de nombreuses voies de réentrées et de sorties (fig. 14-11). La porte d'entrée se situe préférentiellement soit au niveau antéro-latéral droit de l'aorte ascendante (lié au flux aortique pulsé) soit au niveau de l'insertion du ligament artériel sur l'aorte descendante. Le vrai chenal possède en général un calibre inférieur au faux chenal, ce dernier possédant une résistance périphérique moindre. Il est indispensable de rechercher l'extension de la dissection aux TSA et à l'aorte abdominale et ses branches, et une éventuelle compression du vrai chenal par le faux chenal (les bords du vrai chenal sont alors concaves).

On rappelle l'utilité de la classification de Stanford qui oriente la prise en charge chirurgicale en fonction de la topographie de la porte d'entrée de la dissection. Ainsi le type A correspond à une dissection de l'aorte ascendante (imposant un traitement chirurgical) et le type B de l'aorte descendante (traitement médical).

Hématome intramural aigu

Il correspond à une dissection aortique non communicante secondaire à un hématome contenu des vasa vasorum dans la média. En TDM, c'est une hyperdensité spontanée pariétale en général circonférentielle, non rehaussée après injection et apparaissant hypodense par rapport à la lumière aortique sur les séries injectées (fig. 14-12).

Paratger Le Site www.lemanip.com Tout Est Gratuit

Paratger Le Site www.lemanip.com Tout Est Gratuit
www.lemanip.com

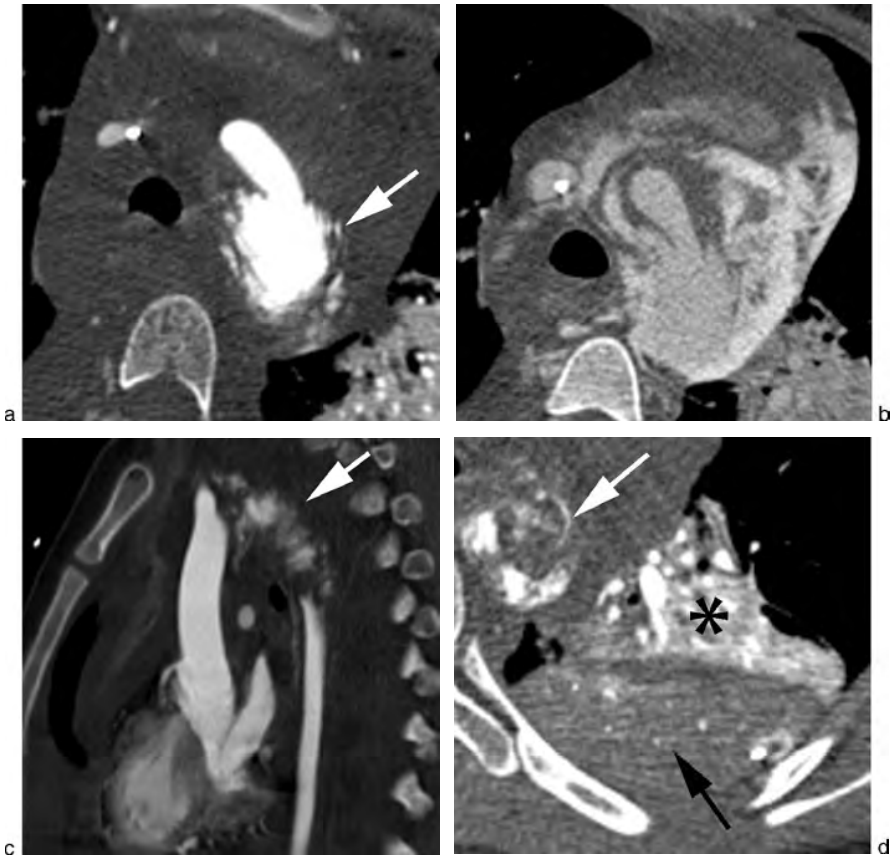

Fig. 14-9. TDM en coupes axiales (a, b, d) et sagittale oblique (c) au temps artériel et au temps tardif.
Rupture complète transpariétale de l'isthme aortique (flèche blanche) avec extravasation de PDC dans le médiastin sur le temps tardif. Décès du patient sur la table du scanner. Notez l'aspect d'hépatisation du lobe inférieur gauche en rapport avec un saignement massif intra-alvéolaire (flèche noire) coexistant avec une atélectasie (*) en avant.

Dans près de la moitié des cas, cet hématome peut se compliquer en rompant soit l'intima donnant un aspect de dissection communicante, soit l'adventice avec un saignement aigu médiastinal plus ou moins contenu. Un diamètre aortique supérieur à 5 cm ou un hématome d'épaisseur supérieure à 11 mm, serait un critère péjoratif d'évolution vers une complication.

Un thrombus mural, qui repose au-dessus de l'intima, présente des calcifications extérieures et des contours irréguliers à la différence de l'hématome mural qui est sous-intimal, avec des calcifications internes et des contours réguliers.

Quel compte rendu ?

Une attention particulière doit être portée à la rédaction du compte rendu en cas de traumatisme aortique, qui doit préciser la topographie exacte de la lésion par rapport aux TSA (distance par rapport à l'artère sous-clavière gauche ++), le diamètre de l'aorte sus- et sous-jacente, la longueur de la lésion et l'existence de variantes anatomiques vasculaires de la normale, cela afin d'orienter le choix thérapeutique (chirurgical versus endovasculaire) et le type de matériel prothétique. Il faut également rechercher les lésions associées au premier rang desquelles une atteinte des TSA ou

Paratger Le Site www.lemanip.com Tout Est Gratuit

Paratger Le Site www.lemanip.com Tout Est Gratuit

www.lemanip.com

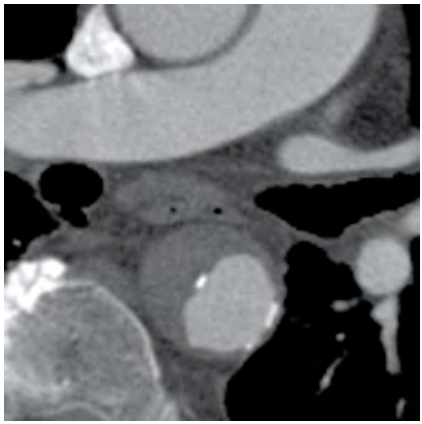

Fig. 14-10. Dissection aortique de type B, notez le déplacement interne des calcifications intimales le long de l'aorte descendante.

des branches viscérales aortiques ou une lésion sus-valvulaire (artères coronaires, péricarde…). Un traumatisme diaphragmatique peut coexister, le mécanisme lésionnel étant similaire.

L'angiographie n'a plus sa place dans la stratégie diagnostique, en revanche elle prend de plus en plus d'ampleur à visée thérapeutique avec la mise en place d'endoprothèse.

Pièges et difficultés diagnostiques

Diagnostic différentiel

Neuf fois sur dix, un hémomédiastin post-traumatique n'est pas lié à une lésion aortique !
L'absence d'hémomédiastin et la conservation d'un liseré graisseux périaortique rendent très faible la probabilité de traumatisme aortique !

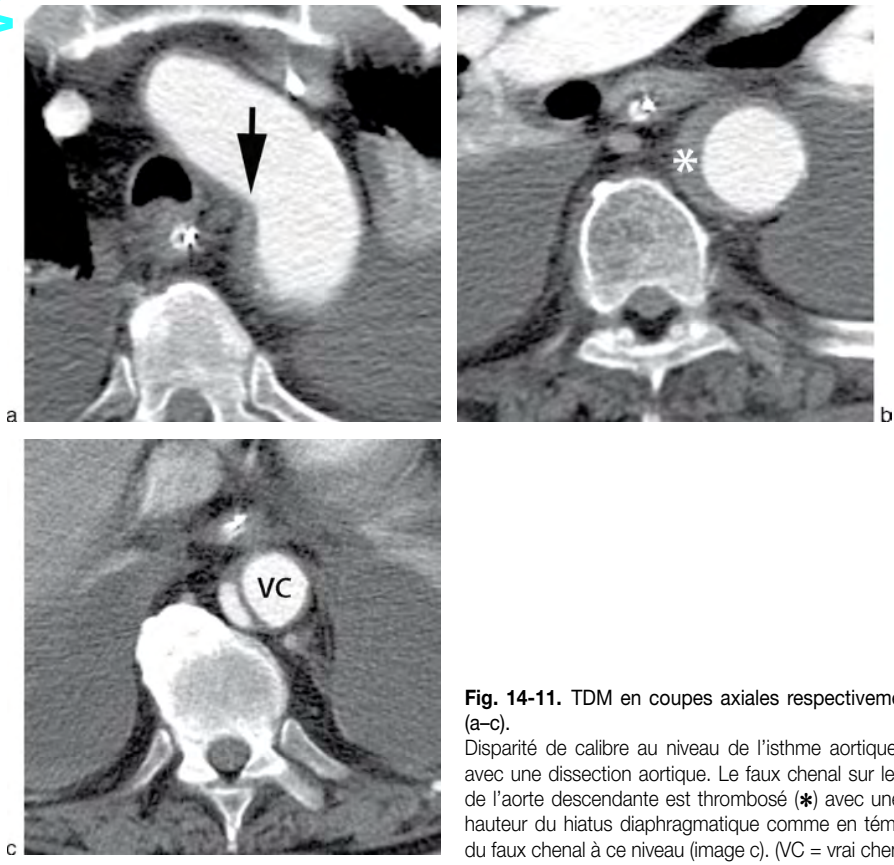

Fig. 14-11. TDM en coupes axiales respectivement de haut en bas (a–c).
Disparité de calibre au niveau de l'isthme aortique (flèche) en rapport avec une dissection aortique. Le faux chenal sur le versant latéral droit de l'aorte descendante est thrombosé (*) avec une voie de réentrée à hauteur du hiatus diaphragmatique comme en témoigne l'opacification du faux chenal à ce niveau (image c). (VC = vrai chenal)

Paratger Le Site www.lemanip.com Tout Est Gratuit

Paratger Le Site www.lemanip.com Tout Est Gratuit
www.lemanip.com

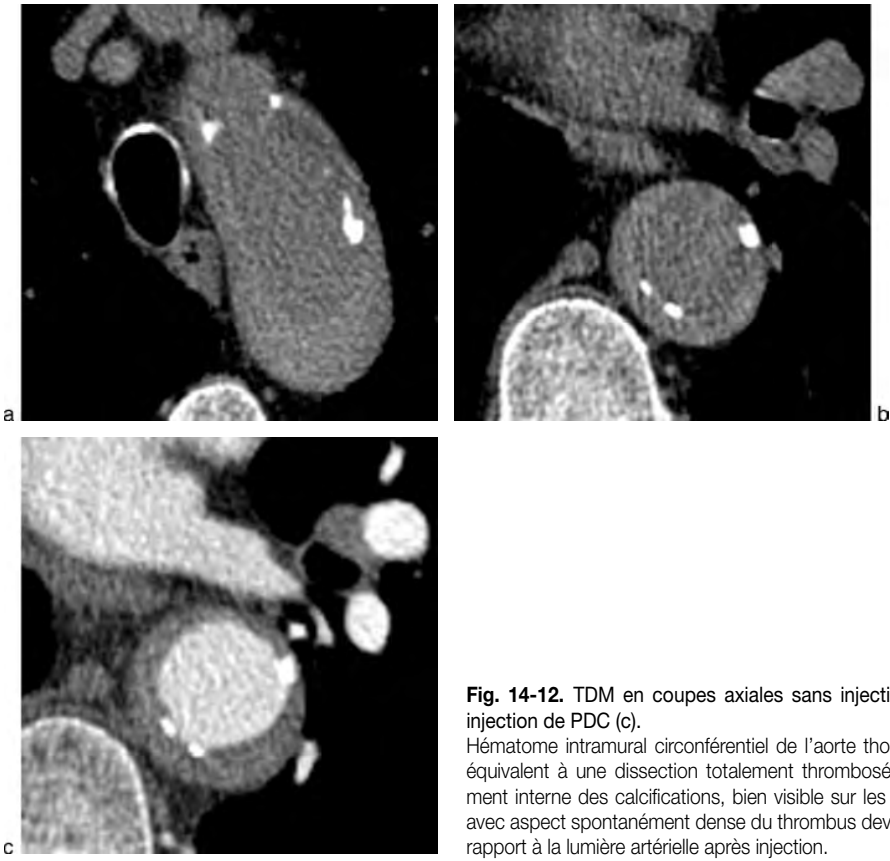

Fig. 14-12. TDM en coupes axiales sans injection (a et b) et après injection de PDC (c).
Hématome intramural circonférentiel de l'aorte thoracique descendante équivalent à une dissection totalement thrombosée. Notez le déplacement interne des calcifications, bien visible sur les séries sans injection, avec aspect spontanément dense du thrombus devenant hypodense par rapport à la lumière artérielle après injection.

Un hémomédiastin est défini par la présence de sang en topographie médiastinale. La topographie de l'hémomédiastin oriente vers l'origine du saignement. Ainsi, un hémomédiastin antérieur avec conservation d'un liseré graisseux avec l'aorte provient généralement d'une cause sternale. Un hémomédiastin strictement de topographie postérieure doit faire rechercher une cause rachidienne. Un hémomédiastin au contact direct des vaisseaux doit faire rechercher un traumatisme vasculaire et en particulier aortique en cas de localisation médiastinale moyenne et supérieure. Si aucun gros vaisseau n'apparaît lésé, il s'agit vraisemblablement d'un saignement des petits vaisseaux médiastinaux (**fig. 14-13**).

Un hémomédiastin peut diffuser dans l'espace extra-pleural, pleural, inframédiastinal postérieur (= rétrocrural) et rétropéritonéal.

Les faux positifs d'hémomédiastin sont représentés par les résidus thymiques, les atélectasies paraaortiques et les hémothorax dans les gouttières paravertébrales.

Faux positifs

Intrinsèques

Certaines variantes anatomiques de l'aorte thoracique peuvent mimer des lésions traumatiques :

- l'*aortic spindle* (= équivalent de coarctation aortique peu serrée) correspond à un rétrécissement congénital de l'aorte en regard du ligament artériel avec dilatation fusiforme d'aval pouvant persister à l'âge adulte (incidence dans la population adulte entre 10 et 15 %) ;
- *un diverticule du canal* (= ductus diverticulum) qui est une ectasie de l'abouchement du canal artériel soit « primaire », soit « secondaire » par

Paratger Le Site www.lemanip.com Tout Est Gratuit

Paratger Le Site www.lemanip.com Tout Est Gratuit
www.lemanip.com

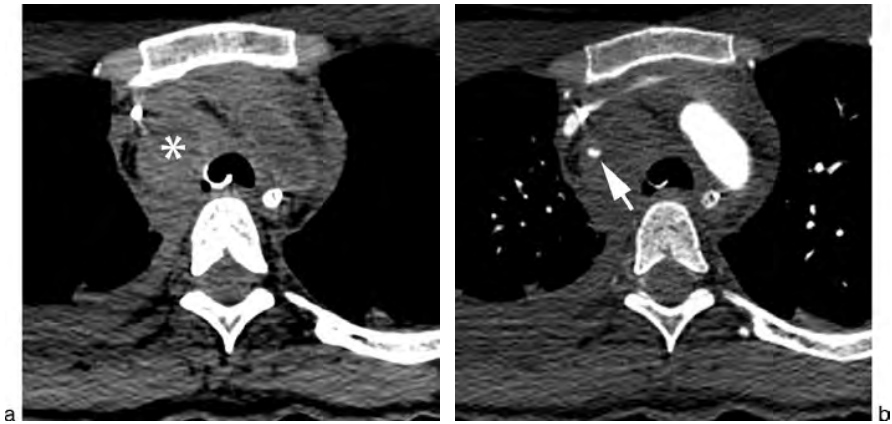

Fig. 14-13. TDM sans injection (a) et injectée (b) au temps artériel.
Hémomédiastin moyen droit (*) en rapport avec un saignement actif d'une petite artère médiastinale (flèche) sans anomalie de calibre ni de rehaussement aortique.

Fig. 14-14. Diverticule du canal artériel. TDM en coupes axiale (a) et sagittale oblique avec MIP (b).
Notez l'absence d'hémomédiastin et l'aspect typique de ce diverticule.

traction par le ligament artériel (fig. 14-14); en tout cas, ce diverticule se raccorde progressivement, à angle obtus avec la lumière aortique en général au niveau de sa face antérieure et médiale; il concernerait entre 10 et 30 % de la population générale;

- *une dilatation des infundibula* des TSA ou des troncs inter costo-bronchiques peut mimer une image d'addition aortique mais la continuité avec une petite branche vasculaire redressera rapidement le diagnostic (fig. 14-15).

L'existence de pathologies sous-jacentes et notamment d'un ulcère athéroscléreux pénétrant peuvent être prises à tort comme un signe de traumatisme aortique. L'athérome siège préférentiellement au niveau de la crosse aortique et de l'aorte descendante, il peut se compliquer de faux anévrisme, dissection ou rupture (fig. 14-16 et 14-17). Les arguments en faveur d'une ulcération athéroscléreuse sont l'association à une infiltration athéromateuse diffuse sur les autres axes artériels et un épaississement asymétrique des parois de l'aorte.

Paratger Le Site www.lemanip.com Tout Est Gratuit

Paratger Le Site www.lemanip.com Tout Est Gratuit
www.lemanip.com

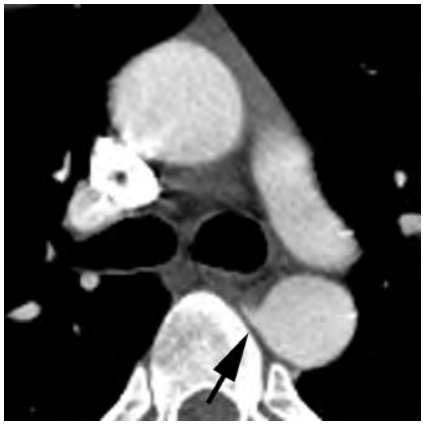

Fig. 14-15. Dilatation de l'infundibulum d'un tronc intercosto-bronchique droit (flèche).

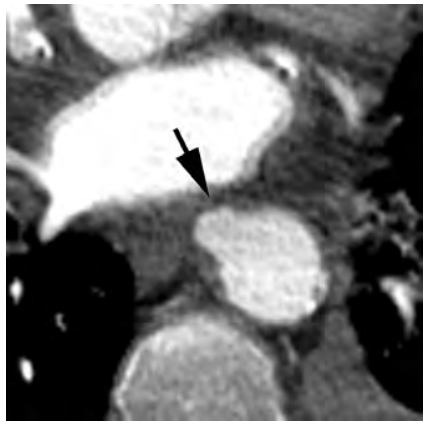

Fig. 14-17. Localisation typique au niveau de l'aorte descendante d'une plaque athéromateuse ulcérée (flèche).

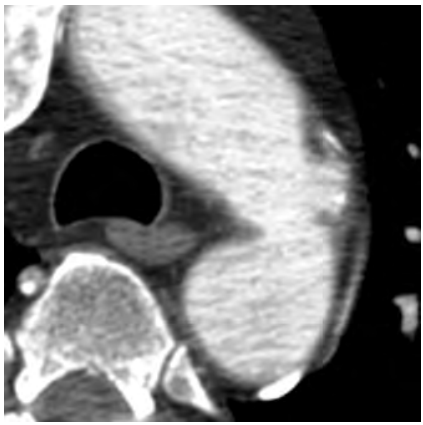

Fig. 14-16. Plaque athéromateuse ulcérée.
Notez la topographie des calcifications restant à l'extérieur et la conservation d'un diamètre aortique total stable.

Extrinsèques

Les artéfacts de battements cardiaques créent de fausses images de lacération sur l'aorte ascendante (**fig. 14-18** et **14-19**). Une TDM avec synchronisation cardiaque (*gatting*) est l'examen idéal pour s'affranchir de ces problèmes. Cependant, cet examen, nécessitant une fréquence cardiaque régulière et pas trop rapide, est de réalisation difficile en contexte d'urgence. Les nouvelles machines à 64 canaux ou plus permettent par leur rapidité d'acquisition de s'affranchir partiellement de ces artéfacts.

Les artéfacts de durcissement engendrent des fausses images de lacération par une trop forte concentration du PDC dans le tronc veineux brachiocéphalique gauche pour l'arche aortique ou de la veine cave supérieure (VCS) pour l'aorte ascendante (**fig. 14-20**). On privilégiera l'injection par voie antébrachiale droite permettant de limiter ces artéfacts.

D'autres artéfacts liés aux cathéters, aux sondes d'intubation ou aux mouvements respiratoires du patient peuvent poser des difficultés diagnostiques.

Faux négatifs

Le fenêtrage de lecture doit être adapté (W 400–500, L 200) pour détecter les anomalies d'opacification intraluminales. Les lésions situées au niveau de la crosse aortique peuvent être méconnues, prises pour un volume partiel. Les reconstructions de l'aorte dans le plan sagittal oblique permettent de confirmer ou d'infirmer l'existence de ces lésions.

Impact thérapeutique

Le diagnostic de lésion traumatique aortique a un impact thérapeutique majeur. Le traitement consiste dans un premier temps et en urgence à stabiliser le statut hémodynamique du patient avec contrôle strict de la TA et de la fréquence

Paratger Le Site www.lemanip.com Tout Est Gratuit

Paratger Le Site www.lemanip.com Tout Est Gratuit
www.lemanip.com

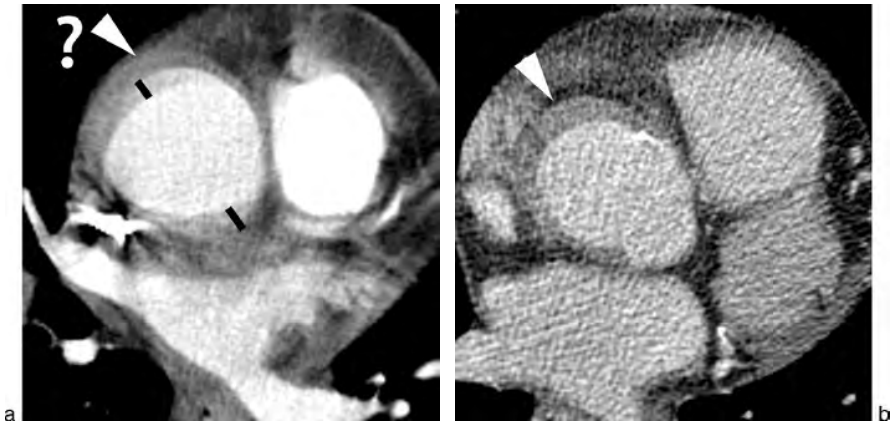

Fig. 14-18. TDM injectée réalisée sans (a) et avec synchronisation cardiaque (b).
Importants artéfacts de mouvements au niveau de l'aorte ascendante avec double contour aortique symétrique (traits noirs) et image d'addition en croissant hypodense périphérique (tête de flèche), non expliquée par les mouvements cardiaques. La TDM avec synchronisation permet de confirmer le diagnostic d'hématome mural en s'affranchissant des artéfacts.

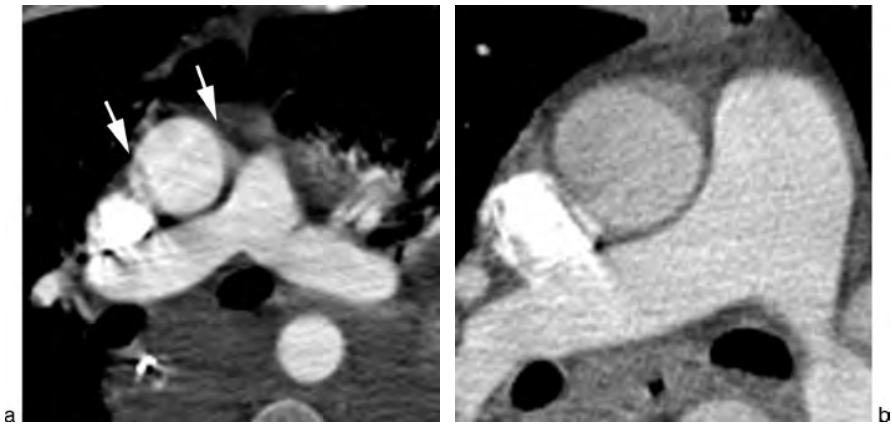

Fig. 14-19. Exemples d'artéfacts de battements cardiaques avec aspect de double contour aortique symétrique (flèches) permettant de les différencier d'une éventuelle dissection.
Notez les artéfacts de durcissement sur le tronc de l'artère pulmonaire droite par la VCS opacifiée.

cardiaque (bêtabloquants qui permettent de diminuer la contrainte systolique pariétale), sous couvert d'une intubation-ventilation. Les traitements spécifiques sont ensuite discutés en fonction du type de traumatisme, de l'âge du patient et de ses comorbidités : traitement chirurgical, endovasculaire ou médical (tableau 14-6).

N.B. Le risque de rupture en cas de pseudo-anévrisme serait maximal dans les 24 premières heures, ensuite une fibrose péricicatricielle s'installe et renforce la solidité adventitielle.

Traitement chirurgical

C'est une *urgence chirurgicale* vitale par thoracotomie, avec réparation de la lésion soit par clampage aortique et suture simple, soit par résection du segment lésé et rétablissement de la continuité par une prothèse en Dacron sous assistance circulatoire (CEC). Cette dernière nécessite une héparinisation, c'est pourquoi toutes les autres causes de saignement doivent être contrôlées avant la thoracotomie par risque d'hémorragie massive (un saignement sur fracture pelvienne doit être

Paratger Le Site www.lemanip.com Tout Est Gratuit

Paratger Le Site www.lemanip.com Tout Est Gratuit

www.lemanip.com

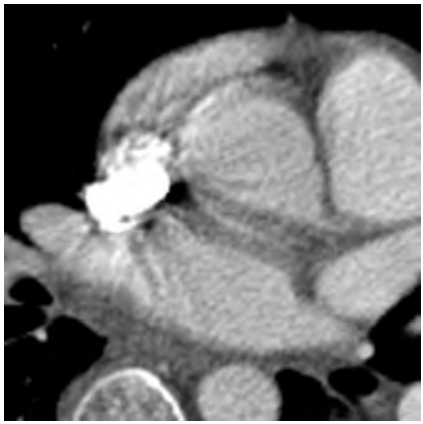

Fig. 14-20. Artéfact de durcissement sur l'aorte ascendante par le PDC dans la VCS.

embolisé et la fracture stabilisée, un saignement hépatique doit être « packé », une rate qui saigne enlevée…). Un saignement intracérébral serait une « contre indication » à l'intervention du fait d'un pronostic très sombre ou nécessite au minimum une décompression au préalable. Le risque principal de la réparation chirurgicale est celui de la paraplégie postopératoire (pouvant atteindre jusqu'à un tiers des patients selon les séries) par hypodébit et ischémie dans le territoire spinal antérieur. Ce risque est plus élevé en cas de clampage qu'en cas de CEC, notamment lorsque la durée du clampage est supérieure à 30 minutes.

Tableau 14-6 Principes thérapeutiques en fonction du type lésionnel.

Type lésionnel	Traitement
Hématome intramural et/ou flap intimal de petite taille.	Médical et surveillance.
Rupture sous-adventitielle ou modification de la lumière aortique.	Intervention chirurgicale urgente ou retardée (en fonction des lésions associées) ou traitement endovasculaire.
Transsection de l'aorte avec saignement actif ou obstruction de la lumière aortique (ischémie).	Intervention chirurgicale en extrême urgence.

Pour guider le chirurgien pour sa voie d'abord (postérieure ou antérieure), et décider du siège du clampage, le rôle du radiologue est de préciser la localisation exacte de la lésion (face antérieure, latérale ou postérieure de l'aorte, quel segment…) et de vérifier l'intégrité du segment aortique ascendant siège en général de la voie de dérivation. Toute variante anatomique vasculaire de la normale doit être relevée.

Traitement endovasculaire

Traitement de première intention dans certains centres, la pose d'endoprothèse couverte en cas de pseudo-anévrisme est de plus en plus utilisée (fig. 14-21), notamment chez les patients avec des comorbidités ou en présence d'autres lésions

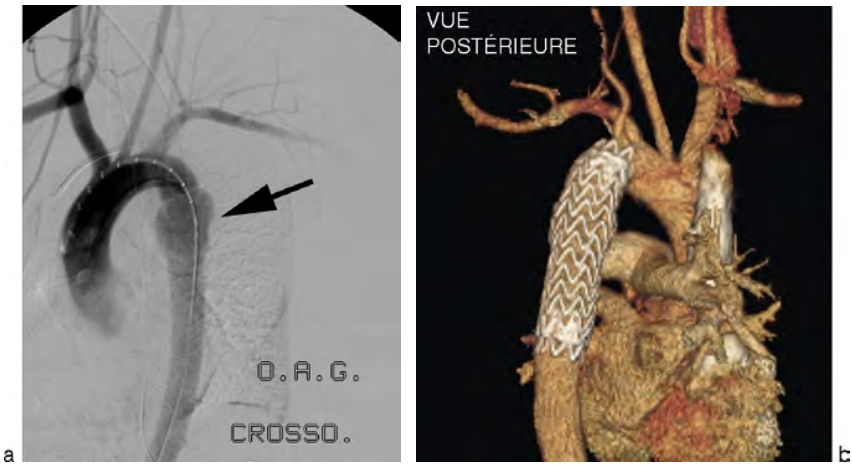

Fig. 14-21. Aortographie (a) avec sonde graduée et TDM en reconstruction 3D VR (b).
Traumatisme de l'isthme aortique (flèche) traité par voie endovasculaire avec mise en place d'une endoprothèse couverte. La TDM reconstruite en 3D permet de bien vérifier le positionnement prothétique.

Paratger Le Site www.lemanip.com Tout Est Gratuit

Paratger Le Site www.lemanip.com Tout Est Gratuit
www.lemanip.com

graves contre indiquant toute héparinisation. Pour être envisageable et permettre l'ancrage de la prothèse, ce traitement nécessite au moins 1,5 cm d'aorte « saine » en aval et en amont de la lésion. Or les lésions isthmiques sont très proches voire au contact de l'artère sous-clavière gauche, il faut donc donner la distance entre la lésion et cette artère en sachant que l'artère sous-clavière gauche peut éventuellement être « sacrifiée » quelques heures sans entraîner d'ischémie cérébrale puis réimplantée sur la carotide (transposition) secondairement. Le radiologue joue un rôle important en effectuant un bilan vasculaire précis des axes aorto-iliaques permettant d'apprécier la faisabilité du geste endovasculaire (artères iliaques de bon calibre, pas trop athéromateuses, pas trop dolichoïdes, variantes anatomiques de la normale…).

Les principaux avantages de la voie endovasculaire par rapport à un traitement chirurgical seraient une moindre mortalité (presque réduite de moitié) et morbidité (moins de paraplégie et de paralysie phrénique ou récurrente), une plus grande rapidité d'exécution, une diminution des pertes sanguines et de la durée d'anesthésie. Cependant, ce traitement ne possède pas suffisamment de recul à long terme pour juger de sa supériorité par rapport à la chirurgie. Il reste non indiqué en cas de pseudo-coarctation sévère. Les principales complications précoces sont représentées par des embols cérébraux, des complications au point de ponction (hématome ou pseudo-anévrisme), des complications prothétiques (collapsus prothétique ou fuite périprothétique) et par des lésions du nerf récurrent laryngé.

Traitement conservateur

Il est possible en cas d'hématome mural localisé, de petite lacération de l'aorte descendante ou de flap intimal très modéré. Il consiste en un contrôle strict de la TA avec surveillance évolutive par imagerie répétée afin de dépister une éventuelle évolution anévrismale qui justifierait une intervention spécifique dans un deuxième temps.

Au total

- Mécanismes intriqués en décélération et compression, souvent fatal d'emblée.
- Localisation préférentielle face antéro-interne de l'isthme.
- Signes TDM les plus fréquents : hémomédiastin, pseudo-anévrisme et flap intimal.
- Attention aux fréquents artéfacts de durcissement et de battements cardiaques.
- Afin de guider le choix thérapeutique, être rigoureux dans la description de la lésion : topographie, type, extension éventuelle aux artères efférentes (avec mesure de la distance par rapport à l'artère sous-clavière gauche) et variantes anatomiques de la normale.
- Reconstructions 3D et sagittale oblique pertinentes pour la topographie lésionnelle.

« Petit signe à ne pas manquer »

En présence d'un hémomédiastin, la persistance d'un liseré graisseux périaortique élimine une cause aortique.

La topographie des calcifications pariétales peut être une aide au diagnostic en cas de doute entre hématome de paroi et plaque athéromateuse.

Traumatismes des autres vaisseaux thoraciques

Artères

Artère thoracique interne (ex-mammaire interne)

Elle est souvent lésée par une fracture sternale ou costale adjacente, entraînant un important hématome pariétal thoracique antérieur et/ou un hémothorax. La TDM injectée peut visualiser des images d'extravasation (fig. 14-22), de dissection, de pseudo-anévrisme ou d'occlusion.

Le traitement est chirurgical ou endovasculaire en fonction des équipes, des lésions associées et de l'état hémodynamique du patient (embolisation si patient stable).

Troncs supra-aortiques

Le tronc artériel brachiocéphalique (TABC) est le premier tronc touché par section complète à son origine lors d'un mécanisme en décélération, suivi de l'artère sous-clavière gauche en terme de

Paratger Le Site www.lemanip.com Tout Est Gratuit

Paratger Le Site www.lemanip.com Tout Est Gratuit
www.lemanip.com

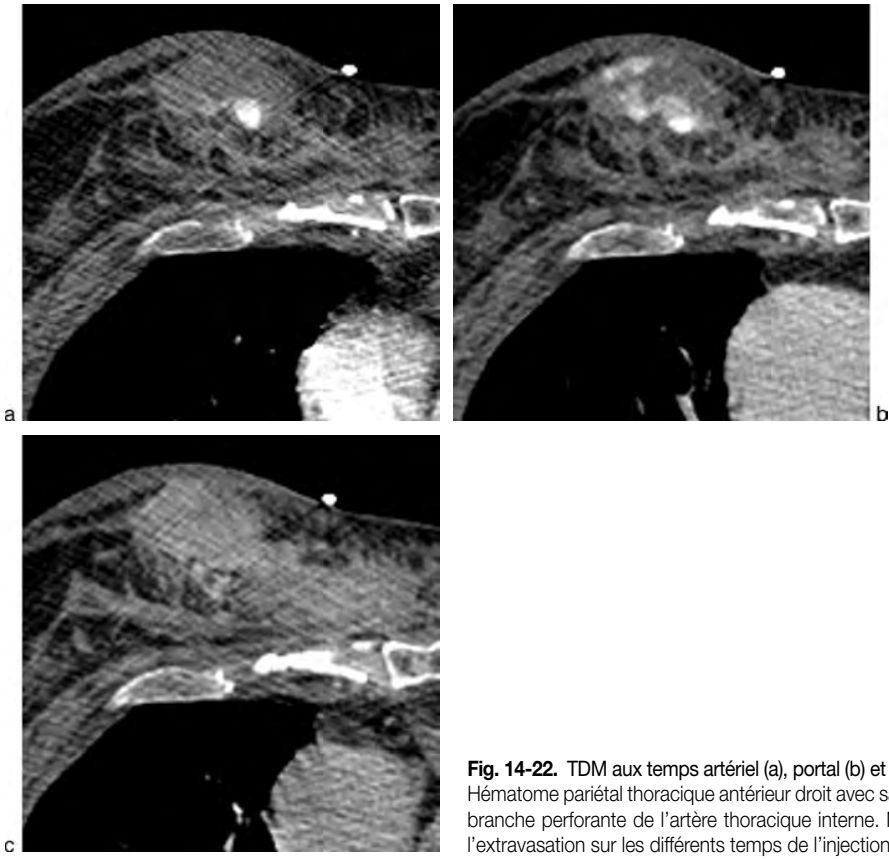

Fig. 14-22. TDM aux temps artériel (a), portal (b) et tardif à 5 minutes (c). Hématome pariétal thoracique antérieur droit avec saignement actif d'une branche perforante de l'artère thoracique interne. Notez la cinétique de l'extravasation sur les différents temps de l'injection.

fréquence lésionnelle. Ces lésions sont à rechercher en cas de fracture des deux premières côtes, de fracture sternale ou claviculaire, ou de disjonction sterno-claviculaire.

La TDM objective une extravasation de PDC, une occlusion, un pseudo-anévrisme ou une dissection. Cette dernière peut provenir soit d'une extension d'une dissection aortique, soit d'une lésion propre (fig. 14-23). Dans tous les cas, une association avec un hématome axillaire ou sus-claviculaire, et/ou un hémomédiastin est classique.

Le traitement est rarement immédiat car les lésions nécessitant un geste précoce sont souvent fatales. La chirurgie différée est réalisée soit par thoracotomie latérale, soit par cervico-sternotomie et nécessite une protection cérébrale (shunt ou hypothermie…). Les dissections sont traitées par anticoagulation efficace.

Artère phrénique

Cf. chap. 15.

Artères intercostale et bronchique

La rupture d'une artère intercostale peut entraîner soit un hémothorax soit un hématome de paroi et la rupture d'une artère bronchique, un hématome intraparenchymateux ou un hémomédiastin selon la topographie lésionnelle (fig. 14-24). Un arrachement de l'ostium de l'artère peut être à l'origine d'un faux anévrisme aortique.

Le traitement est soit chirurgical soit endovasculaire (embolisation si patient stable).

Paratger Le Site www.lemanip.com Tout Est Gratuit

Paratger Le Site www.lemanip.com Tout Est Gratuit
www.lemanip.com

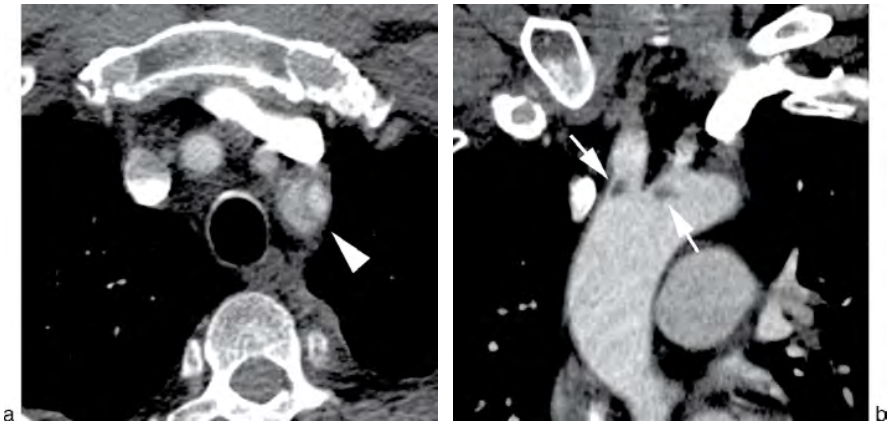

Fig. 14-23. TDM en coupes axiale (a) et sagittale oblique (b).
Dissection propre de l'ostium des troncs supra-aortiques (flèches). Notez le flap intimal (tête de flèche) bien visible au niveau de l'artère sous-clavière gauche.

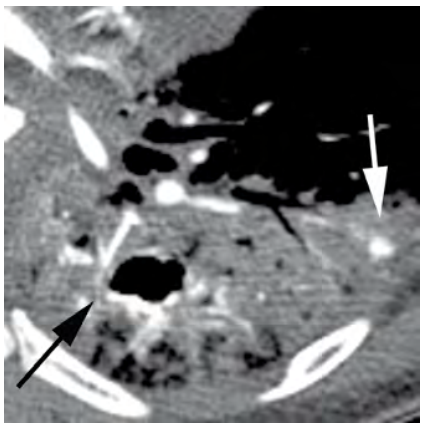

Fig. 14-24. Saignement bronchique actif avec extravasation de PDC au sein du parenchyme (flèche blanche) et au sein d'un pneumatocèle (flèche noire) chez un patient présentant une rupture de l'isthme témoignant d'un mécanisme violent.

Artère pulmonaire

C'est une lésion rare, souvent de constatation peropératoire. Elle se localise volontiers à hauteur des hiles et est en général secondaire à un traumatisme pénétrant.

Veines

Les lésions de la veine cave supérieure et de la veine azygos sont rarissimes, létales dans plus de 50 % des cas avant l'arrivée à l'hôpital par choc hémorragique.

En TDM, les signes évocateurs sont aspécifiques avec hémothorax et hémomédiastin massif. Le diagnostic positif est posé si on visualise une extravasation de PDC avec raccordement à une veine ou n'apparaissant que sur les temps tardifs, témoignant d'une origine plutôt veineuse. Le traitement est chirurgical.

Pour les branches veineuses mammaires internes, phréniques ou intercostales, le diagnostic est souvent peropératoire, les signes TDM étant aspécifiques.

Une lacération des veines pulmonaires est rapportée de manière exceptionnelle dans la littérature.

Au total

- Signes TDM classiques de lésion vasculaire, sans spécificité propre.
- Pensez à regarder la paroi thoracique !
- Traumatisme des gros troncs veineux rarement constaté car en général fatal.

Traumatismes cardiaques

Les pathologies du péricarde sont de dépistage facile en TDM. En revanche, les traumatismes du cœur (myocarde, cordage…) sont mal connus en scanner car de constatation encore anecdotique à l'exception des signes de choc ou de tamponnade.

Paratger Le Site www.lemanip.com Tout Est Gratuit

Paratger Le Site www.lemanip.com Tout Est Gratuit
www.lemanip.com

L'examen de choix dans le bilan des traumatismes cardiaques repose encore de nos jours sur l'échocardiographie même si la TDM paraît prometteuse.

Traumatismes péricardiques

Le péricarde est une enveloppe entourant le cœur et la racine des gros vaisseaux. Il est composé de deux couches (viscérale et pariétale) contenant un espace virtuel siège d'une lame liquidienne physiologique. En TDM, le péricarde est toujours visible en avant des cavités cardiaques droites, souligné par la graisse médiastinale d'un coté et la graisse épicardique de l'autre. Son épaisseur, mesurée en regard de la partie moyenne des ventricules (reconstruction coronales et sagittales++), ne doit pas excéder 2 mm. Sa pathologie traumatique se traduit en TDM soit par un épanchement péricardique, soit par des signes directs de rupture.

Épanchements péricardiques

Ils sont de nature variable, soit liquidiens soit gazeux.

Épanchement liquidien

Tout épanchement péricardique liquidien chez un patient traumatisé doit être considéré comme hématique jusqu'à preuve du contraire. Il peut résulter d'un traumatisme fermé, témoignant alors d'une contusion myocardique ou péricardique, d'un traumatisme de l'aorte ascendante étendue au segment péricardique ou d'une simple diffusion d'un hémomédiastin. Il peut également être secondaire à un traumatisme pénétrant avec trajet péricardique de l'objet vulnérant.

Image typique

Le diagnostic en TDM est aisé en visualisant un aspect hypertrophique du péricarde. La TDM permet en théorie d'approcher la nature du liquide péricardique par la mesure de la densité spontanée : un épanchement spontanément dense (> 50 UH) serait en rapport avec un hémopéricarde (**fig. 14-25**), un épanchement de densité négative serait en rapport avec un chylopéricarde, un épanchement liquidien pur aurait une densité entre 0 et 20 UH. Tout ceci n'est que théorique, en effet un hémopéricarde chez un patient anémié aura une densité proche de 20 UH et un exsudat (épanchement riche en protéines) peut avoir une densité spontanément élevée. Seule la ponction péricardique permet d'asseoir le diagnostic qualitatif de l'épanchement.

Fig. 14-25. TDM sans injection.
Volumineux épanchement spontanément hyperdense du péricarde (*) = hémopéricarde.

L'examen TDM doit rechercher des signes de tamponnade (**tableau 14-7**) nécessitant une décompression péricardique en urgence. Dans les cas extrêmes, on peut visualiser une fuite active de PDC dans le péricarde, constituant un signe de gravité.

N.B. le reflux de PDC dans les veines hépatiques est interprétable uniquement si l'injection de PDC s'est faite au niveau des membres supérieurs et non par une voie fémorale !

Pièges et difficultés diagnostiques

Le piège diagnostique habituel est de confondre un hémopéricarde avec un hémomédiastin ou avec

Tableau 14-7 Signes TDM de tamponnade.

Petit cœur.
Septum paradoxal à limite convexe dans le VG traduisant une augmentation des pressions dans les cavités cardiaques droites.
Cavités cardiaques droites dilatées ou plus volumineuses que celles de gauche.
Signes d'insuffisance cardiaque droite avec reflux de PDC dans les veines hépatiques dilatées, œdème périportal et dilatation de la VCI (fig. 14-26).

Paratger Le Site www.lemanip.com Tout Est Gratuit

Paratger Le Site www.lemanip.com Tout Est Gratuit

www.lemanip.com

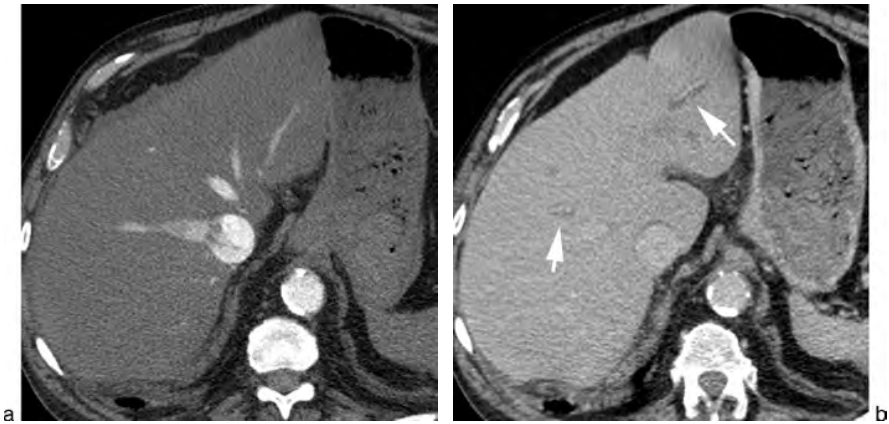

Fig. 14-26. TDM aux temps artériel (a) et portal (b).
Signes d'insuffisance cardiaque droite avec reflux de PDC dans les veines sus-hépatiques au temps précoce et œdème périportal (flèches).

un hémothorax. La distinction entre ces différentes topographies est très difficile voire impossible en TDM, la densité du péricarde étant similaire à celle des épanchements, le péricarde « s'efface », noyé au milieu du liquide (fig. 14-27). Les reconstructions multiplanaires peuvent être utiles mais parfois, seul le recours à une échographie cardiaque permet de vérifier l'intégrité du péricarde. En faveur d'une topographie péricardique, on notera un aspect convexe vers l'avant, la conservation d'un liseré graisseux médiastinal antérieur, et une extension vers le haut limitée par les récessus supérieurs le long de la racine de l'aorte.

La présence d'importantes calcifications péricardiques pourrait également prêter à confusion avec une extravasation de PDC, confusion vite levée par l'élargissement du fenêtrage de lecture (fig. 14-28).

Impact thérapeutique

L'évolution dépend de l'étiologie mais surtout de la rapidité de constitution de l'épanchement. Le trai-

Fig. 14-27. Hémomédiastin antérieur (*) et hémothorax enkysté (flèche), ces deux éléments pouvant mimer un hémopéricarde.
Échographie cardiaque normale chez ce patient.

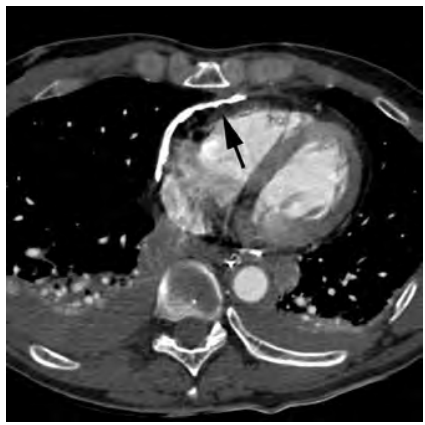

Fig. 14-28. Liseré hyperdense le long du feuillet péricardique droit (flèche) en rapport avec des calcifications.

Paratger Le Site www.lemanip.com Tout Est Gratuit

Paratger Le Site www.lemanip.com Tout Est Gratuit
www.lemanip.com

tement est fonction du retentissement sur les cavités cardiaques droites : ponction péricardique évacuatrice ou péricardotomie, transfusions et traitement du choc, antibiothérapie parfois. La surveillance des paramètres hémodynamiques, échocardiographiques et électrocardiographiques est primordiale.

Épanchement gazeux

Un pneumopéricarde est rare, secondaire à un traumatisme pénétrant avec perforation péricardique. De manière exceptionnelle, il est secondaire à un traumatisme fermé, témoignant alors d'une communication du péricarde avec le parenchyme pulmonaire, ou avec la plèvre si pneumothorax, ou exceptionnellement avec une fistule œso- ou trachéo-péricardique. Il peut aussi résulter d'une simple diffusion d'un pneumomédiastin le long des vaisseaux pulmonaires.

Image typique

La TDM objective de l'air en topographie péricardique, cernant le cœur (**fig. 14-29**). Un épanchement liquidien peut être associé (hémopneumopéricarde), il est alors déclive avec une limite antérieure horizontale. Il faudra faire le bilan des lésions associées et rechercher des signes TDM de tamponnade (**tableau 14-7**).

Pièges et difficultés diagnostiques

Le piège diagnostique consiste à confondre pneumopéricarde et pneumomédiastin. Le pneumopéricarde possède une limite convexe vers l'avant avec conservation d'un liseré graisseux médiastinal antérieur. En présence de bulles d'air médiastinales antéro-inférieures, il faut se rappeler qu'un pneumomédiastin antérieur est nettement plus fréquent qu'un pneumopéricarde.

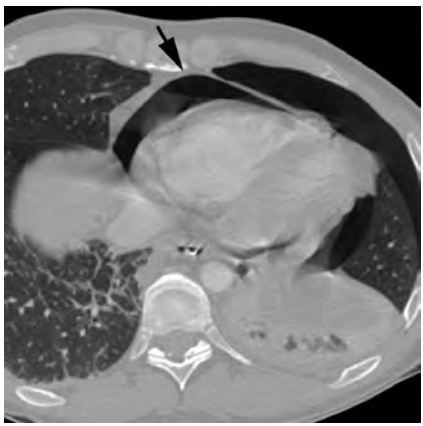

Fig. 14-29. Pneumopéricarde (flèche).
Notez le pneumothorax gauche silhouettant une partie du feuillet pariétal du péricarde antérieur.

Une rarissime hernie digestive intrapéricardique sur rupture diaphragmatique peut mimer un pneumopéricarde mais les reconstructions multiplanaires actuelles lèveront rapidement le doute diagnostic.

Impact thérapeutique

Le traitement est fonction de l'étiologie (suture d'une brèche en cas de perforation sur plaie pénétrante) et des lésions associées.

Rupture péricardique

Elle est le plus souvent secondaire à un traumatisme pénétrant et peut s'associer à une luxation cardiaque. Elle siège plus volontiers du côté gauche.

Image typique

En TDM, le signe direct est la visualisation d'une solution de continuité péricardique. Un pneumopéricarde est évocateur en cas de pneumothorax gauche associé. Une luxation cardiaque peut survenir d'emblée ou quelques jours après le traumatisme et se traduit par une désorganisation et une bascule vers la gauche des cavités cardiaques. Dans 10 % des cas, une rupture diaphragmatique est concomitante avec un risque de hernie de viscères péritonéaux dans le péricarde.

Impact thérapeutique

Le traitement est une urgence chirurgicale, le cœur hernié étant source de désamorçage cardiaque par étranglement à travers l'orifice péricardique.

Traumatismes du muscle cardiaque

Les traumatismes cardiaques regroupent les contusions myocardiques, les ruptures myocardiques, les ruptures de cordage et les infarctus

Paratger Le Site www.lemanip.com Tout Est Gratuit

Paratger Le Site www.lemanip.com Tout Est Gratuit
www.lemanip.com

post-traumatique. Dans tous les cas, des signes TDM spécifiques ont été décrits mais ils sont inconstants et peu sensibles. La TDM n'a donc pas de place actuellement en pratique clinique courante même si les progrès technologiques pourront changer cette assertion.

Contusion myocardique

Leur incidence est mal connue, elles seraient très fréquentes et résultent d'un mécanisme en compression directe (choc antéro-postérieur ou secondaire à un massage cardiaque externe). Elles siègent en général au niveau des cavités droites qui sont les plus antérieures et donc les plus vulnérables. Le diagnostic positif est posé sur un faisceau d'arguments électrocardiographiques, échocardiographiques et enzymatiques. La TDM n'apporte que des éléments d'orientation, sans aucune spécificité comme un hémopéricarde, un pneumopéricarde, des signes de tamponnade (cf. **tableau 14-7**) ou des signes de choc cardiogénique avec augmentation de la précharge (stagnation de PDC dans les cavités droites et dilatation de la VCI) (**fig. 14-30**).

Les contusions myocardiques sont en général de bon pronostic avec un traitement médical consistant essentiellement en une surveillance stricte des paramètres hémodynamique et électrocardiographique.

Rupture myocardique

C'est une lésion rare, correspondant à une transsection myocardique. Elle est souvent létale d'emblée avec un tableau clinique de tamponnade ou de défaillance cardiaque globale. Elle est secondaire à un mécanisme soit par compression directe (lacération myocardique), soit par nécrose transmurale (compliquant une contusion par exemple). Elle peut atteindre le septum interventriculaire, les parois libres, la jonction veine cave-oreillette droite ou veines pulmonaires-oreillette gauche. Les ventricules sont plus souvent atteints que les oreillettes. La TDM peut en théorie objectiver une solution de continuité myocardique, un faux anévrisme ventriculaire et des signes d'insuffisance cardiaque.

Le traitement est une urgence chirurgicale sous couvert d'un remplissage vasculaire massif.

Rupture de cordage et/ou de valve cardiaque

Le tableau clinique est celui d'une insuffisance valvulaire aiguë. Les valves aortiques, mitrales ou tricuspides peuvent être atteintes, respectivement par ordre décroissant. Le diagnostic est échocardiographique et la TDM n'a pas de place dans ce type de lésion. Le traitement est chirurgical.

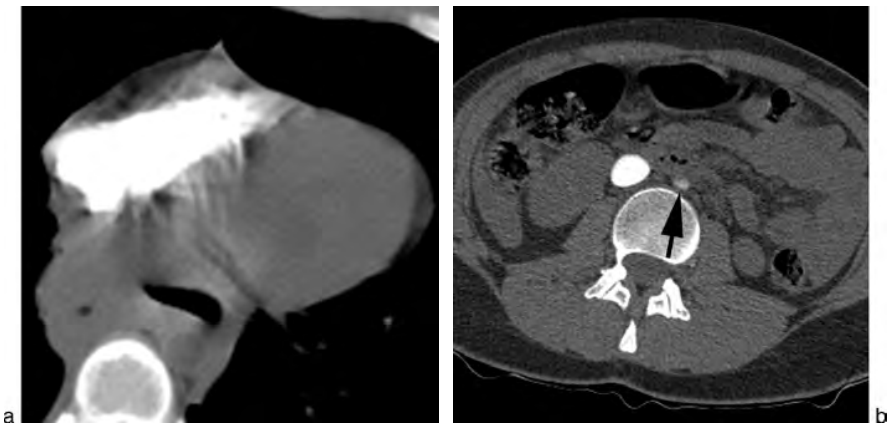

Fig. 14-30. Choc cardiogénique.
Notez la stagnation du PDC dans les cavités cardiaques droites avec aorte abdominale filiforme (flèche) et dilatation de la VCI (augmentation de la précharge). Il faut donc allonger le temps de l'examen pour vérifier la bonne vascularisation des organes, sous couvert d'une réanimation intensive.

Paratger Le Site www.lemanip.com Tout Est Gratuit

Paratger Le Site www.lemanip.com Tout Est Gratuit
www.lemanip.com

Traumatisme des coronaires

Il se traduit par un infarctus du myocarde avec un diagnostic électrocardiographique et enzymatique. Il résulte le plus souvent d'une extension d'une dissection aortique aux coronaires (interventriculaire antérieure++). La TDM peut éventuellement objectiver une absence d'opacification d'une coronaire (à condition d'utiliser une synchronisation cardiaque) ou bien un défaut de rehaussement segmentaire sous-endocardique du myocarde (**fig. 14-31**).

Le traitement est identique à celui d'un infarctus du myocarde.

Au total

- La TDM a encore un rôle très limité dans le bilan des traumatismes cardiaques.
- Ce que voit la TDM actuellement = surtout des signes indirects = épanchements péricardiques, signes de tamponnade, luxation ou hernie cardiaque.
- L'examen d'imagerie de choix reste l'échocardiographie.

Fig. 14-31. Infarctus du myocarde en TDM (flèche). Notez le défaut de rehaussement des piliers du ventricule gauche, vraisemblablement ischémiés eux aussi.

Bibliographie

Alkadhi H, Wildermuth S, Desbiolles L, Schertler T, Crook D, Marincek B, et al. Vascular emergencies of the thorax after blunt and iatrogenic trauma : multidetector row CT and three-dimensional imaging. *Radiographics* 2004 ; 24 (5) : 1239–1255.

Beigelman-Aubry C, Baleato S, Le Guen M, Brun A-L, Grenier P. Traumatismes du thorax : lésions élémentaires. *Journal de radiologie* 2008 ; 11 (cahier n° 2) : 1797–1811.

De Lutio di Castelguidone E, Merola S, Pinto A, Raissaki M, Gagliardi N, Romano L. Esophageal injuries : spectrum of multidetector row CT findings. *European Journal of Radiology* 2006 ; 59 (3) : 344–348.

Euathrongchit J, Thoongsuwan N, Stern EJ. Nonvascular mediastinal trauma. *Radiologic Clinics of North America* 2006 ; 44 (2) : 251–258.

Gomez-Caro A, Ausin P, Moradiellos FJ, Diaz-Hellin V, Larru E, Perez JA, et al. Role of conservative medical management of tracheobronchial injuries. *The Journal of Trauma* 2006 61 (6) : 1426–1434 ; discussion 34–35.

Kaewlai R, Avery LL, Asrani AV, Novelline RA. Multidetector CT of blunt thoracic trauma. *Radiographics* 2008 ; 28 (6) : 1555–1570.

Karmy-Jones R, Jurkovich GJ. Blunt chest trauma. *Current Problems in Surgery* 2004 ; 41 (3) : 211–380.

Kuhlman JE, Pozniak MA, Collins J, Knisely BL. Radiographic and CT findings of blunt chest trauma : aortic injuries and looking beyond them. *Radiographics* 1998 ; 18 (5) : 1085–106 ; discussion 107–8 ; quiz 1.

Kuhne CA, Kaiser GM, Flohe S, Beiderlinden M, Kuehl H, Stavrou GA, et al. Nonoperative management of tracheobronchial injuries in severely injured patients. *Surgery Today* 2005 ; 35 (7) : 518–523.

Lachat M, Labler L, Gauer J-M, Dieter M, Genoni M, Pfammatter T. Traumatic Aortic Rupture : management and results. In : JP. Becquemin et YS. Alimi (éd.), *Controversies and Updates in Vascular Surgery* 2007, 49.

Leibecke T, Stoeckelhuber BM, Gellissen J, Bartels C, Meier T, Eberhardt F, *et al.* Posttraumatic and postoperative cardiac luxation : computed tomography findings in nine patients. *The Journal of Trauma* 2008 ; 64 (3) : 721–726.

Malloy PC, Richard HM, 3rd. Thoracic angiography and intervention in trauma. *Radiologic Clinics of North America* 2006 ; 44 (2) : 239–249.

Martel G, Al-Sabti H, Mulder DS, Sirois C, Evans DC. Acute tracheoesophageal burst injury after blunt chest trauma : case report and review of the literature. *The Journal of Trauma* 2007 ; 62 (1) : 236–242.

Mirvis SE, Shanmuganathan K. Diagnosis of blunt traumatic aortic injury 2007 : still a nemesis. *European Journal of Radiology* 2007 ; 64 (1) : 27–40.

Moainie SL, Neschis DG, Gammie JS, Brown JM, Poston RS, Scalea TM, *et al*. Endovascular stenting for traumatic aortic injury : an emerging new standard of care. *The Annals of Thoracic Surgery* 2008 ; 85 (5) : 1625–1629 ; discussion 9–30.

Navid F, Gleason TG. Great vessel and cardiac trauma : diagnostic and management strategies. *Seminars in Thoracic and Cardiovascular Surgery* 2008 Spring ; 20 (1) : 31–38.

Paratger Le Site www.lemanip.com Tout Est Gratuit

Paratger Le Site www.lemanip.com Tout Est Gratuit
www.lemanip.com

Parker MS, Matheson TL, Rao AV, Sherbourne CD, Jordan KG, Landay MJ, et al. Making the transition : the role of helical CT in the evaluation of potentially acute thoracic aortic injuries. *AJR* 2001 ; 176 (5) : 1267–1272.

Patel NH, Stephens KE, Jr., Mirvis SE, Shanmuganathan K, Mann FA. Imaging of acute thoracic aortic injury due to blunt trauma : a review. *Radiology* 1998 ; 209 (2) : 335–348.

Qanadli S-D, Ugolini P, Denys A, Lacombe P. Hématome intramural, ulcère pénétrant et dissection de l'aorte : mécanismes physiopathologiques, histoire naturelle et implications en imagerie. *Journées françaises de radiologie*. Cours de perfectionnement post-universitaire, n° 9, 2002.

Reed MF, Mathisen DJ. Tracheoesophageal fistula. *Chest Surgery Clinics of North America* 2003 ; 13 (2) : 271–289.

Scaglione M, Romano S, Pinto A, Sparano A, Scialpi M, Rotondo A. Acute tracheobronchial injuries : Impact of imaging on diagnosis and management implications. *European Journal of Radiology* 2006 ; 59 (3) : 336–433.

Schmutz G, Fournier L, Morel E, Beljean B, Provost N, Quang Luyen T et Keswani R. Ruptures et perforations œsophagiennes. *EMC*, Radiodiagnostic - Appareil digestif, 33–090-A-15, 2000, 12 p.

Steenburg SD, Ravenel JG, Ikonomidis JS, Schonholz C, Reeves S. Acute traumatic aortic injury : imaging evaluation and management. *Radiology* 2008 ; 248 (3) : 748–762.

Soulez G, Giroux MF, Therasse E, Perreault P, Bouchard L, Olivia VL. Imagerie de l'aorte thoracique. *Journées françaises de radiologie*. Formation médicale continue, n° 14, 2005.

Sybrandy KC, Cramer MJ, Burgersdijk C. Diagnosing cardiac contusion : old wisdom and new insights. *Heart (British Cardiac Society)* 2003 ; 89 (5) : 485–489.

Takagi H, Kawai N, Umemoto T. A meta-analysis of comparative studies of endovascular versus open repair for blunt thoracic aortic injury. *The Journal of Thoracic and Cardiovascular Surgery* 2008 ; 135 (6) : 1392–1394.

Tasu JP, Kuhl E, Rocher L, Miquel A, Kuoch V, Bléry M. Lésions traumatiques de l'aorte thoracique : aspects séméiologiques et conduite à tenir. *Feuillets de radiologie* 2002 ; 42 (1) : 19–27.

Taourel P, Merigeaud S, Millet I, Devaux Hoquet M, Lopez FM, Sebane M. Traumatisme thoraco-abdominal : stratégie en imagerie. *Journal de radiologie* 2008 ; 11 (cahier n° 2) : 1833–1854.

Vivien B, Riou B. Lésions des gros vaisseaux thoraciques par décélération. *EMC*, Urgences, 24–105-A-10, 2003.

Wielenberg AJ, Demos TC, Luchette FA, Bova D. Cardiac herniation due to blunt trauma : early diagnosis facilitated by CT. *AJR* 2006 ; 187 (2) : W239–240.

Paratger Le Site www.lemanip.com Tout Est Gratuit

Paratger Le Site www.lemanip.com Tout Est Gratuit

www.lemanip.com

Chapitre 15

Traumatismes diaphragmatiques

Le diagnostic de rupture diaphragmatique est en général retardé, les signes cliniques étant masqués par d'autres lésions sus- ou sous-diaphragmatiques.

La TDM multidétecteurs, par sa résolution spatiale, a amélioré les performances diagnostiques préchirurgicales avec une très bonne sensibilité (aux alentours de 80 %) et spécificité (avoisinant les 100 %).

Une rupture diaphragmatique peut résulter de différents mécanismes :

- traumatisme pénétrant : le plus fréquent, les lésions sont alors de petite taille (inférieure à 2 cm) et plus difficile à détecter en TDM ;
- traumatisme fermé :
  - un impact frontal sur l'abdomen engendre une hyperpression intra-abdominale avec une transmission de l'onde de pression sur le diaphragme créant des ruptures prédominant au niveau de la jonction myotendineuse+++,
  - un impact latéral sur le thorax entraîne une déformation de la cage thoracique avec étirement et désinsertion des enthèses diaphragmatiques (fracture/avulsion costale ou désinsertion d'un pilier) homolatérales à l'impact.

Rappel anatomique

Le diaphragme est composé de plusieurs faisceaux musculaires qui convergent vers un centre tendineux. Les insertions diaphragmatiques se font :

- en avant, à la partie postérieure du tiers inférieur du sternum et de l'appendice xiphoïde délimitant un hiatus costo-sternal (= fente de Larrey) ;
- en latéral au niveau du versant interne de K6 à K12 ;
- en arrière au niveau des ligaments arqués latéraux (délimitant un hiatus costo-lombaire de Henlé faisant communiquer l'espace sous-pleural et l'espace pararénal postérieur) et médiaux, ainsi que sur les corps vertébraux de L1 à L3 (par l'intermédiaire des piliers).

Image typique

Il existe cinq signes TDM suggestifs d'atteinte traumatique diaphragmatique certains très spécifiques, mais il faut une association de plusieurs signes pour que la sensibilité approche les 100 % (**tableau 15-1**). Les reconstructions coronales et sagittales sont indispensables pour l'analyse des courbures diaphragmatiques.

Les lésions diaphragmatiques sont plus fréquentes à gauche avec un ratio d'environ trois lésions à gauche pour une lésion à droite. Il existe plusieurs raisons à cette constatation : on citera en particulier le rôle protecteur du foie qui constitue un « amortisseur » de pression admis par tous, le fait que la coupole droite est plus épaisse que la gauche, mais aussi la sous-estimation des lésions à droite puisque le diaphragme est bien mieux suivi à gauche en TDM car silhouetté par de la graisse, facilitant ainsi la détection des ruptures.

Tableau 15-1 Sémiologie évocatrice d'atteinte traumatique diaphragmatique.

Hernie d'organes intrapéritonéaux = le plus spécifique mais le moins sensible.
Signe du collet.
Solution de continuité.
Épaississement localisé.
« Chute » du foie ou de l'estomac au contact de la paroi thoracique postérieure.

Paratger Le Site www.lemanip.com Tout Est Gratuit

© 2009 Elsevier Masson SAS. Tous droits réservés

Paratger Le Site www.lemanip.com Tout Est Gratuit
www.lemanip.com

Les lésions siègent préférentiellement au niveau de la jonction myotendineuse postéro-latérale avec un trajet radiaire vers le centre tendineux pouvant atteindre 10 cm de longueur. Les enthèses tendineuses costophréniques antérieures ou latérales constituent le deuxième site le plus fréquemment atteint. De manière très exceptionnelle, il peut exister des ruptures au niveau du centre tendineux avec un risque de hernie péritonéo-péricardique (issue de côlon et d'épiploon dans le péricarde).

Les lésions diaphragmatiques sont souvent associées à un traumatisme hépatique ou splénique et/ou une fracture du bassin.

Remarque : En l'absence d'autre traumatisme thoraco-abdominal, il n'existe aucune chance d'avoir une lésion diaphragmatique !

Tableau 15-2 Fréquence des organes herniés en fonction du côté lésé.

À droite	À gauche
Migration partielle du foie et parfois du côlon. Des cas exceptionnels de bascule du foie avec ectasie supra-hépatique de la vésicule ont été décrits.	Migration de l'estomac, du côlon, de l'épiploon et de la rate par ordre de fréquence décroissant. Plus rarement, migration du rein et du grêle.

Hernie thoracique d'organes abdominaux et signe du collet

Il s'agit d'une migration de viscères intra-abdominaux dans le thorax à travers le diaphragme, lié au gradient de densité positive dans le péritoine et négative dans la cavité thoracique. Les organes les plus fréquemment herniés sont recensés dans le tableau ci dessous (**tableau 15-2**). L'aspect TDM est évocateur, en reconstruction coronale, avec visualisation d'organes péritonéaux ascensionnés dans le thorax. La présence d'un épanchement liquidien à la fois dans la plèvre et dans le péritoine de part et d'autre du diaphragme ou la surélévation d'une hémicoupole diaphragmatique sont des signes indirects évocateurs du diagnostic.

Le signe du collet correspond à une constriction de l'organe hernié par les parois de la brèche, donnant par exemple à droite un aspect de « champignon hépatique » à travers le diaphragme en reconstruction coronale ou sagittale (**fig. 15-1**). En cas de hernie digestive, il faut s'attacher à rechercher des signes de strangulation, d'occlusion ou de perforation (épaississement pariétal, mauvais rehaussement pariétal, anse dilatée, pneumopéritoine…) qui témoigneraient d'une souffrance digestive nécessitant une prise en charge en urgence.

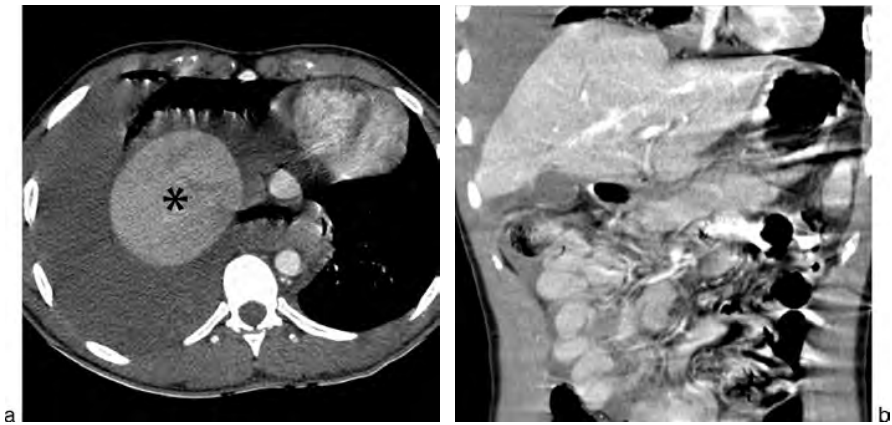

Fig. 15-1. TDM en coupes axiale (a) et coronale (b).
Notez la visualisation trop précoce du dôme hépatique (*) sur les coupes axiales avec épanchement liquidien de part et d'autre du diaphragme, très suspect de lésion diaphragmatique. Diagnostic confirmé sur les coupes coronales avec hernie du dôme hépatique en intrathoracique formant un aspect en « champignon ».

Paratger Le Site www.lemanip.com Tout Est Gratuit

Paratger Le Site www.lemanip.com Tout Est Gratuit
www.lemanip.com

Solution de continuité diaphragmatique

Suivant l'orientation de la coupole du diaphragme, elle est mieux vue en reconstructions coronales ou sagittales (fig. 15-2). Tout défect diaphragmatique n'est pas synonyme de rupture, en effet il existe de nombreux faux positifs (cf. p. 210). Une solution de continuité est d'autant plus pathologique qu'il existe un épaississement de ses berges soit par rétraction, soit par un hématome. La présence d'autres lésions traumatiques des organes adjacents renforce la présomption diagnostique.

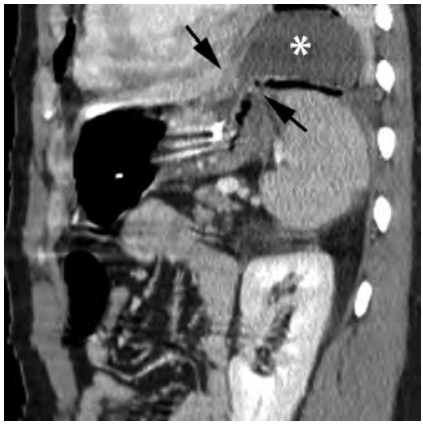

Fig. 15-2. TDM en coupe sagittale.
Traumatisme diaphragmatique gauche. Notez la solution de continuité diaphragmatique (flèches) avec hernie du fundus gastrique (*) en intrathoracique.

Un épaississement localisé

Il correspond en général à un hématome diaphragmatique (fig. 15-3), sentinelle de la rupture. Il faut rechercher un saignement actif à ce niveau pouvant engendrer à la fois un hémothorax, un hémopéritoine et/ou un hémorétropéritoine.

Signe de « la chute » *(fallen sign)*

Il correspond à un contact étroit de la rate, de l'estomac ou de l'intestin grêle à gauche ou du tiers supérieur du foie à droite, avec la paroi thoracique postérieure sans interface pulmonaire. Les organes herniés prennent en fait une position déclive (ils « tombent » en arrière) après leur passage en intrathoracique. Ce signe est dépisté sur les coupes axiales en visualisant l'estomac ou le foie accolé à la paroi thoracique postérieure (fig. 15-4).

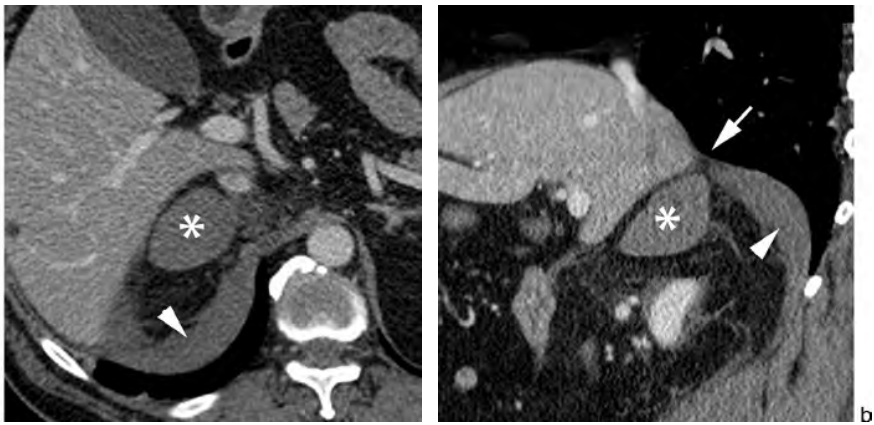

Fig. 15-3. TDM en coupes axiale (a) et sagittale (b).
Épaississement focal de la partie postéro-interne de l'hémidiaphragme droit (tête de flèche) avec interruption de sa courbure physiologique (flèche) sur la reconstruction sagittale, très en faveur d'une lésion traumatique diaphragmatique. Notez l'hématome surrénalien droit associé (*).

Paratger Le Site www.lemanip.com Tout Est Gratuit

Paratger Le Site www.lemanip.com Tout Est Gratuit
www.lemanip.com

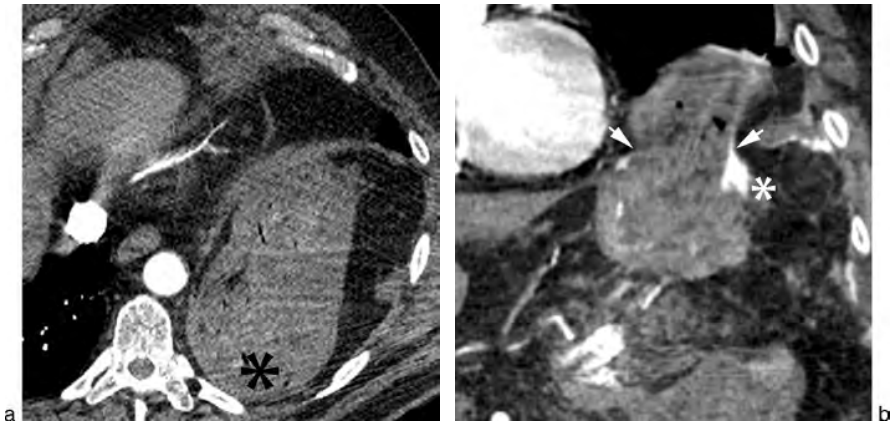

Fig. 15-4. TDM en coupes axiale (a) et coronale (b).
Rupture diaphragmatique gauche avec l'estomac venant au contact de la paroi thoracique postérieure (✱ noire) sur les coupes axiales et signe du collet (flèches) avec migration intrathoracique de l'estomac sur les coupes coronales. Notez la présence d'un saignement actif de l'artère phrénique homolatérale (✱ blanche).

Pièges et difficultés diagnostiques

Faux négatifs

Le manque de sensibilité en TDM est dû aux hémothorax ou atélectasies souvent concomitantes du traumatisme qui masquent les contours diaphragmatiques et empêchent la détection du foyer de fracture. Dans les topographies droites, le foie colmate facilement la brèche et s'interpose avant toute migration de viscères. C'est en effet lorsqu'il n'existe pas de hernie de viscères abdominaux en intrathoracique que le diagnostic est retardé. Lorsque les patients sont placés en ventilation positive, « l'hyperpression » intrathoracique refoule les viscères éventuellement herniés vers le bas, rendant le diagnostic plus délicat.

Faux positifs

Tout défect diaphragmatique n'est pas synonyme de rupture traumatique ! Les sources de diagnostic par excès sont représentées par les hernies congénitales et les anomalies acquises de la morphologie du diaphragme :

- la hernie congénitale la plus fréquente dans la population générale est la hernie de Bochdalek (**fig. 15-5**) ; il s'agit d'une hernie de graisse rétropéritonéale (parfois accompagnée par le rein à gauche), de topographie postérieure au niveau du hiatus costo-lombaire ; elle peut être uni ou bilatérale et plutôt à gauche ;
- les autres hernies éventuellement problématiques sont celles antérieures (hernie de Larrey et de Morgagni) au niveau des hiatus costo-sternaux ;
- les anomalies acquises sont l'apanage des personnes âgées ; ainsi, on peut visualiser un défect costo-diaphragmatique postérieur par « fonte » musculaire ou des irrégularités des contours diaphragmatiques prenant un aspect parfois nodulaire.

Impact thérapeutique

Le diagnostic doit être précoce pour que la prise en charge thérapeutique soit rapide et adaptée. Ainsi, seront évitées les complications précoces à type de désamorçage cardiaque par obstacle au retour veineux ou tardives à type de fibrose diaphragmatique définitive source d'insuffisance respiratoire ou de hernie d'organe intrapéritonéaux avec risque de strangulation, d'occlusion et de perforation.

La règle est un traitement chirurgical (par laparotomie ou cœlioscopie) avec suture de la brèche. Certaines ruptures siégeant à droite et de petite taille peuvent être traitées par simple surveillance

Paratger Le Site www.lemanip.com Tout Est Gratuit

Paratger Le Site www.lemanip.com Tout Est Gratuit
www.lemanip.com

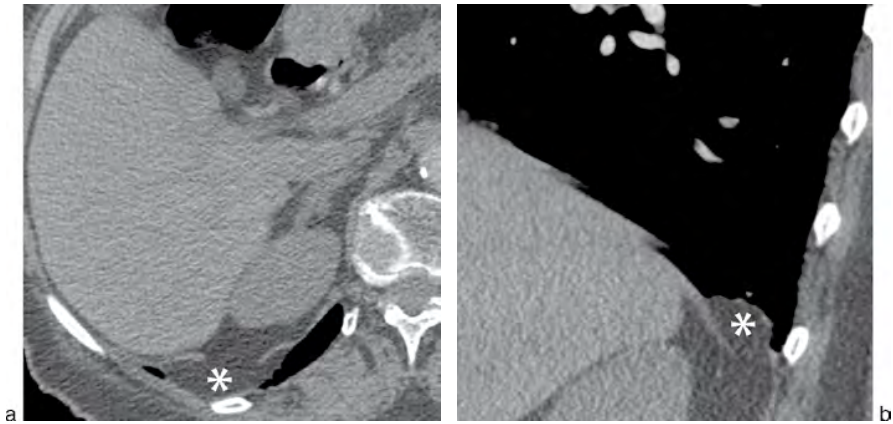

Fig. 15-5. TDM en coupes axiale (a) et sagittale (b).
Hernie graisseuse de Bochdalek (*) à droite. Notez le diastasis important entre les deux berges du collet herniaire diaphragmatique.

devant la faible probabilité de migration et de torsion du foie.

Au total

- Lésion sous-estimée, s'aider des reconstructions sagittale et coronale++.
- Lésion *jamais* isolée.
- Plutôt à gauche et plutôt postéro-latéral et radiaire.
- Hernie intrathoracique de viscères abdominaux avec signe du collet = signes les plus sensibles et spécifiques.
- Traitement chirurgical ou abstention thérapeutique si de petite taille.

« Petit signe à ne pas manquer »

En coupe axiale, un contact entre la paroi thoracique postérieure et l'estomac à gauche, et la partie supérieure du foie à droite, doit attirer l'attention car très évocateur d'une lésion diaphragmatique (*fallen sign*).

Bibliographie

Coulomb M, Ferretti G, Thony F, Paramelle PJ, Craighero S, Bricault Y. Imagerie du diaphragme et de sa région chez l'adulte. *Feuillets de radiologie*; 2001 : 41 (2), 99–144.

Hanna WC, Ferri LE, Fata P, Razek T, Mulder DS. The current status of traumatic diaphragmatic injury : lessons learned from 105 patients over 13 years. *The Annals of Thoracic Surgery* 2008 ; 85 (3) : 1044–1048.

Iochum S, Ludig T, Walter F, Sebbag H, Grosdidier G, Blum AG. Imaging of diaphragmatic injury : a diagnostic challenge ? *Radiographics* 2002 ; 22 Spec No : S103–116 ; discussion S16–18.

Kaewlai R, Avery LL, Asrani AV, Novelline RA. Multidetector CT of blunt thoracic trauma. *Radiographics* 2008 ; 28 (6) : 1555–1570.

Kaya SO, Karabulut N, Yuncu G, Sevinc S, Kiroglu Y. Sinus cut-off sign : a helpful sign in the CT diagnosis of diaphragmatic rupture associated with pleural effusion. *European Journal of Radiology* 2006 ; 59 (2) : 253–256.

Shackleton KL, Stewart ET, Taylor AJ. Traumatic diaphragmatic injuries : spectrum of radiographic findings. *Radiographics* 1998 ; 18 (1) : 49–59.

Sliker CW. Imaging of diaphragm injuries. *Radiologic Clinics of North America* 2006 ; 44 (2) : 199–211.

Taourel P, Merigeaud S, Millet I, Devaux Hoquet M, Lopez FM, Sebane M. Traumatisme thoraco-abdominal : stratégie en imagerie. *Journal de radiologie* 2008 ; 11 (cahier n° 2) : 1833–1854.

Taourel P, Pradel J, Garnier Th, Bruel JM, Lopez P, Metge L, Schmutz G. Traumatismes et hernies congénitales du diaphragme chez l'adulte. *EMC*, Traité de Radiodiagnostic IV - Appareil digestif, 33–101-A-30, 1991.

Wintermark M, Schnyder P. Imagerie des traumatismes fermés du thorax. *J Radiol* 2002 ; 83 : 123–132.

Paratger Le Site www.lemanip.com Tout Est Gratuit

Paratger Le Site www.lemanip.com Tout Est Gratuit

www.lemanip.com

Au final, quel protocole pour l'exploration d'un traumatisme thoracique ?

Le bilan thoracique est généralement couplé à une acquisition abdomino-pelvienne.

Une acquisition hélicoïdale basse dose sans injection est réalisée soit de manière systématique dans certaines équipes, soit de manière orientée, en particulier en cas de suspicion de traumatisme aortique (détection des hématomes de paroi et dépistage des calcifications vasculaires).

Une acquisition avec injection de PDC est la règle et doit être systématiquement réalisée. Le départ de l'acquisition sera déclenché de manière automatique par un logiciel de détection de la colonne de PDC au niveau de la crosse aortique. On privilégiera le côté droit pour la voie d'abord antébrachiale afin d'éviter les artéfacts de durcissement pouvant perturber l'analyse des troncs supra-aortiques et de la crosse aortique.

Un temps tardif se discute en fonction de l'existence ou non d'un saignement actif intrathoracique. On rappelle qu'un temps veineux thoracique nécessite un départ de l'acquisition entre 90 et 120 secondes après le début de l'injection.

Dans l'idéal, une TDM avec synchronisation cardiaque (*gatting*) est plus fiable, notamment en cas de traumatisme vasculaire, pour l'exploration de la portion ascendante de l'aorte et des coronaires. De nombreuses contraintes techniques restent encore à améliorer pour s'affranchir notamment des variations de rythme cardiaque et des champs d'acquisition trop petits qui empêchent son utilisation en pratique courante dans le cadre de l'urgence. Les nouvelles machines à 64 canaux ou plus permettent par leur rapidité d'acquisition de s'affranchir partiellement de ces artéfacts et sont donc à développer dans les sites d'imagerie accueillant les urgences.

Protocole d'acquisition

Voici le protocole réalisé dans notre centre, sur un appareil GE LightSpeed VCT, 64 coupes :

- position du patient : décubitus, bras relevés si possible ;
- scout : TAP ;
- volume d'acquisition : des clavicules incluses aux bases pulmonaires ;
- temps de rotation : 0,5 seconde ;
- pitch : 0,9 ;
- doses : 120 kv, automilli pour un bruit de 22–24 ;
- filtre : standard ou soft (si patient corpulent) ;
- fov : *large body* ;
- collimation : 40 (64 x 0,625) ;
- injection : 120 cc à 3 ou 4 cc/sec avec départ automatique.

Nous poursuivons cette hélice à l'étage abdominal et pelvien pour dépister les éventuels saignements actifs artériels sous-diaphragmatiques, voire jusqu'aux membres inférieurs si cela est nécessaire.

Reconstructions

Elles sont réalisées en filtre osseux ou détail sur la console d'acquisition afin d'optimiser la qualité des images sur le squelette.

Paratger Le Site www.lemanip.com Tout Est Gratuit

Paratger Le Site www.lemanip.com Tout Est Gratuit
www.lemanip.com

On préconise la lecture des coupes en épaisseur de 2,5 mm sur le médiastin et 1,25 mm sur le parenchyme pulmonaire afin d'améliorer le rapport signal sur bruit chez ces patients ayant du matériel de réanimation extrinsèque et souvent les bras le long du corps.

Lecture

Elle doit se faire sur une console de post-traitement dans les trois plans de l'espace (sagittal pour le rachis et le sternum++ et coronal pour les clavicules, l'arbre trachéo-bronchique…) et en fenêtrage osseux, médiastinal et parenchymateux pulmonaire. La reconstruction sagittale oblique (en MPR et/ou en 3DVR) sur l'aorte est indispensable lors des traumatismes aortiques permettant aux chirurgiens de choisir la thérapeutique optimale.

Les reconstructions 3D VR sont utiles pour le squelette costal et pour les fractures complexes de la ceinture scapulaire. On précisera que la qualité des reconstructions VR nécessite une hélice de départ en filtre standard ou soft et non en filtre *bone*.

gratuitlivre.blogspot.com
A LA UNE ! e de (climatologie & paléoclimatologie) Chercher... Ok
Gratuit livre www.Gratuitlivre.blogspot.com
Télécharger gratuitement vous meilleur livres en PDF
GO! probux
ACCUEIL ÉCONOMIE INFORMATIQUE MATHÉMATIQUES PHYSIQUE CHIMIE BIOLOGIE-GÉOLOGIE MÉDECINE MORE
BIENVENUE
Chers visiteurs ! Notre site est spécialement fait pour vous , vous y trouvez tous ce qui vous concernent , Cours , Exercices , Devoirs , Livres, Et plus....
ARTICLES RÉCENTS
entretien d'embauche avec100-questions-classiques
Voici une liste de 100 questions classique avec réponses posées en entretien d'embauche pour vous entraîner et arriver au top le jour de votre entretien. Taille :...
Livre de flash
Cet ouvrage 100 % pratique propose en 34 ateliers une découverte progressive des principales fonctionnalités de Flash, que vous ayez la version CS3 ou une version antérieure....
ARTICLES POPULAIRES
Livre de géophysique avec des exercices corrigés
Ce livre fournit les notions de base de la physique du globe et de la géophysique fondamentale et appliquée : mesure, gravimétrie, pesan...
entretien d'embauche avec100-questions-classiques
Voici une liste de 100 questions classique avec réponses posées en entretien d'embauche pour vous entraîner et arriver au top le j...
Livre (chimie & physique)
Les informations qui suivent concernent les écoles d'ingénieurs recrutant au niveau Bac par

Paratger Le Site www.lemanip.com Tout Est Gratuit

Paratger Le Site www.lemanip.com Tout Est Gratuit

www.lemanip.com

Chapitre 16

Généralités

Environ un patient traumatisé sur trois souffre d'un traumatisme abdomino-pelvien.

Mécanismes lésionnels

On distingue les traumatismes ouverts et fermés.

Un traumatisme est dit *ouvert* dès qu'il existe une communication avec le milieu environnant (effraction cutanée le plus souvent), il est en général secondaire à un traumatisme par arme blanche ou par arme à feu. Le rôle de la TDM est d'établir le bilan lésionnel organique sur le trajet de l'objet vulnérant et d'apprécier la profondeur du traumatisme en recherchant notamment une plaie du péritoine pariétal.

Un traumatisme est dit *fermé* lorsqu'il n'existe pas d'effraction cutanée. On différencie les traumatismes directs par choc en compression (par exemple lors d'un écrasement de l'abdomen sur le volant ou sur le tableau de bord), et les traumatismes indirects par onde de pression (« blast ») ou par décélération entraînant des lésions de cisaillement et de traction au niveau des organes intrapéritonéaux dont la sévérité est proportionnelle à la masse de l'organe en question et à la vitesse du choc (arrachement des vaisseaux mésentériques par traction des anses digestives par exemple).

En cas de patient instable sur le plan hémodynamique malgré une réanimation efficace (classiquement définie par une non-amélioration après perfusion d'un volume liquidien supérieur à 3 litres dont 3 à 4 culots sanguins), les Anglo-Saxons prônent la technique FAST *(Focused Abdominal Sonogram for Trauma)* qui consiste en une échographie rapide au lit du patient visualisant le péricarde, les culs de sac pleuraux, l'espace de Morrison, l'espace inter-spléno-rénal, les gouttières pariéto-coliques et le cul-de-sac de Douglas afin de détecter un éventuel épanchement permettant un traitement optimal en urgence avant toute TDM (drainage d'un hémothorax, laparotomie si hémopéritoine…).

Dans tous les autres cas, et comme l'examen clinique abdominal est très peu spécifique, la TDM multicoupes reste l'examen de choix dans l'exploration d'un traumatisme abdominal.

Questions divergentes

Quel protocole ?

Le principal sujet de controverse reste le protocole scannographique à utiliser avec quelques interrogations « phares » :

- Faut-il opacifier oralement ? Non, à ce jour devant le très faible rendement diagnostique.
- Faut-il faire un passage sans injection ? Oui, pour certains, permettant de détecter les lésions hémorragiques notamment dans le mésentère (= « caillot sentinelle », sur probable lésion digestive) et dans les organes pleins (détection des hématomes intraparenchymateux facilitée).
- Faut-il réaliser un passage injecté au temps artériel ? Oui, pour détecter les lésions artérielles et, en présence d'une extravasation, affirmer leur origine artérielle et non veineuse, ce qui influe sur la prise en charge thérapeutique ultérieure.
- L'acquisition au temps portal (70-100 s) reste indispensable.
- Faut-il réaliser un passage au temps tardif ? Oui, à la demande, pour caractériser les extravasations (sang *versus* urine *versus* pseudo-anévrisme) et détecter les lésions urinaires.

Paratger Le Site www.lemanip.com Tout Est Gratuit

© 2009 Elsevier Masson SAS. Tous droits réservés

Paratger Le Site www.lemanip.com Tout Est Gratuit
www.lemanip.com

Nous reviendrons en fin de chapitre de manière plus spécifique sur les réponses à ces questions avec les protocoles possibles d'acquisition.

Et les classifications d'organe ?

Pour être pertinente et utile, une classification doit être simple, facilement apprise et applicable, reproductible, et nécessite d'être comprise par nos correspondants avec un impact soit sur la thérapeutique, soit sur le pronostic. Compte tenu de la multiplicité des lésions traumatiques rencontrées en pratique courante pour un même organe à l'étage abdominal et des divergences thérapeutiques d'un centre à l'autre, à l'heure actuelle, aucune classification ne remplit la totalité de ces devoirs. Leur connaissance n'est donc pas utile en imagerie d'urgence. Elles ont toutefois le mérite de rappeler les points importants devant figurer dans tout compte rendu TDM post-traumatique et gardent un intérêt pour effectuer des comparaisons lésionnelles dans le cadre d'études scientifiques. Les classifications internationalement utilisées sont celles de l'AAST *(American Association for the Surgery of Trauma)* que nous rappelons ci-dessous par organe, celles de Mirvis pour le foie et de Fullen pour le digestif sont aussi classiques. Il apparaît évident que ce type de classification ne saurait remplacer le descriptif lésionnel précis dans tout compte rendu d'urgence traumatique.

Classification AAST des traumatismes spléniques

Basée à la fois sur des constatations chirurgicales et scannographiques, elle prend en compte la taille et la localisation des contusions et des hématomes, la profondeur des lacérations et les signes de dévascularisation (**tableau 16-1**). La gravité des lésions augmente avec le grade.

Classification AAST des traumatismes hépatiques

Elle prend en compte la taille des hématomes sous-capsulaires ou intraparenchymateux, la profondeur des lacérations et les signes de dévascularisation (**tableau 16-2**).

Tableau 16-1 Classification AAST des traumatismes spléniques.

Grade	Descriptif lésionnel
1	Hématome sous-capsulaire de taille < 10 % de la surface splénique. Lacération capsulaire ou parenchymateuse < 1 cm de profondeur.
2	Hématome sous-capsulaire atteignant entre 10 et 50 % de la surface splénique. Hématome intraparenchymateux < 5 cm de diamètre. Lacération parenchymateuse entre 1 et 3 cm de profondeur, n'atteignant pas de vaisseaux trabéculaires.
3	Hématome sous-capsulaire > 50 % de la surface ou évolutif. Hématome intraparenchymateux > 5 cm de diamètre. Lacération > 3 cm de profondeur ou atteignant un vaisseau trabéculaire.
4	Lacération atteignant un vaisseau segmentaire ou hilaire avec dévascularisation de la rate > 25 %.
5	Rate déchiquetée, multifracturée.

Tableau 16-2 Classification AAST des traumatismes hépatiques.

Grade	Descriptif lésionnel
1	Hématome sous-capsulaire de taille < 10 % de la surface hépatique. Lacération capsulaire ou parenchymateuse < 1 cm de profondeur.
2	Hématome sous-capsulaire atteignant entre 10 et 50 % de la surface hépatique. Hématome intraparenchymateux < 10 cm de diamètre. Lacération parenchymateuse entre 1 et 3 cm de profondeur et < 10 cm de longueur.
3	Hématome sous-capsulaire > 50 % de la surface ou évolutif ou rompu avec saignement actif. Hématome intraparenchymateux > 10 cm de diamètre ou évolutif ou rompu. Lacération > 3 cm de profondeur.
4	Hématome intraparenchymateux rompu avec saignement actif. Lacération atteignant 25 à 75 % d'un lobe hépatique ou un à trois segments dans un même lobe.
5	Lacération atteignant > 75 % d'un lobe hépatique ou plus de trois segments dans un même lobe. Lésion vasculaire des veines hépatiques ou de la VCI rétrohépatique.
6	Avulsion du pédicule vasculaire hépatique.

N.B. Mirvis *et al.* a également proposé une classification TDM des lésions hépatiques qui est à peu près similaire à la précédente mais se divise en cinq grades seulement.

Paratger Le Site www.lemanip.com Tout Est Gratuit

Paratger Le Site www.lemanip.com Tout Est Gratuit
www.lemanip.com

Tableau 16-3 Classification AAST des traumatismes pancréatiques.

Grade	Descriptif lésionnel
1	Hématome de taille moyenne sans atteinte canalaire. Lacération superficielle sans atteinte canalaire.
2	Hématome volumineux sans atteinte canalaire. Lacération volumineuse sans atteinte canalaire ni perte de tissu parenchymateux.
3	Lacération à type de transsection distale ou parenchymateuse avec atteinte canalaire.
4	Lacération à type de transsection proximale ou parenchymateuse atteignant l'ampoule.
5	Fragmentation massive de la tête pancréatique.

Tableau 16-4 Classification AAST des traumatismes digestifs.

Grade	Ischémie	Segment digestif
I	Maximale	Jéjunum, iléon, côlon droit.
II	Modérée	Segment majeur de grêle et/ou de côlon droit.
III	Minimale	Segment(s) mineur(s) de grêle ou de côlon droit.
IV	Aucune	Absence d'ischémie.
Zone	**Segment de l'AMS**	
I	Tronc proximal jusqu'à la première branche (pancréatico-duodénale inférieure).	
II	Tronc entre la pancréatico-duodénale inférieure et la colique médiane.	
III	Tronc distal en aval de la colique médiane.	
IV	Branches segmentaires jéjunales, iléales ou coliques.	

Classification AAST des traumatismes pancréatiques

Elle est basée sur la taille et la topographie des lésions, ainsi que sur l'atteinte canalaire associée (**tableau 16-3**). Elle aurait une corrélation correcte avec le taux de mortalité et de complications post-traumatiques.

Classification de Fullen des traumatismes digestifs

C'est une classification ancienne mais la plus courante (**tableau 16-4**) qui s'organise selon le territoire digestif ischémié (= grade) et la distance de la lésion sur l'artère mésentérique supérieure (= zones).

Tableau 16-5 Classification AAST des traumatismes rénaux.

Grade	Description de la lésion
1 (de loin, les plus fréquentes)	Contusion rénale. Hématome sous-capsulaire, non expansif, sans lacération parenchymateuse.
2	Hématome périrénal non expansif, confiné au rétropéritoine. Lacérations corticales superficielles < 1 cm de profondeur sans extravasation urinaire.
3	Lacérations > 1 cm de profondeur sans atteinte du système collecteur et sans fuite urinaire.
4	Lacérations corticales atteignant la médullaire et le système collecteur avec fuite urinaire. Lésion de la veine ou de l'artère rénale avec saignement contenu. Thrombose d'une artère segmentaire avec infarctus d'aval sans lacération parenchymateuse.
5	Rein multifracturé. Atteinte du hile rénal avec dévascularisation (occlusion ou avulsion artérielle ou veineuse).

Classification AAST des traumatismes rénaux

Cette classification a été validée par la conférence de consensus internationale en 2004 et permet de grader les lésions rénales en fonction de leur gravité et de la sévérité du traumatisme (**tableau 16-5**). Du fait de la coexistence, notamment dans les grades IV et V, de lésions vasculaires, parenchymateuses et excrétrices de pronostic fonctionnel et/ou thérapeutique différents, elle ne permet pas une approche pronostique ni thérapeutique.

Bibliographie

Heilbrun ME, Chew FS, Tansavatdi KR, Tooze JA. The role of negative CT of the abdomen and pelvis in the decision to admit adults from the emergency department after blunt trauma. *J Am Coll Radiol* 2005 ; 2 (11) : 889–895.

Pal JD, Victorino GP. Defining the role of computed tomography in blunt abdominal trauma : use in the hemodynamically stable patient with a depressed level of consciousness. *Arch Surg* 2002 ; 137 (9) : 1029–1032 ; discussion 32–33.

Paratger Le Site www.lemanip.com Tout Est Gratuit

Paratger Le Site www.lemanip.com Tout Est Gratuit
www.lemanip.com

Shuman WP. CT of blunt abdominal trauma in adults. *Radiology* 1997 ; 205 (2) : 297–306.

Stafford RE, McGonigal MD, Weigelt JA, Johnson TJ. Oral contrast solution and computed tomography for blunt abdominal trauma : a randomized study. *Arch Surg* 1999 ; 134 (6) : 622–626 ; discussion 6–7.

Stuhlfaut JW, Anderson SW, Soto JA. Blunt abdominal trauma : current imaging techniques and CT findings in patients with solid organ, bowel, and mesenteric injury. *Seminars in Ultrasound, CT, and MR* 2007 ; 28 (2) : 115–129.

Velmahos GC, Toutouzas KG, Radin R, Chan L, Demetriades D. Nonoperative treatment of blunt injury to solid abdominal organs : a prospective study. *Arch Surg* 2003 ; 138 (8) : 844–851.

Paratger Le Site www.lemanip.com Tout Est Gratuit

Paratger Le Site www.lemanip.com Tout Est Gratuit

www.lemanip.com

Chapitre 17

Épanchements intra-abdominaux

Intrapéritonéaux

Hémopéritoine

Un hémopéritoine est de constatation classique dans un contexte de traumatisme abdomino-pelvien.

Image typique

Il s'agit d'un épanchement intrapéritonéal spontanément hyperdense avec des densités d'environ 30–50 UH pour un hémopéritoine libre et de 45–70 UH pour du sang cailloté (fig. 17-1).

La présence d'un niveau liquide (sédimentation des globules rouges), apparaissant en quelques heures, peut aider à affirmer le caractère hématique de l'épanchement. En cas d'extravasation libre de PDC dans la cavité péritonéale, la densité est supérieure à 100 UH (fig. 17-2).

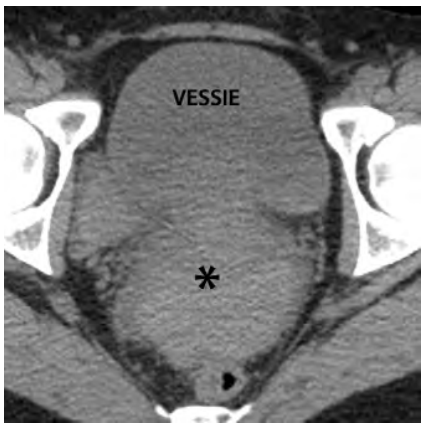

Fig. 17-1. TDM sans injection.
Épanchement liquidien intrapéritonéal dans le cul-de-sac de Douglas (*) de densité spontanée de 50 UH en rapport avec un hémopéritoine.

Un hémopéritoine diffus n'a pas de valeur d'orientation sur son origine, il traduit une lésion d'un organe plein ou creux voire osseux. En cas de traumatisme splénique ou hépatique, l'épanchement a tendance à migrer caudalement vers le cul-de-sac de Douglas en passant respectivement le long des gouttières pariéto-coliques gauche et droite selon les mouvements physiologiques des fluides intrapéritonéaux. La présence d'un épanchement triangulaire inter-anses modéré orientera plutôt vers une lésion digestive ou mésentérique. Un épanchement localisé à la bourse omentale (ancienne arrière-cavité des épiploons) orientera vers une lésion du pancréas ou du cholédoque.

L'hémopéritoine a une bonne valeur localisatrice s'il est focal et dense (caillot) autour d'un organe, faisant suspecter une lésion traumatique de ce dernier : c'est le signe du « caillot sentinelle ».

Devant un épanchement abondant, peu dense et libre, sans cause apparente, il faudra réaliser des temps très tardifs pour éliminer une éventuelle perforation vésicale en péritoine libre.

L'importance de l'hémopéritoine peut être classée selon le nombre de compartiments atteints en comptabilisant les compartiments périhépatique, périsplénique, l'espace de Morrison, chacune des deux gouttières pariéto-coliques, l'espace inframésocolique et l'espace pelvien. On qualifie l'hémopéritoine de mineur (de volume inférieur à 200 ml) en cas d'atteinte d'un seul compartiment, de modéré (volume entre 200 et 500 ml) en cas d'atteinte de deux compartiments et de majeur (volume supérieur à 500 ml) en cas d'atteinte de plus de deux compartiments.

Paratger Le Site www.lemanip.com Tout Est Gratuit

© 2009 Elsevier Masson SAS. Tous droits réservés

Paratger Le Site www.lemanip.com Tout Est Gratuit
www.lemanip.com

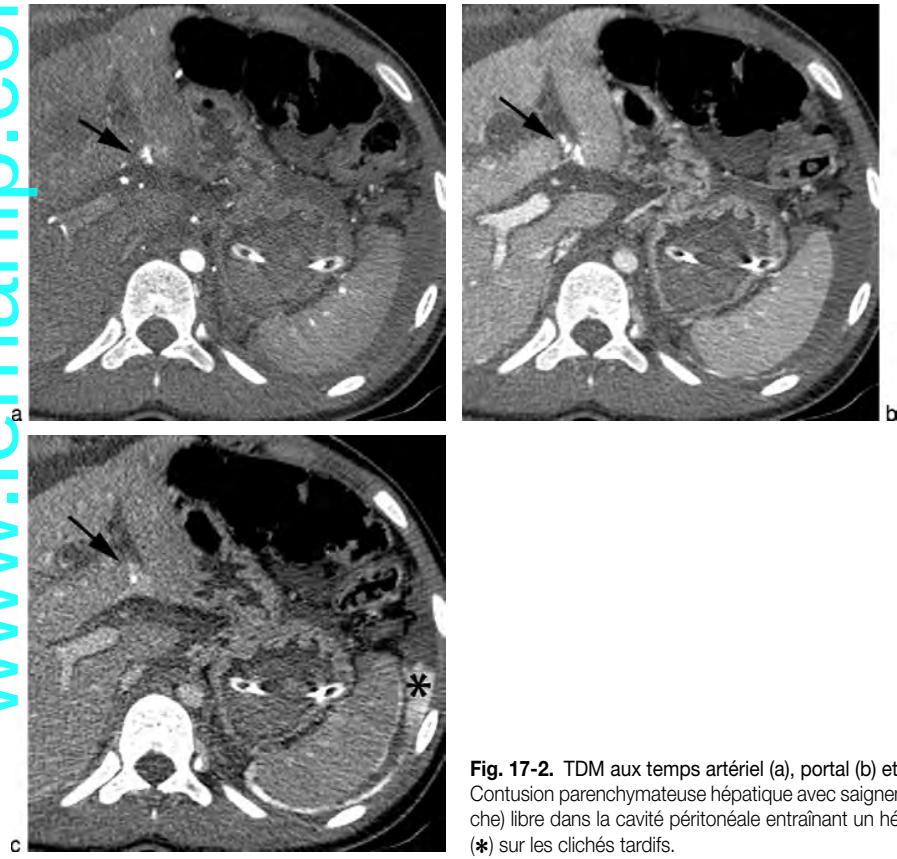

Fig. 17-2. TDM aux temps artériel (a), portal (b) et tardif (c). Contusion parenchymateuse hépatique avec saignement artériel actif (flèche) libre dans la cavité péritonéale entraînant un hémopéritoine de PDC (*) sur les clichés tardifs.

Pièges et difficultés diagnostiques

Faux négatifs

Attention : dans presque un quart des cas, un hémopéritoine n'est pas hyperdense en raison soit d'un hématocrite bas, soit d'un saignement datant de plus de 48 heures. La densité est alors proche de 20 UH en rapport avec une dilution, indiscernable des autres épanchements liquidiens intrapéritonéaux (tableau 17-1).

Tableau 17-1 Densité des épanchements liquidiens intra-abdominaux en unités Housfield (UH).

0–20 UH	Ascite préexistante. Bile. Urine. Liquide digestif. Sang dilué ou vieilli.
30–45 UH	Hémopéritoine libre non caillloté.
45–70 UH	Sang coagulé/hématome sentinelle.
>100 UH	Extravasation de PDC (vasculaire ou urinaire).

Faux positifs

Un épanchement liquidien limité dans le cul-de-sac de Douglas chez une patiente en âge de procréer peut être simplement secondaire à une ovulation récente, sans rapport avec le traumatisme actuel.

Diagnostic différentiel

Tout épanchement liquidien intrapéritonéal post-traumatique n'est pas obligatoirement du sang ! Il peut s'agir d'urine (en cas de rupture vésicale intrapéritonéale) ou de liquide digestif (en cas de perforation digestive)…

Impact thérapeutique

L'évolution spontanée se fait vers la régression en 7–10 jours. Le traitement spécifique dépend de l'organe lésé.

Paratger Le Site www.lemanip.com Tout Est Gratuit

Paratger Le Site www.lemanip.com Tout Est Gratuit
www.lemanip.com

Au total

- Un épanchement liquidien intrapéritonéal post-traumatique n'est pas forcément un hémopéritoine mais doit être considéré comme tel jusqu'à preuve du contraire.
- Une densité spontanée supérieure à 30 UH est en rapport avec un hémopéritoine mais si la densité est inférieure à 30 UH, on ne peut pas conclure quant à la nature de l'épanchement.
- Rechercher la cause qui oriente le traitement.

« Petit signe à ne pas manquer »

En cas d'épanchement diffus, peu dense sans cause apparente, réaliser des temps très tardifs (plus de 10 minutes) pour éliminer une perforation vésicale intrapéritonéale.

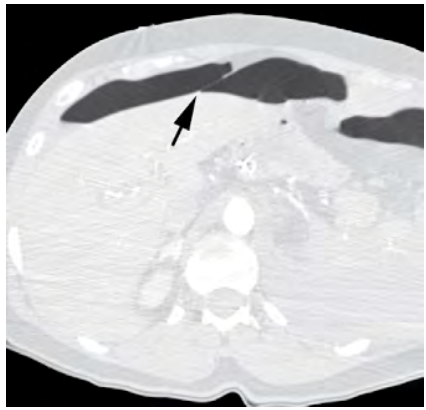

Fig. 17-3. TDM en fenêtrage pulmonaire.
Pneumopéritoine typique moulant le ligament falciforme (flèche).

Pneumopéritoine

Dans un traumatisme fermé, c'est un signe de perforation digestive jusqu'à preuve du contraire.

Image typique

Il correspond à de l'air en topographie extradigestive et intrapéritonéale. Sa détection est facilitée par une lecture en fenêtrage « pulmonaire ». Son diagnostic topographique est certain lorsqu'il moule le ligament falciforme (fig. 17-3) ou lorsqu'il existe un NHA avec un hémopéritoine.

Il peut être diffus et libre, ou focal et enchâssé entre les anses digestives ou dans les replis mésentériques classiquement au contact de l'anse lésée, avec une bonne valeur localisatrice.

Pièges et difficultés diagnostiques

Diagnostic différentiel

Un pneumopéritoine n'est pas pathognomonique de perforation digestive, il peut se rencontrer dans d'autres circonstances :

- traumatisme ouvert abdominal : l'air provient en général de l'extérieur sans valeur diagnostique de perforation digestive ;
- origine sus-diaphragmatique par diffusion d'un pneumomédiastin ou d'un pneumothorax (*via* une brèche diaphragmatique notamment) d'autant que le patient est sous ventilation assistée ;
- origine vésicale lors d'une rupture intrapéritonéale de vessie chez un patient sondé ;
- traumatisme des organes génitaux internes féminins.

Un pneumopéritoine d'origine digestive a tendance à se majorer sur les différents contrôles évolutifs TDM alors qu'il régresse dans les autres causes.

Enfin, un pneumopéritoine peut être secondaire à des microperforations digestives sur barotraumatisme sans traduction macroscopique et responsables de laparotomies « blanches ». C'est un diagnostic d'élimination, le traitement est conservateur avec surveillance TDM et clinique régulière.

Faux positifs

L'air visualisé est-t-il en topographie intra-, rétro- ou sous-péritonéale ? Pour répondre à cette question, une connaissance parfaite de la radioanatomie TDM du péritoine est indispensable. Les erreurs diagnostiques les plus fréquentes concernent les bulles en topographie abdominale antérieure qui peuvent être soit intrapéritonéales (en dedans du péritoine pariétal antérieur) soit prépéritonéales (en dehors du péritoine pariétal antérieur). La présence d'un NHA avec un hémopéritoine oriente vers une topographie intrapéritonéale (fig. 17-4 et 17-5).

Paratger Le Site www.lemanip.com Tout Est Gratuit

Paratger Le Site www.lemanip.com Tout Est Gratuit
www.lemanip.com

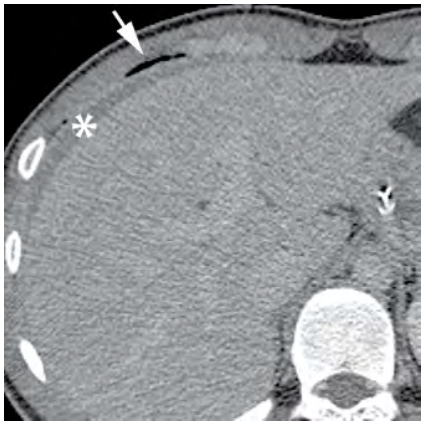

Fig. 17-4. Air en topographie préhépatique, prépéritonéale (flèche).
Notez l'hémopéritoine périhépatique (*) bien séparé des bulles d'air par le liseré de péritoine pariétal antérieur.

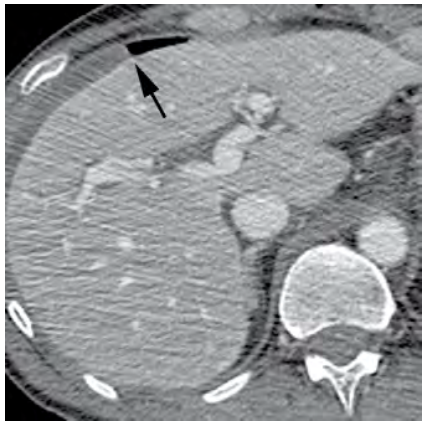

Fig. 17-5. Air en topographie intrapéritonéale certaine car présence d'un niveau hydroaérique avec l'hémopéritoine périhépatique.

Faux négatifs

Un pneumopéritoine manque dans les toutes premières heures dans plus de la moitié des perforations digestives. C'est un fait expliqué d'une part par la petite taille des perforations digestives siégeant en général sur du grêle et, d'autre part, par le faible contenu aérique des anses grêliques. D'autres signes indirects de lésions intestinales seront alors à rechercher (cf. chap. 21).

Impact thérapeutique

Sa présence dans un traumatisme fermé doit faire rechercher une perforation digestive. Diagnostiquée en TDM ou en peropératoire, le traitement d'une brèche digestive est toujours chirurgical avec suture ou résection-anastomose.

Au total

- Pneumopéritoine = perforation digestive jusqu'à preuve du contraire mais manque dans plus de 50 % de celles-ci.
- Il n'a pas de valeur dans un traumatisme ouvert !

Rétropéritonéaux

Le rétropéritoine est divisé en trois compartiments (fig. 17-6), un épanchement dans un compartiment oriente vers une lésion traumatique des organes contenus dans ce compartiment :

- l'espace périrénal contient les reins, les surrénales, le pyélon et la partie proximale de l'uretère ; un hématome de cette loge refoule le duodénum en avant, le rein en dedans, en avant et en haut et le côlon latéralement ;
- l'espace pararénal antérieur contient le pancréas, les 2e et 3e duodénum, les segments accolés du côlon et la zone dépéritonisée du foie (avec veines hépatiques) ; un hématome de cette loge

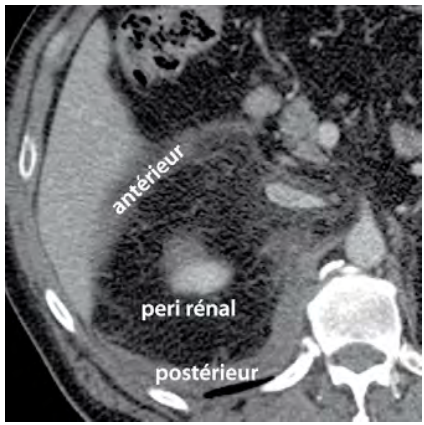

Fig. 17-6. Coupe TDM axiale au temps portal.
On note un épanchement au sein des espaces pararénaux antérieur et postérieur permettant de délimiter la loge périrénale qui reste bien graisseuse.

Paratger Le Site www.lemanip.com Tout Est Gratuit

Paratger Le Site www.lemanip.com Tout Est Gratuit
www.lemanip.com

Fig. 17-7. TDM sans injection.
Hémorétropéritoine (*).

Fig. 17-8. Rétropneumopéritoine (flèches) sur traumatisme ouvert (arme blanche).

refoule le rein en dehors et en haut, le duodénum et le côlon en avant ;

- l'espace pararénal postérieur n'est constitué que de graisse. Un hématome de cette loge refoule le rein en avant et en dehors, le colon en avant et en dedans. Il est rarement compressif car cette loge est ouverte en haut et en bas. Il faut alors rechercher des lésions osseuses (rachis/bassin), vasculaires, urétérales ou musculaires (psoas…) mais également des lésions thoraciques extra-pleurales (lésion diaphragme) ou pariétales abdominales car l'espace pararénal postérieur communique avec les espaces sous-péritonéaux pelviens, et par contiguïté abdominaux antérieurs, et les espaces thoraciques extra-pleuraux.

Hémorétropéritoine

C'est un épanchement spontanément hyperdense de topographie rétropéritonéale (fig. 17-7).

Tout épanchement liquidien rétropéritonéal n'est pas forcément hématique, il peut être liquidien en rapport avec un urinome par lésion du système collecteur urinaire ou simplement secondaire à une réanimation intensive avec remplissage massif.

L'hématome rétropéritonéal évolue en général vers un tamponnement spontané. Le traitement est fonction des lésions causales.

Rétropneumopéritoine

Il s'agit d'air en topographie extra-digestive et rétropéritonéale (fig. 17-8).

En topographie pararénale antérieure, il oriente plutôt vers une perforation duodénale et en topographie pararénale postérieure, plutôt vers une perforation colique (perforation des segments accolés) ou rectale.

Il peut également résulter d'une simple diffusion d'un pneumomédiastin *via* les espaces diaphragmatiques physiologiques. Il n'a pas de valeur en présence d'un traumatisme ouvert.

Les principales difficultés diagnostiques sont de le différencier d'un pneumopéritoine et de ne pas prendre à tort un diverticule duodénal pour un rétropneumopéritoine.

Un rétropneumopéritoine n'a pas de traitement spécifique, le traitement sera celui de la lésion causale.

Bibliographie

Daly KP, Ho CP, Persson DL, Gay SB. Traumatic Retroperitoneal Injuries : Review of Multidetector CT Findings. *Radiographics* 2008 ; 28 (6) : 1571–1590.

Drasin TE, Anderson SW, Asandra A, Rhea JT, Soto JA. MDCT evaluation of blunt abdominal trauma : clinical significance of free intraperitoneal fluid in males with absence of identifiable injury. *AJR* 2008 ; 191 (6) : 1821–1826.

Paratger Le Site www.lemanip.com Tout Est Gratuit

Paratger Le Site www.lemanip.com Tout Est Gratuit
www.lemanip.com

Lubner M, Menias C, Rucker C, Bhalla S, Peterson CM, Wang L, *et al*. Blood in the belly : CT findings of hemoperitoneum. *Radiographics* 2007 ; 27 (1) : 109–125.

Menegaux F. Lésions abdominales traumatiques. *EMC* (Elsevier, Paris), Urgences, 24–105-A-30, 2003, 7 p.

Regent D, Laurent V, Tissier S, Nicolas M, Meyer-Bish L, Beot S. Pneumopéritoine, rétropneumopéritoine, pneumomédiastin… les espaces sous- et propéritonéaux répondent à nos questions ! *Journées françaises de radiologie*, 2004. Formation médicale continue, n° 11.

Ridereau-Zins C, Lebigot J, Bouhours G, Casa C, aubé C. Traumatismes abdominaux : les lésions élémentaires. *Journal de radiologie* 2008 ; 11 (cahier n° 2) : 1812–1830.

Taourel P, Camus C, Lesnik A, Mattei-Gazagnes M, Gallix B, Pujol J, Lopez FM, Bruel JM. Imagerie du péritoine normal et pathologique. *EMC* (Elsevier, Paris), Radiodiagnostic-Appareil digestif, 33–482-A-10, 1999, 29 p.

Taourel P, Merigeaud S, Millet I, Devaux Hoquet M, Lopez FM, Sebane M. Traumatisme thoraco-abdominal : stratégie en imagerie. *Journal de radiologie* 2008 ; 11 (cahier n° 2) : 1833–1854.

Paratger Le Site www.lemanip.com Tout Est Gratuit

Paratger Le Site www.lemanip.com Tout Est Gratuit

www.lemanip.com

Chapitre 18

Traumatismes spléniques

La rate est l'organe le plus fréquemment atteint dans les traumatismes abdominaux (environ 40 %) du fait de la structure « spongieuse » de son parenchyme et de sa capsule fine et fragile. Elle est d'autant plus exposée qu'il existe une pathologie préexistante avec splénomégalie.

La tendance actuelle est au traitement conservateur, possible dans la majorité des cas, la rate ayant démontré de grandes capacités de restauration.

Image typique

Le diagnostic TDM repose sur un défaut de rehaussement du parenchyme splénique au temps portal pouvant prendre plusieurs aspects en fonction du type de lésion (voir *infra*). Une lame d'hémopéritoine au contact est quasi constante, cet hématome périsplénique refoulant la rate sans la déformer. Parfois, seul un caillot sentinelle ou un simple épaississement du fascia pararénal antérieur et « latéroconal » gauche sont observés. Des fractures des dernières côtes gauches doivent être recherchées.

Contusion parenchymateuse

C'est une plage hypodense de contours irréguliers, intraparenchymateuse (**fig. 18-1**), à différencier des infarctus parenchymateux qui eux présentent une forme en général triangulaire avec des limites très nettes.

Lacération parenchymateuse

Elle correspond à une hypodensité linéaire peu profonde, habituellement de longueur inférieure à 3 cm, parfois branchée au sein du parenchyme splénique. Si elle rejoint deux surfaces viscérales ou qu'elle est de longueur supérieure à 3 cm, on parle de fracture (**fig. 18-2**). Si elles sont multiples (**fig. 18-3**), on parle de rate déchiquetée, dilacérée pouvant détacher plusieurs fragments restant plus ou moins vascularisés.

Fig. 18-1. TDM en coupe axiale au temps portal.
Plage hypodense irrégulière splénique en rapport avec une contusion (flèche) avec hémopéritoine au contact.

Hématome sous-capsulaire

C'est un croissant hyperdense périsplénique sur les séries non injectées et hypodense par rapport à la rate sur les séries injectées (**fig. 18-4**). Il comprime et refoule le parenchyme splénique. Il peut par son volume rompre secondairement la capsule et ainsi expliquer les ruptures en « 2 temps » avec saignement intrapéritonéal massif.

Paratger Le Site www.lemanip.com Tout Est Gratuit

© 2009 Elsevier Masson SAS. Tous droits réservés

Paratger Le Site www.lemanip.com Tout Est Gratuit
www.lemanip.com

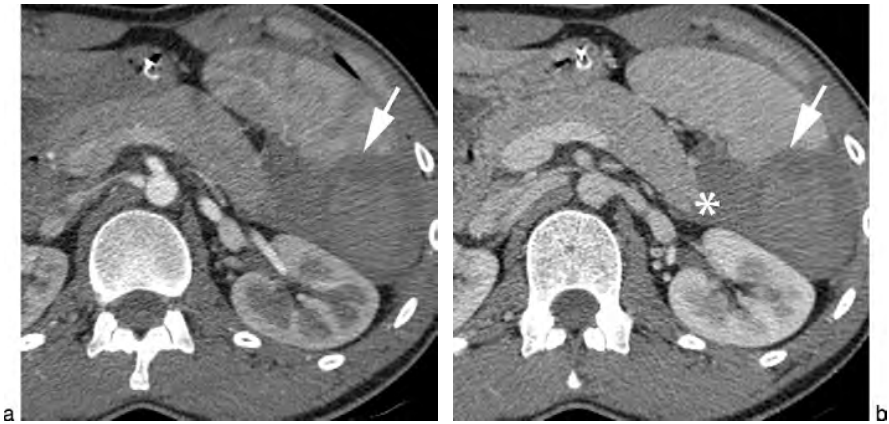

Fig. 18-2. TDM aux temps artériel (a) et portal (b).
Traumatisme splénique avec fracture (flèche) passant par le hile. Notez la contusion de la queue pancréatique associée (*). Patient traité chirurgicalement par splénectomie et pancréatectomie caudale

Fig. 18-3. TDM au temps portal.
Lacérations multiples de la rate responsables d'un rehaussement très hétérogène. Multiples foyers hyperdenses intraparenchymateux en rapport avec des saignements actifs. Patient traité par splénectomie totale.

Hématome intraparenchymateux

C'est une lésion en général arrondie, de contours irréguliers, spontanément hyperdense puis présentant une hypodensité relative après injection par rapport au parenchyme splénique rehaussé.

Traumatisme vasculaire

Les traumatismes vasculaires à rechercher en TDM sont essentiellement ceux d'origine artérielle.

Dissection/thrombose

Les lésions artérielles intraparenchymateuses correspondent à des lésions de cisaillement avec lacérations intimales des artérioles intraparenchymateuses qui se thrombosent et engendrent une ischémie distale. La topographie et l'étendue de cette plage ischémiée sont variables et dépendent du nombre d'artérioles lésées et de l'importance du réseau collatéral. En TDM, on retrouve un défaut de rehaussement parenchymateux en général triangulaire à base périphérique, à limites nettes, restant hypodense sur les différents temps de l'injection.

Une dissection hilaire de l'artère splénique engendre souvent une thrombose avec une interruption de l'opacification de l'artère sur la série au temps artériel et une absence totale de rehaussement de la rate. Parfois, l'absence de rehaussement peut n'intéresser que le pôle inférieur, le pôle supérieur restant vascularisé par les artères gastriques courtes.

Rupture artérielle

En cas de rupture artérielle, le saignement peut être soit contenu dans un pseudo-anévrisme, ou dans un hématome intraparenchymateux ou sous-capsulaire, soit libre dans la cavité péritonéale. Quoi qu'il en soit, il existe une extravasation de PDC visible au temps artériel sous la forme d'une

Paratger Le Site www.lemanip.com Tout Est Gratuit

Paratger Le Site www.lemanip.com Tout Est Gratuit

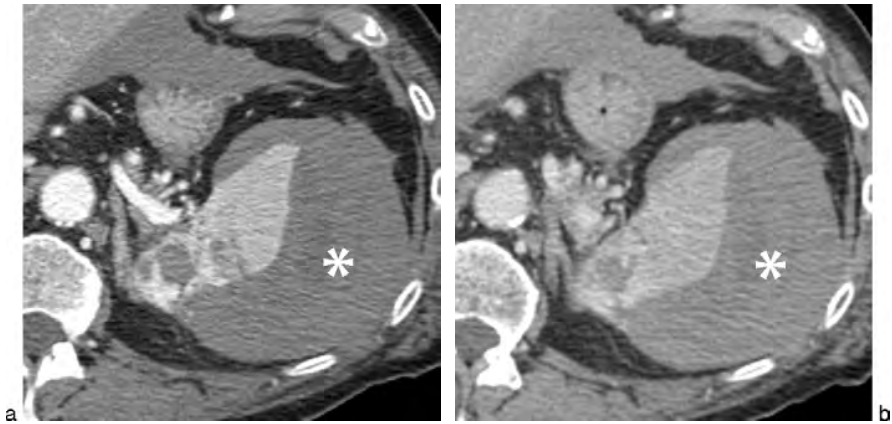

Fig. 18-4. Hématome sous-capsulaire splénique (*) aux temps artériel (a) et portal (b).
Notez l'effet de masse de l'hématome sur le parenchyme splénique. Notez aussi la contusion splénique avec saignement actif contenu dans l'hématome sous-capsulaire.

hyperdensité spontanée en « blush » au niveau de l'aire splénique. Une analyse précise des autres temps de l'acquisition est primordiale pour différencier un pseudo-anévrisme *versus* une extravasation « libre » de PDC *versus* des fragments de parenchyme sain : importance du temps tardif (tableau 18-1).

Des fistules artérioveineuses peuvent se créer en cas de traumatismes artériels et veineux associés. Le diagnostic en TDM mime un pseudo-anévrisme et le diagnostic de certitude est apporté par l'artériographie.

N.B. La rate peut varier discrètement de taille (jusqu'à 50 % d'augmentation de volume) sur les examens successifs car la réponse adrénergique lors du traumatisme entraîne une contraction réflexe initiale (fig. 18-6).

Pièges et difficultés diagnostiques

Faux négatifs

L'erreur classique se pose lorsque les lésions sont très haut situées et qu'elles ne sont pas détectées en coupes axiales (effet de volume partiel avec le diaphragme), il faut donc systématiquement utiliser les coupes coronales pour les démasquer (fig. 18-7).

Tableau 18-1 Caractéristiques TDM des principaux diagnostics à évoquer devant un « blush » hyperdense.

Diagnostic	Forme	Rehaussement aux temps artériel et portal	Aspect au temps tardif
Pseudo-anévrisme	Contours réguliers. Arrondi. Ne se modifie pas sur les différents temps de l'examen.	Similaire à celui de l'aorte. Parfois halo hypodense périphérique.	Devient isodense = « wash out ».
Extravasation « libre » (fig. 18-5)	Contours irréguliers. Mal limité. Change de forme selon les séries.	Reste de densité élevée par rapport aux structures artérielles au niveau du site lésé.	Majoration de sa taille avec « étalement ».
Fragments de parenchyme	Variable. Ne se modifie pas sur les différents temps de l'examen.	Identique au parenchyme sain adjacent.	Densité identique au parenchyme sain adjacent.

Paratger Le Site www.lemanip.com Tout Est Gratuit
www.lemanip.com

Paratger Le Site www.lemanip.com Tout Est Gratuit
www.lemanip.com

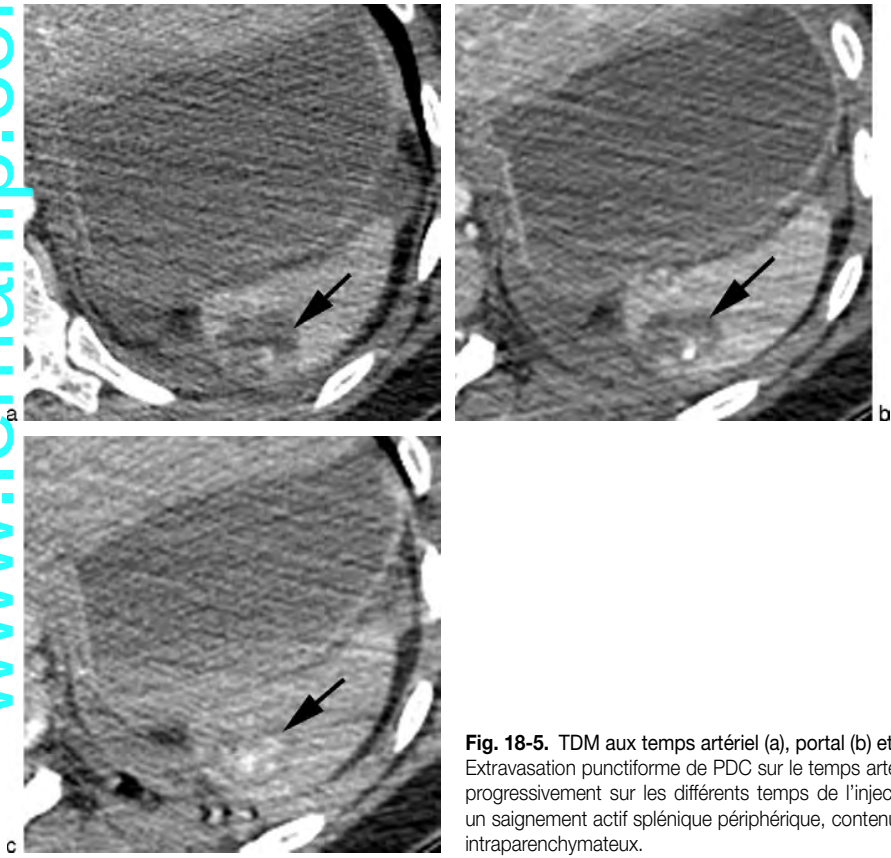

Fig. 18-5. TDM aux temps artériel (a), portal (b) et tardif (c).
Extravasation punctiforme de PDC sur le temps artériel (flèche), s'étalant progressivement sur les différents temps de l'injection en rapport avec un saignement actif splénique périphérique, contenu dans un hématome intraparenchymateux.

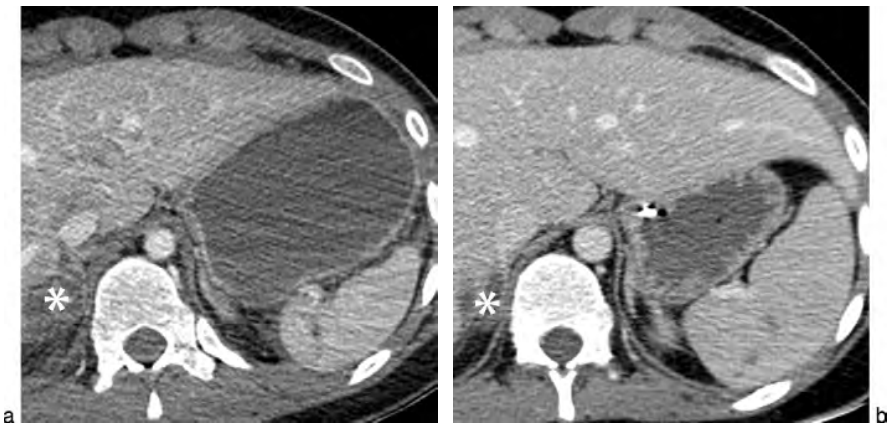

Fig. 18-6. TDM au temps portal à J1 (a) et à J15 (b).
Traumatisme splénique et surrénalien droit (*). Notez la variation de taille de la rate avec une rate de petite taille à J1 en rapport avec une vasoconstriction réflexe.

Paratger Le Site www.lemanip.com Tout Est Gratuit

Paratger Le Site www.lemanip.com Tout Est Gratuit

www.lemanip.com

Fig. 18-7 Contusion (flèche) du pôle supérieur de la rate en reconstruction coronale, difficile à diagnostiquer en coupes axiales.

Faux positifs

Rate tigrée

Une hétérogénéité du parenchyme splénique au temps précoce est physiologique, donnant un aspect de «rate tigrée» et pouvant être pris à tort pour des lacérations. Il faut savoir attendre le délai d'homogénéisation (temps portal = 70-100 secondes) (fig. 18-8).

Lobulation congénitale

Une indentation splénique physiologique ne doit pas être interprétée comme une lacération (fig. 18-9 et 18-10). L'indentation siège en général sur le bord médial de la rate, elle ne s'accompagne pas d'hémopéritoine et elle présente des contours lisses et réguliers. Elle ne se modifie pas au cours du temps (alors que les lacérations diminuent en nombre et en taille sur les différents contrôles évolutifs TDM).

Languette de foie gauche

L'interface entre une languette de foie gauche et la rate ne doit pas être prise pour une fracture. Les reconstructions coronales et sagittales permettront de redresser rapidement le diagnostic.

Artéfact de mouvement

Les artéfacts de mouvement ou d'origine métallique (matériel extrinsèque) peuvent créer de fausses images de lacération ou d'hématome sous-capsulaire (fig. 18-11 et 18-12). Il faut savoir reconnaître ces artéfacts et en cas d'examen de qualité médiocre, ne permettant pas une conclusion formelle quant à l'intégrité ou non de l'organe en question, ne pas hésiter à nuancer le compte rendu voire à réitérer les examens.

Diagnostic différentiel

Foyer de rehaussement focal

Il peut correspondre soit à un pseudo-anévrisme, soit à un fragment de rate normal au sein d'un

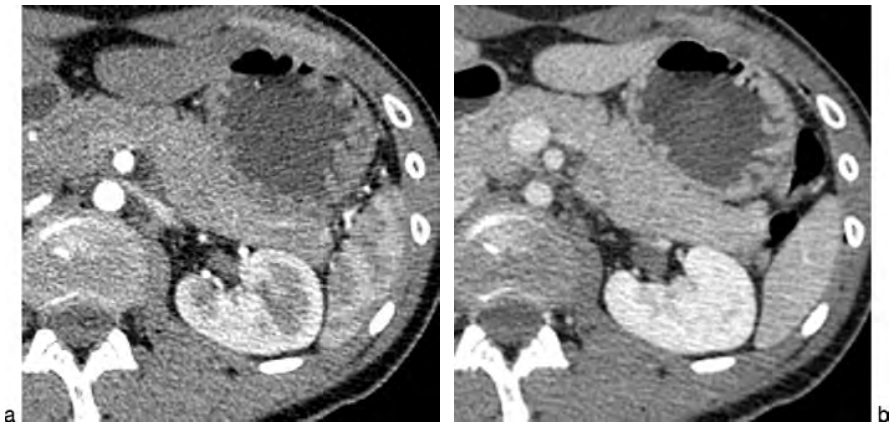

Fig. 18-8. Rate tigrée au temps artériel (a), s'homogénéisant au temps portal (b).

Paratger Le Site www.lemanip.com Tout Est Gratuit

Paratger Le Site www.lemanip.com Tout Est Gratuit
www.lemanip.com

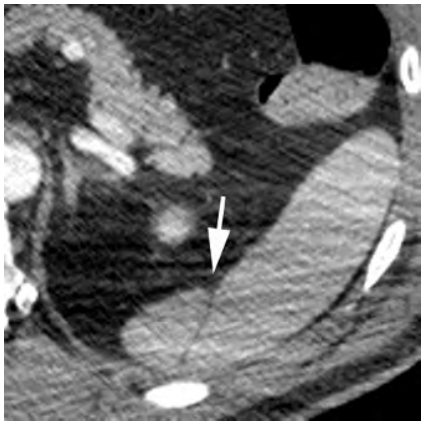

Fig. 18-9. Hypodensité linéaire régulière splénique sur son versant médial, de contours bien nets et sans hémopéritoine au contact en rapport avec une simple indentation physiologique (flèche).

Fig. 18-11. Artéfacts de mouvements respiratoires gênant l'analyse du rehaussement splénique.

Fig. 18-10. Hypodensité linéaire splénique périphérique et médiale, d'épaisseur irrégulière et associée à un hémopéritoine au contact, en rapport avec une lacération.
Diagnostic confirmé par les contrôles successifs avec restitution *ad integrum*.

Fig. 18-12. Artéfacts dus au matériel extrinsèque créant des hypodensités linéaires spléniques se prolongeant en dehors de l'organe.

foyer de contusion, soit à un saignement actif. Les principaux moyens de différencier ces diagnostics ont été répertoriés dans le tableau 18-1.

Hypodensité splénique globale

Elle peut être en rapport soit avec une rate de choc (fig. 18-13) par vasoconstriction réflexe de l'artère splénique, soit avec un arrachement de l'artère splénique avec dévascularisation d'aval : il existe alors un hémopéritoine massif et une extravasation hilaire de PDC.

Impact thérapeutique

L'arsenal thérapeutique comprend traitement chirurgical, endovasculaire et conservateur en fonction de l'âge et des comorbidités du patient,

Paratger Le Site www.lemanip.com Tout Est Gratuit

Paratger Le Site www.lemanip.com Tout Est Gratuit
www.lemanip.com

Fig. 18-13. TDM au temps portal.
Hypodensité globale de la rate (*) sans anomalie du pédicule vasculaire en rapport avec une rate de choc. Notez le petit calibre de l'aorte liée à une hypovolémie par rupture massive de l'isthme aortique d'amont. Patient décédé au décours de l'examen.

du bénéfice/risque de la splénectomie quant au risque ultérieur de sepsis (qui serait multiplié par 50 en cas de splénectomie), de la présence de lésion vasculaire artérielle, des lésions associées et surtout de la stabilité hémodynamique. L'impact de ces traitements sur la morbidité et la mortalité à long terme doit encore être clarifié.

La splénectomie en urgence reste réservée aux patients instables hémodynamiquement avec prévention des infections secondaires (vaccinations, antibiothérapie).

Dans tous les autres cas, la TDM permettra d'orienter la prise en charge thérapeutique en fonction de plusieurs paramètres clés :

- l'existence d'un hématome sous-capsulaire nécessite une surveillance attentive (clinique et biologique) en réanimation et en milieu chirurgical pendant quelques jours devant le risque de rupture secondaire (= rupture en « 2 temps »); celle-ci complique environ 10 % des hématomes sous-capsulaires et survient dans la grande majorité des cas dans les vingt-quatre premières heures et en majorité dans les dix premiers jours (fig. 18-14), imposant alors une splénectomie d'hémostase;
- la présence de lésions vasculaires artérielles peut nécessiter un geste thérapeutique endovasculaire. L'embolisation n'a aucune place dans les saignements veineux. Les critères de sélection des bons candidats à ce traitement ne sont pas encore clairement définis. Le patient doit être hémodynamiquement stable ou stabilisé. La TDM doit vérifier que le saignement est bien d'origine artérielle, préciser s'il est contenu ou non et préciser la branche artérielle impliquée si possible. La décision revient ensuite à une discussion multidisciplinaire entre radiologue, urgentiste, radiologue interventionnel, réanimateur et chirurgien. Ce traitement est préféré à la

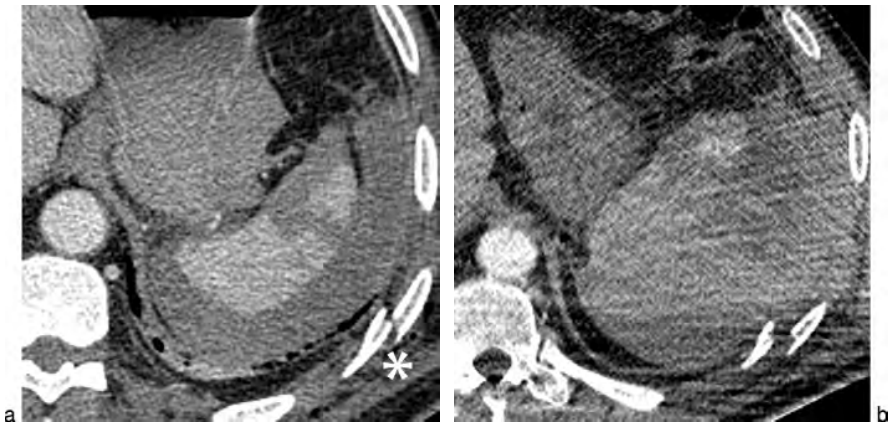

Fig. 18-14. TDM au temps portal à J1 (a) avec fracture splénique, hémopéritoine et fracture de côte (*) traités par surveillance en service de réanimation.
Déglobulisation à J7 (b) avec rupture splénique, saignement actif et majoration de l'hémopéritoine traités par splénectomie en urgence.

Paratger Le Site www.lemanip.com Tout Est Gratuit

Paratger Le Site www.lemanip.com Tout Est Gratuit
www.lemanip.com

chirurgie dans les pseudo-anévrismes et les fistules artérioveineuses. Il a le mérite de conserver la rate ce qui entraîne un moindre risque de sepsis. Les principales complications sont marquées par un risque de resaignement secondaire et/ou par la constitution d'un infarctus parenchymateux avec risque de nécrose et d'abcédation nécessitant parfois une splénectomie secondaire (le risque d'infarctus serait plus important en cas d'embolisation distale *versus* proximale);

- tous les autres patients seront orientés vers un traitement conservateur en première intention. Les hématomes intraspléniques évoluent en se liquéfiant pouvant donner des kystes spléniques. Les lacérations et contusions disparaissent spontanément en quelques semaines (2-3 mois).

Au total

- Premier organe abdominal traumatisé.
- Lésions classiques (lacération, contusion, hématome…).
- But de la TDM : repérer un hématome sous-capsulaire et/ou une lésion artérielle en précisant son caractère contenu ou libre.
- Intérêt de plusieurs temps dans l'acquisition (tardif ++).
- Tendance actuelle au traitement conservateur avec principaux risques = resaignement et rupture capsulaire en « 2 temps ».
- Choix entre chirurgie ou embolisation = décision multidisciplinaire.

« Petit signe à ne pas manquer »

Une hypodensité linéaire sur le bord médial de la rate sans hémopéritoine n'est pas une lésion traumatique mais une variante de la normale.

En cas de rate « déchiquetée », bien analyser le temps tardif pour différencier des fragments de parenchyme d'une éventuelle lésion artérielle.

Bibliographie

Anderson S.W., Varghese J.C., Lucey B.C., Burke P.A., Hirsch E.F., Soto J.A. Blunt splenic trauma : delayed-phase CT for differentiation of active hemorrhage from contained vascular injury in patients. *Radiology* 2007 ; 243 (1) : 88–95.

Kaseje N., Agarwal S., Burch M., Glantz A., Emhoff T., Burke P., *et al.* Short-term outcomes of splenectomy avoidance in trauma patients. *American Journal of Surgery* 2008 ; 196 (2) : 213–217.

Marmery H., Shanmuganathan K., Alexander M.T., Mirvis S.E. Optimization of selection for non-operative management of blunt splenic injury : comparison of MDCT grading systems. *AJR* 2007 ; 189 (6) : 1421–1427.

Marmery H., Shanmuganathan K., Mirvis S.E., Richard H., 3rd, Sliker C., Miller L.A., *et al.* Correlation of multidetector CT findings with splenic arteriography and surgery : prospective study in 392 patients. *Journal of the American College of Surgeons* 2008 ; 206 (4) : 685–693.

Marmery H., Shanmuganathan K. Multidetector-row computed tomography imaging of splenic trauma. *Seminars in Uultrasound, CT, and MR* 2006 ; 27 (5) : 4404–19.

Savage S.A., Zarzaur B.L., Magnotti L.J., Weinberg J.A., Maish G.O., Bee T.K., *et al.* The evolution of blunt splenic injury : resolution and progression. *The Journal of Trauma* 2008 ; 64 (4) : 1085–1091 ; discussion 91–92.

Schroeppel T.J., Croce M.A. Diagnosis and management of blunt abdominal solid organ injury. *Current Opinion in Critical Care* 2007 ; 13 (4) : 399–404.

Smith J., Armen S., Cook C.H., Martin L.C. Blunt splenic injuries : have we watched long enough ? *The Journal of Trauma* 2008 ; 64 (3) : 656–663 ; discussion 63–65.

Stein D.M., Scalea T.M. Nonoperative management of spleen and liver injuries. *Journal of Intensive Care Medicine* 2006 ; 21 (5) : 296–304.

Wei B., Hemmila M.R., Arbabi S., Taheri P.A., Wahl W.L. Angioembolization reduces operative intervention for blunt splenic injury. *The Journal of Trauma* 2008 ; 64 (6) : 1472–1477.

Paratger Le Site www.lemanip.com Tout Est Gratuit

Paratger Le Site www.lemanip.com Tout Est Gratuit

www.lemanip.com

Chapitre 19

Traumatismes hépatiques

Le foie est le deuxième organe le plus fréquemment atteint au cours d'un traumatisme abdominal et la première cause de mortalité dans les traumatismes abdominaux.

Les principaux mécanismes lésionnels sont les suivants :

- traumatisme fermé :
  - en accélération-décélération avec cisaillement des attaches postérieures du foie (entre la capsule de Glisson et les ligaments triangulaires) entraînant des lésions de la partie postérieure et supérieure du foie droit avec, au maximum, désinsertion de la veine hépatique droite à son abouchement dans la VCI ;
  - en choc direct sur l'abdomen avec atteinte préférentielle soit des segments antérieurs du foie droit, soit du lobe gauche pris en étau entre le billot rachidien et la zone d'impact, avec au maximum une transsection complète détachant le lobe gauche (segments II et III) ; ces traumatismes du lobe gauche sont en général associés à une atteinte du bloc duodéno-pancréatique et du colon transverse ;
- traumatisme pénétrant : atteinte préférentielle du foie droit car il est plus volumineux.

Image typique

Un traumatisme hépatique est suspecté devant toute anomalie de rehaussement du parenchyme hépatique. Les aspects lésionnels sont classiques et sont détaillés ci dessous. L'hémopéritoine est quasi constant, d'autant plus important qu'il existe une atteinte capsulaire hépatique.

Certains éléments de gravité doivent être signalés dans tout compte rendu (tableau 19-1).

N.B. L'atteinte isolée du lobe caudé est très rare.

Tableau 19-1 Éléments ayant un impact sur la prise en charge thérapeutique et sur le pronostic.

Nombre de segments atteints par les lacérations (grave si atteinte d'au moins trois segments).
Topographie centrale ou sous-capsulaire des lacérations et des contusions.
Extension des lésions dans le hile ou dans le lit vésiculaire.
Abondance de l'hémopéritoine.
Lésions vasculaires avec saignement actif ou présence d'un caillot sentinelle.

Contusion parenchymateuse

C'est une plage d'hypodensité relative par rapport au foie sain rehaussé, de contours irréguliers, mal délimitée (fig. 19-1 et 19-2). Elle est parfois associée à des troubles de perfusion hépatique par compression et obstruction des sinusoïdes par l'œdème interstitiel et gène à l'écoulement du flux porte. Elle est souvent accompagnée de lacération et d'hématome. Le compte rendu doit préciser la topographie lobaire ou segmentaire, superficielle ou profonde (centrale) de ces contusions, leur

Fig. 19-1. Plage de contusion hépatique superficielle des segments VII et VIII.

Paratger Le Site www.lemanip.com Tout Est Gratuit

© 2009 Elsevier Masson SAS. Tous droits réservés

Paratger Le Site www.lemanip.com Tout Est Gratuit
www.lemanip.com

Fig. 19-2. Plages de contusions intraparenchymateuses profondes des segments VII et VIII.

étendue et leur topographie par rapport aux éléments vasculaires (fig. 19-3).

Lacération parenchymateuse

C'est une lésion linéaire irrégulière (fig. 19-4 et 19-5), hypodense par rapport au foie rehaussé adjacent, parfois branchée, typiquement le long des vaisseaux (++ le long des veines hépatiques droite et moyenne et le long des branches porte postérieures). On les classe en superficielle (siégeant à moins de 1 cm de profondeur), moyenne (entre 1 et 3 cm) ou profonde (siégeant à plus de 3 cm de profondeur).

Fig. 19-3. TDM en reconstruction coronale.
Plage de contusion du lobe droit venant en contact avec la veine sus-hépatique droite.

Fig. 19-4. TDM au temps portal.
Lacération hépatique (flèche) profonde à la jonction des segments VII et VI, atteignant la capsule et située au contact de la branche segmentaire postérieure de la veine porte droite. Notez l'hématome de la loge surrénalienne associé (*).

Fig. 19-5. TDM au temps portal en MIP.
Lacération hépatique profonde du segment VII venant en contact avec la veine sus-hépatique droite sans saignement actif. Notez le petit saignement actif au contact du foyer de fracture costale (*)

Si elles rejoignent deux surfaces hépatiques, on parle de fracture (fig. 19-6).

Si elles s'étendent à la face postérieure, dépéritonisée du foie, alors elles s'accompagnent d'un hématome rétropéritonéal péricave pouvant s'étendre dans la loge surrénalienne droite.

Si elles s'étendent à proximité des vaisseaux porte ou près du hile, alors il existe un risque majeur de traumatisme biliaire associé.

Paratger Le Site www.lemanip.com Tout Est Gratuit

Paratger Le Site www.lemanip.com Tout Est Gratuit
www.lemanip.com

Fig. 19-6. Fracture-lacération complexe du foie.

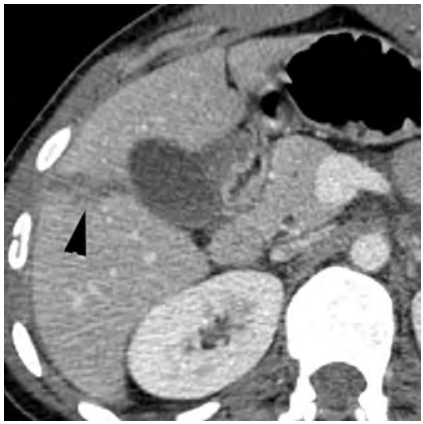

Fig. 19-7. Fracture hépatique du segment V (tête de flèche) atteignant le lit vésiculaire.

Si elles sont multiples à proximité de la VCI, elles témoignent d'un traumatisme grave avec risque d'atteinte des veines hépatiques (souvent avulsion de la veine hépatique droite).

Au maximum, il existe une fragmentation avec dévascularisation des fragments. Le compte rendu doit toujours préciser l'extension à la capsule, au lit vésiculaire (**fig. 19-7**), au hile ainsi qu'aux structures vasculaires.

Hématome sous-capsulaire

C'est une collection périhépatique, hyperdense sur les séries non injectées puis hypodense par rapport au foie rehaussé lors de l'injection, en forme de croissant ou plus fréquemment elliptique surtout de localisation antéro-postérieure. Cet hématome exerce un effet de masse sur le foie adjacent avec indentation et aplatissement à la différence de l'hémopéritoine qui entoure le foie sans le déformer (**fig. 19-8**). S'il est de grande abondance, il peut entraîner des troubles de perfusion diffus hépatique par gêne à la progression du flux porte avec parfois inversion de ce dernier et par voie de conséquence hypervascularisation artérielle. La présence de troubles perfusionnels (rehaussement hétérogène) est un élément important à préciser car en cas de nécessité d'embolisation d'une lésion artérielle associée, le risque de nécrose hépatique est accru.

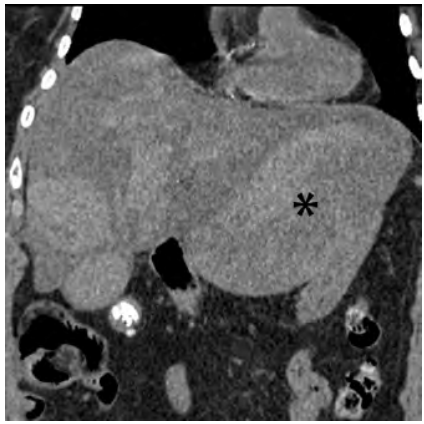

Fig. 19-8. TDM en coupe coronale sans injection. Volumineux hématome sous-capsulaire du foie gauche (*). Notez l'effet de masse de l'hématome sur le parenchyme adjacent ainsi que les plages spontanément hyperdenses du foie droit en rapport avec des hématomes intraparenchymateux.

Hématome intraparenchymateux

C'est une plage spontanément hyperdense par rapport au foie sain, puis hypodense et non rehaussée sur les séries injectées (**fig. 19-9**). Ses contours sont plus ou moins réguliers. Il est parfois difficile de le différencier d'une plage de contusion en l'absence de séries sans injection. Attention, en présence d'une stéatose hépati-

Paratger Le Site www.lemanip.com Tout Est Gratuit

Paratger Le Site www.lemanip.com Tout Est Gratuit
www.lemanip.com

Fig. 19-9. TDM sans injection (a) et injectée aux temps artériel (b) et portal (c). Hématomes intraparenchymateux multiples.
Notez l'aspect de l'hématome (flèche) sur les différents temps de l'injection, nettement moins bien visible au temps portal.

que, son diagnostic peut passer inaperçu lors de l'injection, l'hypodensité relative de l'hématome étant « noyé » au sein d'un foie de rehaussement peu intense.

Foie de choc

Il s'agit de plages non rehaussées disséminées sur le parenchyme, de contours irréguliers (**fig. 19-10**), plutôt périphériques traduisant un spasme des artères viscérales et avec parfois un rehaussement linéaire capsulaire traduisant la mise en route du réseau de suppléance. En association avec d'autres signes de choc hypovolémique (**tableau 19-2**), cet aspect ne doit pas être confondu avec des lésions traumatiques, il régresse normalement après une réanimation bien conduite.

Œdème périportal

Il s'agit d'hypodensités périportales parallèles aux différentes branches portales (**fig. 19-11**), d'étiologie variable :

- soit par diffusion d'un saignement intraparenchymateux le long des vaisseaux porte ;
- soit par dilatation des lymphatiques périportaux liée à une augmentation de la pression veineuse centrale par un remplissage trop massif ou par un obstacle au retour veineux : tamponnade, obstruction des veines hépatiques, pneumothorax massif… ;
- soit par dissection vasculaire ou biliaire focale, surtout si l'œdème est focal et non diffus.

Cet aspect serait, pour certains, un équivalent de lésion traumatique hépatique minime. Il ne faut pas le confondre avec des lacérations parenchymateuses, plus irrégulières. S'il est isolé, il n'a pas d'impact thérapeutique ni pronostique particulier.

Paratger Le Site www.lemanip.com Tout Est Gratuit

Paratger Le Site www.lemanip.com Tout Est Gratuit
www.lemanip.com

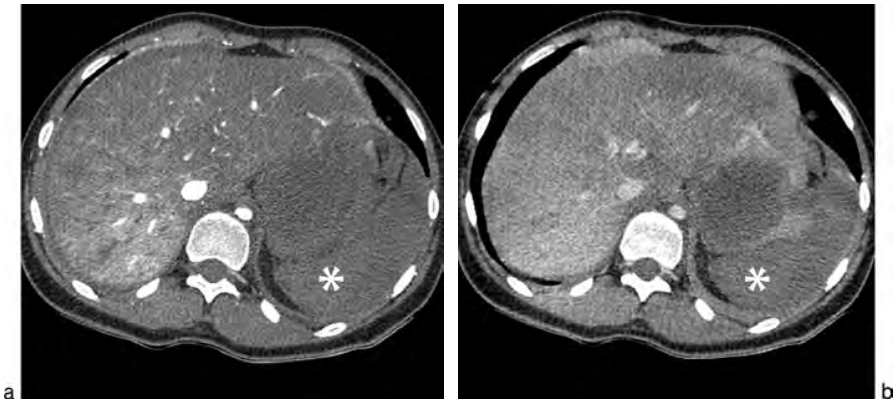

Fig. 19-10. TDM aux temps artériel (a) et portal (b).
Choc hypovolémique avec troubles de perfusion hépatique et absence de rehaussement splénique (*). Notez que l'injection de PDC a été réalisée par voie fémorale expliquant le rehaussement similaire de l'aorte et de la VCI dès le temps précoce.

Tableau 19-2 Signes TDM de choc hypovolémique.

VCI collabée : si son diamètre antéro-postérieur à hauteur de la veine rénale gauche est inférieur à un quart de son diamètre transverse sans compression extrinsèque, ou inférieur à 9 mm. **Aorte de petit calibre.** **Néphrogramme persistant** sans excrétion. **Rate hypodense**, non rehaussée sans atteinte du pédicule splénique. **Rehaussement pariétal intense du grêle** qui est dilaté et/ou épaissi. **Hyper-rehaussement des glandes surrénaliennes.** Parfois, signes d'insuffisance cardiaque droite associés avec reflux de PDC dans les veines hépatiques…

Lésions vasculaires

Artérielles

Dissection segmentaire

Elle se traduit par une plage de dévascularisation parenchymateuse systématisée, segmentaire, hypodense sur tous les temps de l'injection, triangulaire à base périphérique secondaire à une thrombose ou une dissection artérielle distale.

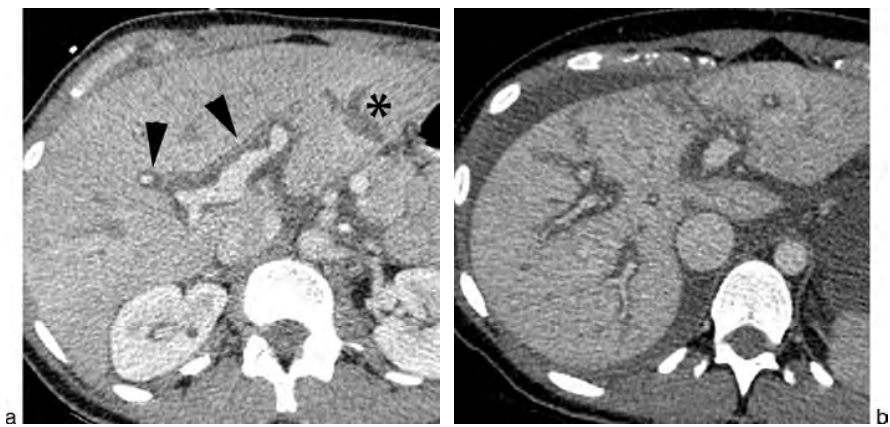

Fig. 19-11. TDM au temps portal (a et b).
Œdème périportal typique (têtes de flèche) chez deux patients différents. Notez la plage de lacération du lobe gauche en a (*) et l'hémopéritoine associé en b.

Paratger Le Site www.lemanip.com Tout Est Gratuit

Paratger Le Site www.lemanip.com Tout Est Gratuit
www.lemanip.com

Rupture artérielle « libre »

Elle se traduit par une extravasation « libre » de PDC dans un hématome intraparenchymateux ou sous-capsulaire, ou dans le péritoine (fig. 19-12 et 19-13).Il est primordial de réaliser différents temps au décours de l'injection afin de déterminer si la lésion est artérielle ou veineuse ce qui guidera la prise en charge thérapeutique (voie endovasculaire possible pour une lésion artérielle), mais également pour vérifier que le saignement est « libre » avec majoration de sa taille (de manière identique aux lésions spléniques, voir tableau 18-1). Le blush est en général de densité supérieure à 100 UH (aux alentours de 150 UH en moyenne) ce qui permet de le différencier d'un fragment de parenchyme ou d'un hématome (qui ont des densités moyennes voisines de 50 UH).

Pseudo-anévrisme

Il est secondaire à une rupture de la paroi artérielle avec un saignement contenu par un tissu fibreux capsulaire ou adventitiel. Il peut être soit primaire en cas de lacération intimale, soit souvent retardé, et secondaire à une fragilisation vasculaire par de la bile (développement à proximité d'une lacération ayant atteint les voies biliaires). C'est une lésion arrondie de même cinétique de rehaussement que l'artère porteuse, se raccordant à elle et avec *wash out* au temps tardif (fig. 19-14). Sa forme ne se modifie pas sur les différents temps de l'acquisition. Il peut se rompre secondairement dans le parenchyme ou en péritoine libre, voire dans les voies biliaires entraînant une hémobilie et une hémorragie gastro-intestinale haute, voire exceptionnellement directement dans le duodénum.

Veineux

Les traumatismes veineux porte ou hépatique se caractérisent soit par une extravasation de PDC visible au temps veineux, et non visible au temps artériel, soit par un défaut d'opacification partiel ou total de la veine (fig. 19-15).

La présence de contusion ou de lacération à proximité des veines hépatiques ou de la VCI doivent faire rechercher attentivement un traumatisme des veines hépatiques ou de la VCI (fig. 19-16), et ce d'autant qu'il s'y associe des troubles de perfusion hépatique.

Fig. 19-12. TDM aux temps artériel (a), portal (b) et tardif (c). Contusion centro-hépatique avec hyperdensité punctiforme lors du temps artériel (flèche), s'étalant sur les différents temps de l'injection, en rapport avec un saignement actif artériel, contenu dans le parenchyme. Notez l'abondant hémopéritoine associé.

Dans tous les cas, l'atteinte veineuse constitue un traumatisme grave avec une mortalité très élevée.

Paratger Le Site www.lemanip.com Tout Est Gratuit

Paratger Le Site www.lemanip.com Tout Est Gratuit

Fig. 19-13. Contusion hépatique avec saignement actif en péritoine libre avec hémopéritoine de PDC (*).

si les lésions sont proximales. En cas de doute diagnostique en TDM, il est indispensable de le préciser au chirurgien car si une laparotomie est envisagée, il existe un risque important d'hémorragie massive peropératoire lors de la mobilisation du foie. La faible contractilité des veines hépatiques explique la difficulté d'hémostase spontanée.

Traumatisme biliaire

Vésicule biliaire

La vésicule biliaire est rarement atteinte en cas de traumatisme, sauf chez les patients éthyliques chez lesquels elle est souvent distendue et plus

Fig. 19-14. TDM aux temps artériel (a), portal (b) et tardif (c), artériographie de l'artère hépatique gauche (d). Pseudo-anévrisme hépatique (flèche) gauche. Notez son rehaussement similaire à celui de l'aorte avec absence de modification de forme entre le temps portal et tardif permettant d'asseoir le diagnostic.

Paratger Le Site www.lemanip.com Tout Est Gratuit
www.lemanip.com

Paratger Le Site www.lemanip.com Tout Est Gratuit

www.lemanip.com

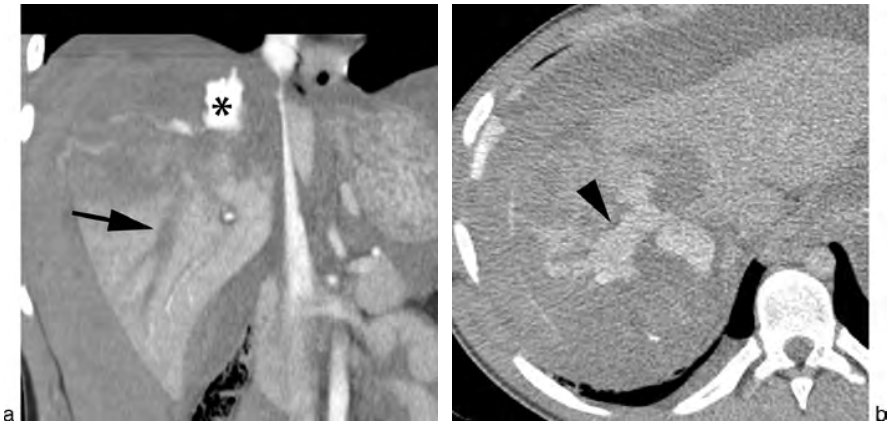

Fig. 19-15. TDM aux temps portal en coupe coronale (a) et tardif en coupe axiale (b).
Contusion du dôme hépatique avec saignement actif (*) intra-hépatique et non-opacification de la veine hépatique droite (flèche). Sur le temps tardif, très nette majoration de la flaque de saignement (tête de flèche), l'ensemble de ces éléments étant très en faveur d'un traumatisme artériel et veineux associés.

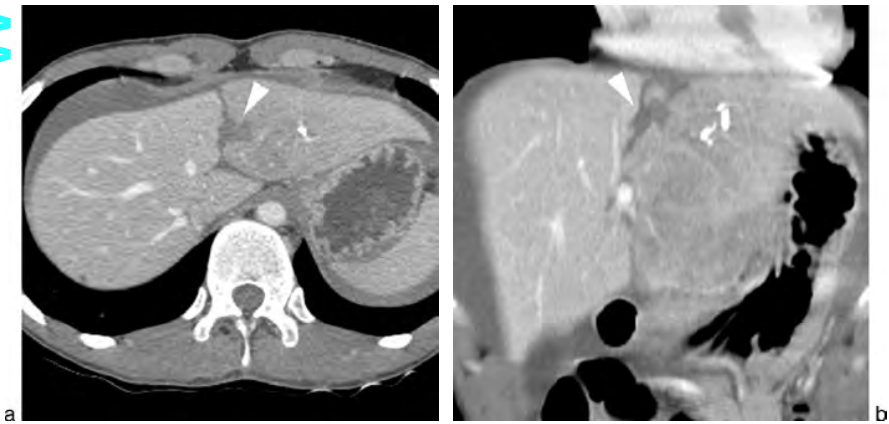

Fig. 19-16. TDM au temps portal à J1 (a et b) et à J15 (c).
Lacération du lobe gauche (têtes de flèche) à proximité du ligament falciforme avec trouble de perfusion hépatique du lobe gauche au temps portal devant faire suspecter un traumatisme vasculaire. Ce dernier est confirmé à J15 avec thrombus au sein de la veine hépatique gauche (flèches) secondaire, très vraisemblablement, à une lacération veineuse.

Paratger Le Site www.lemanip.com Tout Est Gratuit

www.lemanip.co

Gratuittement

www.lemanip.com

Radiologie et imagerie medicale

Livres,memoires,rapport de stage,courses,radiologie conventionnelle,Scanner,TDM,IRM,Scintigraphie, Medecine nucleaire,Radiotherapie,Radiologie Interventionnelle,Oncologie,Clichees,Cas interpretes,exposes,medecine

https://www.lemanip.com/

www.lemanip.com

Paratger Le Site www.lemanip.com Tout Est Gratuit
www.lemanip.com

vulnérable. Un traumatisme du foie et/ou du duodénum est souvent associé.

On retrouve plusieurs formes de traumatisme : contusion, lacération, perforation, ou arrachement du canal et/ou de l'artère cystique avec désinsertion de la vésicule.

Les signes évocateurs en TDM sont les suivants :
- *un épaississement pariétal focal ou diffus;*
- *un épanchement périvésiculaire;*
- *une solution de continuité pariétale;*
- *un hématome, bilome ou cholépéritoine* : ce dernier est de densité liquidienne, en théorie inférieure à celle de l'eau, mais en pratique souvent mêlé à du sang et non discernable par la mesure des densités, d'une simple ascite ou d'un hématome vieilli; la nature biliaire d'une collection peut être faite par ponction directe à l'aiguille fine ou par cholangio-IRM après perfusion de Teslascan® (mangafodipir) mettant en évidence la fuite biliaire au sein de la collection; dans la surveillance des traumatismes hépatiques, l'aggravation d'un épanchement ou d'un hématome intraparenchymateux doit faire évoquer la possibilité de bilome et en cas d'aggravation de l'épanchement intrapéritonéal avec apparition d'un rehaussement des feuillets péritonéaux, il faut évoquer la possibilité d'une péritonite biliaire;
- *une hyperdensité spontanée intravésiculaire* traduisant une hémobilie (valable uniquement si absence d'injection de PDC dans les 48 heures précédentes, fig. 19-17);
- *rarement extravasation de PDC* par désinsertion de l'artère cystique, le patient étant alors souvent instable hémodynamiquement.

N.B. La vésicule biliaire est extra-péritonéale et donc, en cas d'atteinte traumatique, le saignement peut être contenu dans la fossette vésiculaire.

Voie biliaire principale

L'atteinte traumatique de la voie biliaire principale (VBP) survient classiquement au niveau du pédicule hépatique ou à son entrée dans la tête pancréatique (segments plus fixes). Les lésions correspondent à des ruptures (partielles ou complètes) ou plus fréquemment à des hématomes disséquants du pédicule hépatique entraînant des sténoses cicatricielles.

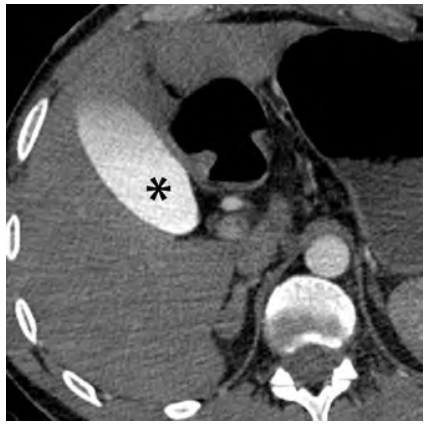

Fig. 19-17. TDM au temps artériel.
Hyperdensité intravésiculaire en rapport avec une injection de PDC la veille, sans valeur pathologique.

Les signes TDM évocateurs sont les suivants :
- une infiltration du ligament hépato-duodénal;
- un épanchement libre intrapéritonéal totalement aspécifique;
- un traumatisme du foie ou du duodénum associé.

Voies biliaires intra-hépatiques

Elles sont très certainement plus fréquemment atteintes que ce que l'on pense. En effet, comment imaginer que les contusions et lacérations hépatiques périportales les épargnent? Elles sont donc d'autant plus fréquentes que le traumatisme hépatique est proche du hile ou à proximité des branches portales, mais restent asymptomatiques. Le diagnostic TDM est rarement direct sauf en cas de formation d'un bilome ou d'apparition d'une dilatation focale des voies biliaires intra-hépatiques (en amont d'une sténose cicatricielle) sur les examens de contrôle.

Pièges et difficultés diagnostiques

La principale difficulté diagnostique consiste à différencier dans un foie de choc, les troubles de perfusion hépatique, d'éventuelles lésions traumatiques. Les anomalies de rehaussement perfusionnelles sont en général diffuses et radiaires, s'homogénéisant

Paratger Le Site www.lemanip.com Tout Est Gratuit

Paratger Le Site www.lemanip.com Tout Est Gratuit
www.lemanip.com

Fig. 19-18. TDM aux temps artériel (a), portal (b) et tardif (c).
Plage en carte de géographie, hypodense et homogène (*), en rapport avec une plage de stéatose typique. À ne pas confondre dans ce contexte traumatique avec une plage d'ischémie.

parfois sur le temps tardif, alors que les plages de contusion et de lacération sont plus focales et moins rehaussées. Tout ceci n'est que théorique et parfois, seul un nouvel examen TDM injecté après correction des troubles hémodynamiques permettra de confirmer ou non l'intégrité du foie.

L'autre difficulté concerne les traumatismes sur stéatose hépatique. En effet, les hématomes intraparenchymateux peuvent être méconnus (au temps portal) et une plage de stéatose focale confondue avec une lésion ischémique ou une contusion (fig. 19-18 et 19-19). Une analyse précise de l'évolution des densités au cours de l'examen permet de redresser le diagnostic, l'ischémie et l'hématome ne se rehaussant pas.

Les autres sources de confusion peuvent concerner l'œdème périportal *versus* une lacération, ou une

Fig. 19-19. TDM au temps portal.
Hémopéritoine (*) avec plage hypodense du segment IV en regard de la scissure du ligament falciforme (flèche), en rapport avec une localisation typique de stéatose ne devant pas être interprétée comme une plage de contusion.

Paratger Le Site www.lemanip.com Tout Est Gratuit

Paratger Le Site www.lemanip.com Tout Est Gratuit

extravasation *versus* du parenchyme de foie sain au sein d'une vaste plage de contusion, ou une lacération *versus* un sillon d'Arantius normal… mais ces difficultés diagnostiques ont été abordées dans chaque description lésionnelle et nous invitons le lecteur à s'y référer.

Comme pour la rate, les carences techniques avec absence de plusieurs temps d'acquisition et/ou artéfacts de mouvement ou de durcissement (matériel extrinsèque) peuvent gêner l'interprétation. Les reconstructions multiplanaires peuvent alors être d'une aide précieuse.

Impact thérapeutique

Le traitement est conservateur dans plus de 90 % des cas en l'absence d'atteinte vasculaire et d'instabilité hémodynamique. Le traitement chirurgical est réservé à des situations bien précises colligées dans le tableau suivant (**tableau 19-3**).

En cas de traumatisme hépatique avec instabilité hémodynamique, le patient est directement admis au bloc opératoire pour effectuer un *gauze packing* au niveau du foie permettant de passer le cap critique en assurant une hémostase rapide (**fig. 19-20**). Cet acte consiste à comprimer le foie sur le diaphragme par des compresses avec fermeture cutanée sans suture aponévrotique. Le geste réparateur (suture d'une plaie vasculaire, hépatectomie ou segmentectomie, embolisation…) sera effectué dans un second temps.

Si le patient est stable ou stabilisé, la TDM dicte la conduite à tenir en fonction des lésions en présence. Son but essentiel est de détecter les saignements actifs artériels dans lesquels il est en général recommandé de réaliser une embolisation (**fig. 19-21**).

Il est alors impératif de donner les variantes anatomiques de la normale pour la naissance des branches hépatiques, ce qui facilitera le geste endovasculaire. La présence d'un traumatisme veineux associé oriente vers un traitement chirurgical.

Tableau 19-3 Indications de traitement chirurgical.

Instabilité hémodynamique.
Saignement actif veineux.
Traumatisme de la vésicule biliaire.
Cholépéritoine (= péritonite biliaire).
Chirurgie nécessaire pour une autre cause (perforation d'un organe creux par exemple).

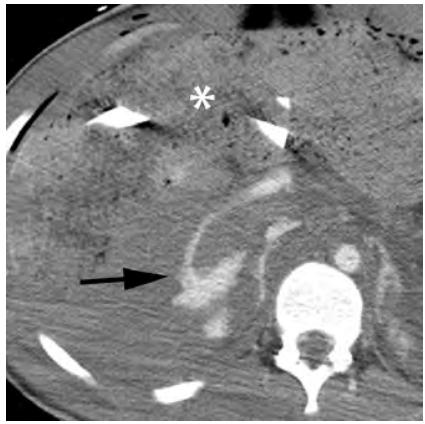

Fig. 19-20. TDM au temps portal effectué dans les suites immédiates d'un *packing* chirurgical (*) sur traumatisme hépatique grave.
Patient instable au décours de l'intervention, persistance d'un saignement actif de la branche porte droite (flèche) témoignant d'une efficacité incomplète du *packing*. Patient décédé au décours de la TDM par choc hémorragique.

Dans tous les autres cas, le traitement consiste en une surveillance en milieu spécialisé même si le risque de rupture secondaire est nettement moindre qu'avec les lésions spléniques, la morbidité est plus élevée. Il n'existe pas de consensus sur le rythme de surveillance en TDM, cette dernière apparaîtrait inutile dans les traumatismes de faible grade et en l'absence de signes cliniques nouveaux. En revanche, elle pourrait être utile dans les traumatismes sévères lesquels présentent une fréquence accrue de complications secondaires, ce qui permettrait un dépistage précoce pour une meilleure prise en charge.

L'évolution est en général favorable avec restitution *ad integrum* des lésions en environ 3 mois (**fig. 19-22**).

Les principales complications du traitement conservateur sont d'ordre vasculaire (apparition d'une fistule artério-veineuse ou d'un faux anévrisme, resaignement…), biliaire (développement d'un bilome ou d'une péritonite biliaire), infectieuse (surinfection d'un hématome) ou mécanique (syndrome du compartiment abdominal).

Paratger Le Site www.lemanip.com Tout Est Gratuit
www.lemanip.com

Paratger Le Site www.lemanip.com Tout Est Gratuit
www.lemanip.com

Fig. 19-21. TDM aux temps artériel (a) et portal (b), artériographie de la branche hépatique droite naissant de l'artère mésentérique supérieure (c).
Saignement actif artériel intra-hépatique contenu dans le parenchyme, traité par embolisation.

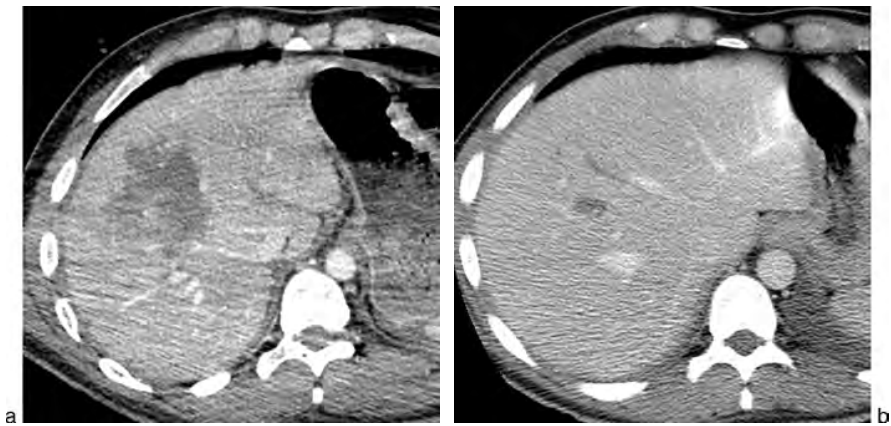

Fig. 19-22. TDM au temps portal à J1 (a) et J15 (b).
Contusion profonde du segment VIII, sans saignement actif, traité par simple surveillance avec évolution favorable.

Paratger Le Site www.lemanip.com Tout Est Gratuit

Paratger Le Site www.lemanip.com Tout Est Gratuit
www.lemanip.com

N.B. *Le syndrome du compartiment abdominal* est une hyperpression intra-abdominale d'origine souvent multifactorielle (occlusion, hémopéritoine, pancréatite…) entraînant un dysfonctionnement multiviscéral (cardiovasculaire avec hypotension, rénal avec oligurie, respiratoire avec hypercapnie et hypoxie, neurologique…). La pression intra-abdominale est proportionnelle à celle mesurée en intravésical, la surveillance clinique s'effectue donc par cette voie. Le diagnostic en TDM peut être évoqué si le diamètre abdominal antéro-postérieur est supérieur de 20 % à celui du diamètre transverse au niveau de l'abouchement de la veine rénale gauche dans la VCI (graisse sous-cutanée exclue). Le traitement est avant tout préventif avec non-fermeture cutanée dans les suites d'une laparotomie chez les patients à risque de développer un tel syndrome. Il consiste sinon à réaliser une décompression abdominale par une large ouverture cutanée avec un traitement des lésions causales.

Au total

- Traumatisme prédominant au niveau du foie droit.
- Lésions élémentaires classiques (contusion, lacération, hématome…).
- Préciser les signes TDM de gravité que sont :
  – les lésions vasculaires (artériel/veineux, contenu ou libre, pseudo-anévrisme et vaisseau « porteur ») ; penser à donner les variantes anatomiques des branches artérielles hépatiques en vue du traitement endovasculaire ;
  – l'extension des lacérations aux veines hépatiques, au hile ou au lit vésiculaire ;
  – le nombre de segments hépatiques atteints ;
  – l'atteinte de la vésicule biliaire ou du cholédoque = risque péritonite biliaire !
- Traitement conservateur dans plus de 90 % (voie endovasculaire si saignement actif artériel et patient stabilisé).
- Traitement chirurgical en cas d'instabilité hémodynamique ou de plaie veineuse.

« Petit signe à ne pas manquer »

Une aggravation d'une collection intraparenchymateuse ou intrapéritonéale doit faire évoquer un bilome

L'aggravation d'un épanchement intrapéritonéal avec rehaussement des feuillets péritonéaux doit faire évoquer un cholépéritoine = traitement chirurgical.

Bibliographie

Danse E.M., Goffette P., Van Beers B.E. Les lésions traumatiques abdominales de l'adulte : Comment les diagnostiquer ? Comment les stadifier ? *Journées françaises de radiologie* 2006, Formation médicale continue, n° 39.

Hunter J.D., Damani Z. Intra-abdominal hypertension and the abdominal compartment syndrome. *Anaesthesia* 2004 ; 59 (9) : 899–907.

L'Herminé C., Ernst O., Sergent-Baudson G. Les images-pièges d'origine hémodynamique en scanner hépatique. *Journées françaises de radiologie*, Cours de perfectionnement post-universitaire, 2002.

Liu P.P., Chen C.L., Cheng Y.F., Hsieh P.M., Tan B.L., Jawan B., *et al.* Use of a refined operative strategy in combination with the multidisciplinary approach to manage blunt juxtahepatic venous injuries. *The Journal of Trauma* 2005 ; 59 (4) : 940–945.

Mattei-Gazagnes M., Taourel P., Thiebaut C., Vivens F., Bruel J.M., Lopez F.M. Contusions hépatiques : diagnostic et traitement conservateur. *EMC* (Elsevier, Paris), Radiodiagnostic-Appareil digestif, 33–515-A-60, 2001, 7 p.

Poletti P.A., Mirvis S.E., Shanmuganathan K., Killeen K.L., Coldwell D. CT criteria for management of blunt liver trauma : correlation with angiographic and surgical findings. *Radiology* 2000 ; 216 (2) : 418–427.

Romano L., Giovine S., Guidi G., Tortora G., Cinque T., Romano S. Hepatic trauma : CT findings and considerations based on our experience in emergency diagnostic imaging. *European Journal of Radiology* 2004 ; 50 (1) : 59–66.

Rondeau Y., Tasu J.P., Rocher L., Miquel A., Bléry M. Traumatismes du foie chez l'adulte. *Feuillets de radiologie*, 1999 ; 39 (4) : 293–300.

Taourel P., Vernhet H., Suau A., Granier C., Lopez F.M., Aufort S. Vascular emergencies in liver trauma. *European Journal of Radiology* 2007 ; 64 (1) : 73–82.

Yoon W., Jeong Y.Y., Kim J.K., Seo J.J., Lim H.S., Shin S.S., *et al.* CT in blunt liver trauma. *Radiographics* 2005 ; 25 (1) : 87–104.

Paratger Le Site www.lemanip.com Tout Est Gratuit

Paratger Le Site www.lemanip.com Tout Est Gratuit

www.lemanip.com

Chapitre 20

Traumatismes pancréatiques

Les traumatismes pancréatiques représentent un peu moins de 3 % des traumatismes fermés et un peu plus de 10 % des traumatismes pénétrants.

Le mécanisme incriminé est un impact direct (volant, guidon de vélo, ceinture de sécurité…) avec compression et écrasement du pancréas sur le billot rachidien. L'association à des forces de cisaillement explique la fréquence accrue des lésions au niveau de l'isthme (zone de transition entre la tête pancréatique fixe et le corps plus mobile).

Ce traumatisme est plus fréquent chez les patients jeunes, lesquels possèdent une moindre épaisseur de graisse rétropéritonéale qui jouerait le rôle d'« amortisseur ». Il entraîne près de 20 % de mortalité en l'absence de traitement

Image typique

Les principales anomalies retrouvées en TDM correspondent à des défauts de rehaussement du pancréas, principalement au niveau du corps (localisation traumatique la plus fréquente) et à des anomalies péripancréatiques, et peuvent être divisées en signes directs et indirects.

Le but essentiel de la TDM est de détecter une atteinte du canal pancréatique principal qui signe une urgence thérapeutique (chirurgicale ou endoscopique). Les autres éléments clés de l'interprétation doivent quantifier le degré de nécrose parenchymateuse et apprécier l'intégrité de la papille.

Signes directs

Lacération/fracture pancréatique

Une lacération correspond à une solution de continuité hypodense, linéaire, parenchymateuse. Si elle atteint plus de 50 % du diamètre transverse pancréatique, il faut suspecter une atteinte du canal pancréatique principal.

On parle de fracture lorsque le solution de continuité traverse le parenchyme de part en part, typiquement au niveau de l'isthme (**fig. 20-1**). Sa largeur serait prédictive d'une atteinte ou non du canal pancréatique principal. Les reconstructions multiplanaires et l'analyse en coupes fines aident à poser le diagnostic. Les fractures peuvent être multiple notamment au niveau de la tête pancréatique avec un aspect de fracture-éclatement (**fig. 20-2**). Il faut systématiquement rechercher des lésions associées : duodénum++, foie, vésicule biliaire, cholédoque, rein droit et côlon ascendant.

Contusion/hématome

Ces lésions se manifestent par une plage hypodense au sein du parenchyme, entraînant un élargissement

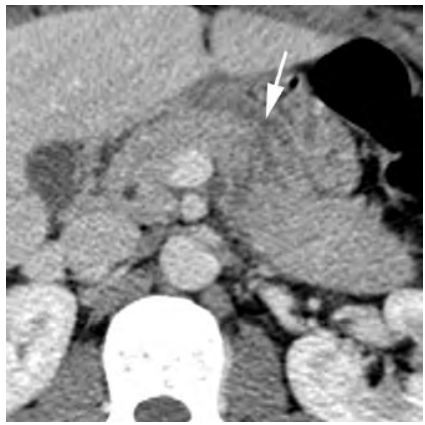

Fig. 20-1. Fracture du corps pancréatique (flèche), « transfixiante », avec atteinte plus que probable du canal pancréatique principal.
Patient traité par pancréatectomie caudale.

Paratger Le Site www.lemanip.com Tout Est Gratuit

© 2009 Elsevier Masson SAS. Tous droits réservés

Paratger Le Site www.lemanip.com Tout Est Gratuit
www.lemanip.com

Fig. 20-2. Fracture éclatement de la tête du pancréas (flèche).

focal ou global de la glande avec des contours irréguliers. L'hématome sera différencié de la contusion par son aspect spontanément hyperdense et par son absence de rehaussement.

Signes indirects

Ce sont les anomalies les plus fréquemment rencontrées au stade précoce :

- œdème pancréatique avec augmentation globale du volume pancréatique et perte des lobulations ;
- infiltration de la graisse péripancréatique ;
- épanchement péripancréatique, plus évocateur si localisé autour de l'artère mésentérique supérieure ou dans la bourse omentale ;
- épanchement hématique focal entre la face dorsale du pancréas et la veine splénique ;
- épaississement du fascia pararénal antérieur ou épanchement dans l'espace pararénal antérieur ;
- présence d'une lésion duodénale (hématome intramural ou perforation complète ou incomplète), devant faire rechercher une lésion de la tête du pancréas.

N.B. La biologie (enzymes pancréatiques = amylasémie et lipasémie) apporte peu de renseignement en cas de traumatisme pancréatique. En effet, il existe une élévation des enzymes uniquement dans la moitié des traumatismes pancréatiques, et non corrélée à la gravité des lésions : l'élévation des taux enzymatiques n'est pas prédictive d'une atteinte canalaire qui dicte l'attitude thérapeutique.

En cas d'incertitude diagnostique quant à l'atteinte canalaire, deux principaux examens peuvent être réalisés :

- soit une cholangio-pancréato-IRM++, examen non invasif analysant par des séquences hyperpondérées T2 la morphologie et l'intégrité des structures canalaires pancréatiques et biliaires ; le rendement de cet examen peut être amélioré par l'utilisation d'une injection intraveineuse de sécrétine qui augmente la sécrétion du liquide pancréatique et permet donc une meilleure visualisation des canaux ;
- soit une CPRE (cholangio-pancréatographie rétrograde endoscopique) qui est un examen invasif, réalisé sous sédation ; il permet de poser un diagnostic de certitude quant à une éventuelle atteinte canalaire et de réaliser dans le même temps un éventuel acte thérapeutique (pose de prothèse).

Pièges et difficultés diagnostiques

Il n'existe pas de diagnostic différentiel à l'exception d'une éventuelle tumeur pancréatique hémorragique pouvant mimer un hématome…

Les difficultés diagnostiques sont liées essentiellement, à la phase initiale, aux lésions associées qui interfèrent et empêchent une analyse optimale du parenchyme pancréatique avec d'importants épanchements diffus, des artéfacts de respiration… Ainsi, la TDM sous-estimerait les lésions dans les vingt-quatre premières heures avec près de 40 % de scanners normaux. En cas de mécanisme typique (anamnèse de l'accident avec choc direct) ou de lésions associées évocatrices (traumatisme duodénal ou du lobe gauche hépatique), il faut s'attacher à rechercher des petits signes traumatiques pancréatiques et en leur absence, il faut savoir réitérer les examens TDM. Ceux-ci seront au mieux réalisés avec une acquisition à un temps parenchymateux pancréatique (45 secondes après l'injection) en coupes fines millimétriques.

Paratger Le Site www.lemanip.com Tout Est Gratuit

Paratger Le Site www.lemanip.com Tout Est Gratuit
www.lemanip.com

Impact thérapeutique

Il dépend uniquement de l'éventuelle atteinte du canal pancréatique principal et des lésions associées (atteinte duodénale++).

En l'absence d'atteinte canalaire, les traumatismes pancréatiques sont simplement surveillés en milieu chirurgical avec contrôles TDM évolutifs permettant de dépister précocement les complications secondaires fréquentes (**tableau 20-1**).

Si une atteinte du Wirsung est probable ou certaine, le traitement dépend de la localisation de la lésion pancréatique : pose d'une prothèse endocanalaire, geste de dérivation interne-externe, laparotomie exploratrice avec traitement des lésions par exérèse (spléno-pancréatectomie caudale) ou drainage. La duodéno-pancréatectomie céphalique doit être réservée aux cas extrêmement graves. Le principal risque postopératoire est celui de fistule, source de péritonite et de sepsis secondaire. L'option non chirurgicale d'une rupture du Wirsung ne se conçoit que dans une situation clinique sereine avec surveillance pluriquotidienne.

Tableau 20-1 Complications du traitement conservateur.

À court terme	À long terme
Fistule Pancréatite aiguë Abcès/collection	Sténose canalaire fibreuse Pseudo-kyste Pancréatite chronique

Au total

- Lésion rare, typiquement aspect de fracture au niveau de l'isthme.
- Savoir l'évoquer en cas de traumatisme duodénal ou de mécanisme évocateur (choc épigastrique direct).
- But TDM : dépister une atteinte du canal pancréatique principal, en cas de doute, s'aider de la cholangio-pancréato-IRM ou de la CPRE.
- En cas d'atteinte du Wirsung, traitement chirurgical ou endoscopique.
- Traitement conservateur dans les autres cas.

« Petit signe à ne pas manquer »

Suspecter une atteinte du Wirsung en cas de lacération supérieure à 50 % du diamètre transverse pancréatique.

Bibliographie

Arvieux C., Letoublon C. [Traumatic pancreatic injuries]. *Annales de chirurgie* 2005 ; 130 (3) : 190–198.

Duchesne J.C., Schmieg R., Islam S., Olivier J., McSwain N. Selective nonoperative management of low-grade blunt pancreatic injury : are we there yet ? *The Journal of Trauma* 2008 ; 65 (1) : 49–53.

Linsenmaier U., Wirth S., Reiser M., Korner M. Diagnosis and classification of pancreatic and duodenal injuries in emergency radiology. *Radiographics* 2008 ; 28 (6) : 1591–602.

Paratger Le Site www.lemanip.com Tout Est Gratuit

Paratger Le Site www.lemanip.com Tout Est Gratuit

www.lemanip.com

Chapitre 21

Traumatismes intestino-mésentériques

Les traumatismes digestifs représentent environ 5 % des lésions abdominales dans les traumatismes fermés. Ils sont beaucoup plus fréquents dans les traumatismes ouverts et en particulier dans les plaies par arme à feu. Le diagnostic est souvent retardé ce qui engendre environ un tiers de mortalité supplémentaire.

Dans les traumatismes fermés, les mécanismes sont de deux types :

- compression directe sur l'abdomen entraînant :
  - soit un écrasement des anses digestives et du mésentère contre le billot rachidien, responsable préférentiellement d'hématome ou de contusion mésentérique ou pariétale intestinale (siégeant sur le bord mésentérique en général) ;
  - soit une hyperpression intraluminale brutale similaire à un phénomène de « blast » intraluminal, générateur de perforations digestives plus fréquentes sur le bord antimésentérique ;
- décélération avec forces de cisaillement au niveau des « points fixes » digestifs que sont la valvule iléo-caecale ou l'angle duodéno-jéjunal (angle de Treitz), entraînant des étirements et des déchirures intestino-vasculaires.

Image typique

Les principales lésions retrouvées en TDM peuvent être classées selon leur topographie : intestinale ou péritonéo-mésentérique bien qu'elles soient souvent associées.

Quatre signes TDM doivent alerter le radiologue :

- une infiltration focale de la graisse intra-abdominale ;
- un hématome (« sentinelle ») inter-anses ;
- un épaississement pariétal digestif ;
- un pneumopéritoine.

Le diagnostic repose ensuite sur une analyse fine de l'aspect TDM des anses digestives (épaisseur pariétale, rehaussement, diamètre, contenu…), des mésos et de leurs paquets vasculaires (perméabilité des différentes veines et artères, extravasation de PDC…).

Les lésions prédominent sur le duodénum et sur le grêle. Les autres segments digestifs sont moins souvent atteints (tableau 21-1).

Tableau 21-1 Sites les plus souvent atteints par ordre de fréquence décroissante de haut en bas.

Segment lésé	Type de lésion et topographie préférentielle
Grêle	Valvule iléo-cæcale et angle duodéno-jéjunal ++.
Duodénum	Segments D2 et D3 par compression directe, très fréquent chez l'enfant (1/5e des lésions digestives) et associé dans un quart des cas à des lésions de la tête pancréatique et/ou des lésions hépatiques. Y penser en cas d'anomalie de l'espace pararénal antérieur droit. Perforation intra- ou rétropéritonéale.
Mésentère	Lacération/désinsertion avec risque d'ischémie secondaire.
Côlon	Transverse > cæcum> sigmoïde. Côlon ascendant et descendant lors des avulsions des mésos.
Estomac	Rarissime, plutôt face antérieure et petite courbure, plus fréquent chez l'enfant et lorsqu'il est plein. Lésion rarement isolée.

Paratger Le Site www.lemanip.com Tout Est Gratuit

© 2009 Elsevier Masson SAS. Tous droits réservés

Paratger Le Site www.lemanip.com Tout Est Gratuit
www.lemanip.com

Un dogme : en cas de forte suspicion de lésion digestive sur l'examen initial malgré l'absence de pneumopéritoine (épaississement pariétal segmentaire, infiltration mésentérique ou épanchement isolée et localisé), deux attitudes sont possibles :

- soit on renouvelle la TDM à 8–12 heures afin de traquer la moindre anomalie mésentérique ou intestinale évolutive ;
- soit on réalise d'emblée une laparoscopie exploratrice en fonction de la présomption clinique et des habitudes du chirurgien.

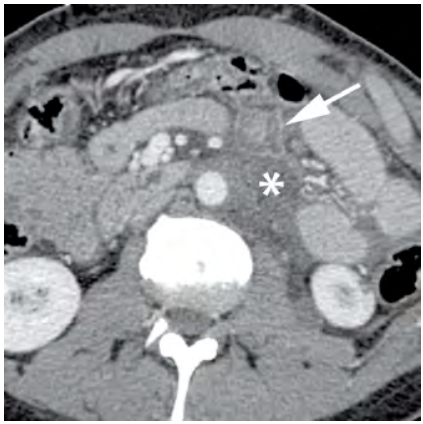

Fig. 21-1. Épaississement grêlique focal (flèche) avec hématome au contact (*), très suspect de perforation digestive même en l'absence de pneumopéritoine : perforation bouchée.

Lésions intestinales

Perforation digestive

Le signe direct en TDM est une solution de continuité transpariétale digestive, le plus souvent sur le bord antimésentérique, pouvant être longitudinale ou transversale. La perforation peut se faire en intra- ou rétropéritonéal (en cas d'atteinte des segments accolés du tube digestif) entraînant donc respectivement soit un pneumopéritoine, soit un rétropneumopéritoine. L'extravasation d'air peut manquer en cas de perforation de petite taille ou bouchée (fig. 21-1). D'autres signes indirects permettent d'évoquer le diagnostic (fig. 21-2) (tableau 21-2). La TDM doit préciser si possible la topographie exacte de la perforation avec l'aide des reconstructions multiplanaires, afin d'orienter le chirurgien pour sa voie d'abord.

Contusion/hématome digestif

Leur évolution est en général bénigne. Ils se traduisent par un épaississement pariétal supérieur à 3 mm pour le grêle et supérieur à 5 mm pour le côlon, sur une anse distendue ou le cas échéant, par une anse anormalement épaissie par rapport à l'aspect habituel ou par rapport aux anses adjacentes. Cet épaississement est totalement aspécifique (tableau 21-3).

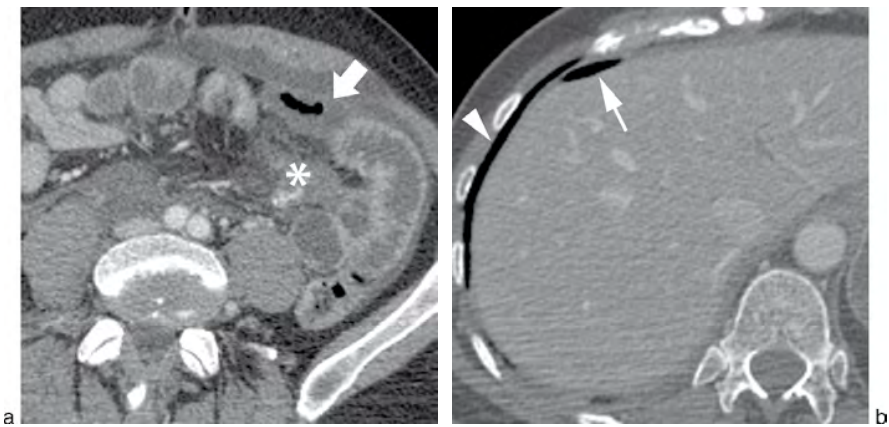

Fig. 21-2. TDM au temps portal (a et b).
Épaississement d'une anse jéjunale (flèche épaisse) au contact d'un hématome du mésentère (*), avec pneumopéritoine (flèche), très suspect de perforation grêlique, confirmé secondairement par la chirurgie. Notez par ailleurs la topographie du pneumopéritoine par rapport aux coupoles diaphragmatiques (tête de flèche).

Paratger Le Site www.lemanip.com Tout Est Gratuit

Paratger Le Site www.lemanip.com Tout Est Gratuit
www.lemanip.com

Tableau 21-2 Signes indirects de perforation digestive qui « pointent du doigt » le site lésé.

Signes péritonéaux	Signes digestifs
Hématome sentinelle. Infiltration focale mésentérique.	Bulles de pneumopéritoine enchâssées dans le mésentère. Épaississement pariétal focal.

Tableau 21-3 Causes plausibles d'un épaississement pariétal digestif post-traumatique.

Contusion/hématome.
Perforation (bouchée ou non).
Dévitalisation digestive segmentaire distale.
Intestin de choc.
Réactionnel à une péritonite.
Spasme digestif.

La contusion est en général de topographie sous-séreuse et régresse spontanément dans des délais variables (de quelques jours à plusieurs mois).

L'hématome intramural apparaît spontanément hyperdense, concentrique ou excentré, et sur le bord mésentérique (fig. 21-3). Il peut entraîner un syndrome obstructif mécanique (immédiat ou retardé) et peut se rompre par sphacélisation (chute de tissu nécrosé). Il traduit une contusion pariétale ou une dévitalisation segmentaire secondaire à une atteinte des vaisseaux mésentériques distaux. Sa topographie élective est le duodénum, un traumatisme pancréatique associé doit alors être attentivement recherché.

N.B. Attention, chez l'enfant, un hématome duodénal peut résulter d'un traumatisme non accidentel par traumatisme direct épigastrique qu'il faut savoir évoquer en cas de traumatisme incertain ou peu plausible d'autant qu'il s'y associe des fractures des côtes inférieures.

Un contenu hématique des anses digestives, bien décelé sur les séries sans injection par un aspect hyperdense de la lumière digestive, peut traduire un traumatisme pariétal digestif sans prédire pour autant sa localisation.

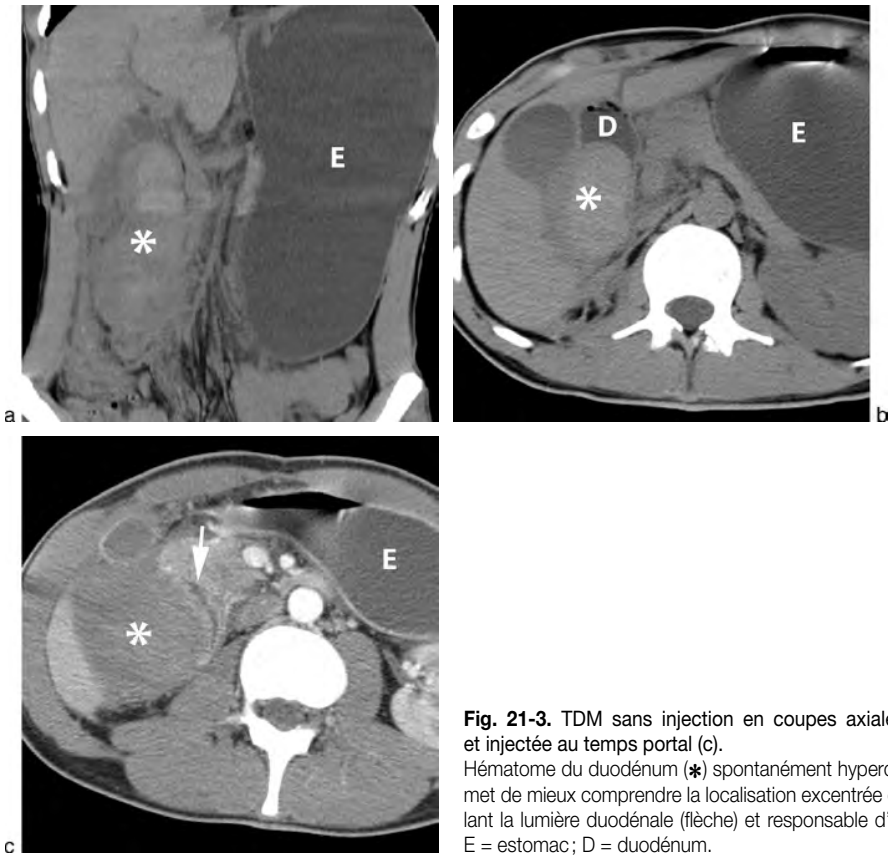

Fig. 21-3. TDM sans injection en coupes axiale (a) et coronale (b) et injectée au temps portal (c).
Hématome du duodénum (*) spontanément hyperdense. L'injection permet de mieux comprendre la localisation excentrée de l'hématome refoulant la lumière duodénale (flèche) et responsable d'une occlusion haute. E = estomac ; D = duodénum.

Paratger Le Site www.lemanip.com Tout Est Gratuit

Paratger Le Site www.lemanip.com Tout Est Gratuit
www.lemanip.com

Ischémie digestive

Elle est le plus souvent segmentaire par atteinte des vaisseaux distaux mais peut être diffuse en cas de choc hypovolémique extrême et traduit une souffrance digestive aiguë (fig. 21-4).

Les signes TDM sont classiques :

- défaut de rehaussement pariétal, signe le plus spécifique (un temps tardif à au moins 3 minutes est nécessaire pour confirmer l'anomalie de rehaussement, fig. 21-5) ;
- paroi digestive épaissie (ischémie plutôt veineuse) ou au contraire virtuelle (ischémie artérielle) ;
- pneumatose pariétale avec présence d'air dans la paroi, parfois associée à une aéromésentérie et à une aéroportie ;
- aérogrêlie diffuse.

N.B. La pneumatose pariétale n'est pas spécifique de souffrance digestive ischémique, elle peut être secondaire à une lacération pariétale avec dissection gazeuse de la paroi. De même, il peut exister une aéroportie sans atteinte ischémique digestive par exemple lors d'un traumatisme fermé avec hyperpression intraluminale gastrique ou avec lacération de la muqueuse gastrique, l'air diffusant dans la sous-muqueuse gastrique puis dans les veines gastriques et enfin dans les veines porte engendrant une aéroportie.

Iléus réflexe

Il est très souvent présent chez les patients traumatisés, il est représenté par une distension diffuse des anses grêles avec un contenu liquidien, sans zone transitionnelle, et disparaît en quelques jours. Parfois il peut exister un vrai syndrome occlusif mécanique sur hématome de paroi ou sur incarcération digestive dans un foyer fracturaire pelvien mais c'est une situation rare et la stratégie diagnostique en TDM ne diffère pas de celle des autres occlusions mécaniques non traumatiques.

Intestin de choc

Il est secondaire à une hypotension avec hypoperfusion systémique. En TDM, il s'agit d'un épaississement pariétal grêlique diffus avec un rehaussement intense lié à une diffusion du PDC dans le secteur interstitiel digestif par augmentation de la perméabilité vasculaire lié à l'hypodébit systémique. Le contenu endoluminal grêlique est classiquement liquidien et le côlon est normal (fig. 21-6) ! Il faut rechercher d'autres signes TDM d'hypovolémie (voir **tableau 19-2**). Cet aspect est totalement régressif si le traitement est rapide avec restauration d'une volémie suffisante.

Fig. 21-4. TDM au temps portal.
Ischémie digestive avec défaut de rehaussement pariétal des anses digestives coliques et grêliques par choc hypovolémique. Notez l'aspect collabée de la VCI. Décès du patient.

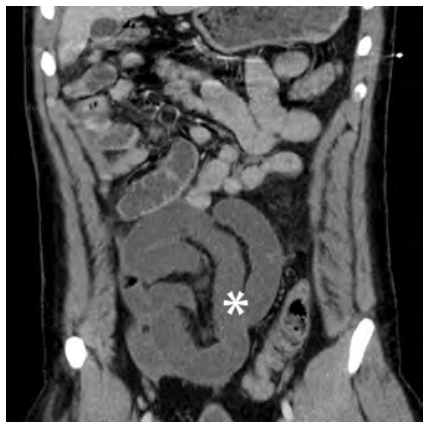

Fig. 21-5. TDM en coupe coronale au temps portal.
Très net défaut de rehaussement pariétal des anses iléales (*) par ischémie secondaire à un hématome mésentérique. Comparez avec le rehaussement pariétal normal des anses jéjunales au-dessus.

Paratger Le Site www.lemanip.com Tout Est Gratuit

Paratger Le Site www.lemanip.com Tout Est Gratuit
www.lemanip.com

Fig. 21-6. Intestin de choc avec épaississement pariétal diffus des anses grêles (flèches) alors que la paroi colique est d'épaisseur normale.

Lésions péritonéo-mésentériques

Épanchements (voir chap. 17)

On rappelle que le pneumopéritoine est un signe très spécifique mais peu sensible (puisqu'il manque dans plus de la moitié des cas) de perforation digestive. Il a une bonne valeur localisatrice s'il est focal avec bulles d'air enchâssées dans le mésentère.

Un rétropneumopéritoine en topographie pararénale antérieure oriente vers une perforation duodénale et en topographie pararénale postérieure, vers une origine colique (perforation des segments accolés) ou rectale.

Un épanchement liquidien intrapéritonéal est le signe le plus sensible et le moins spécifique de lésion digestive. Il n'a aucune valeur particulière s'il est diffus. En revanche, il a une valeur localisatrice s'il est de petite taille et localisé en topographie inter-anses sans lésion des organes pleins intra-abdominaux. La présence d'un « caillot sentinelle » renforce la présomption diagnostique.

Un épanchement rétropéritonéal, périduodénal doit faire rechercher une lésion traumatique duodénale.

« Œdème » mésentérique

Il s'agit d'une augmentation de densité de la graisse du mésentère ou des mésos qui apparaît « sale », infiltrée. Cet aspect est dû à des phénomènes traumatiques directs ou à des phénomènes biochimiques réactionnels, et possède une bonne valeur localisatrice s'il est focal.

Il matérialise :

- soit un traumatisme digestif : il faut donc rechercher un épaississement des anses digestives au contact ou une perforation ;
- soit un traumatisme vasculaire mésentérique : il faut rechercher un saignement actif ou une thrombose vasculaire avec risque de dévascularisation intestinale en aval des vaisseaux contus ;
- soit une « ecchymose » mésentérique pure qui est en pratique rarement isolée et qui nécessite au moindre doute clinique, une exploration chirurgicale à la recherche d'une perforation occulte (**fig. 21-7**).

Hématome au sein d'un méso

Il correspond à une contusion hématique hyperdense, plus ou moins limitée et se situe au sein du mésentère, d'un méso ou d'un épiploon (**fig. 21-8**), classiquement au contact d'une anse lésée ou d'une plaie vasculaire (**fig. 21-9**).

Il faut alors rechercher attentivement une extravasation vasculaire de PDC d'origine mésentérique ainsi que d'éventuels signes de souffrance digestive (appréciation du rehaussement pariétal++). En cas d'atteinte des vaisseaux distaux, le tableau ischémique digestif peut se constituer sur plusieurs jours, le réseau de collatéralité très abondant prenant généralement le relais. La rupture artérielle peut être incomplète et le saignement contenu par un adventice normal formant un pseudo-anévrisme mésentérique (situation exceptionnelle).

La TDM doit tenter de préciser si le saignement actif est veineux ou artériel ce qui conditionne la prise en charge thérapeutique. Au maximum, on assiste à une désinsertion totale du paquet vasculaire d'un méso ou de la racine du mésentère nécessitant une hémostase chirurgicale en urgence (**fig. 21-10**).

Un hématome du grand épiploon n'a aucune conséquence sur la vitalité des anses digestives.

Paratger Le Site www.lemanip.com Tout Est Gratuit

Paratger Le Site www.lemanip.com Tout Est Gratuit
www.lemanip.com

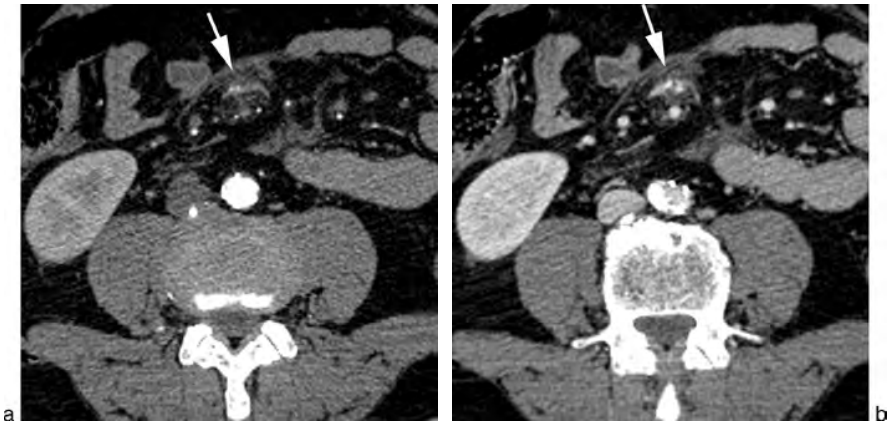

Fig. 21-7. TDM aux temps artériel (a) et portal (b).
Densification focale de la graisse mésentérique (flèche) sans saignement actif, sans pneumopéritoine et sans épaississement des anses digestives au contact, nécessitant une surveillance car risque de lésion digestive occulte. Évolution favorable sous simple surveillance avec régression spontanée sur les contrôles TDM évolutifs.

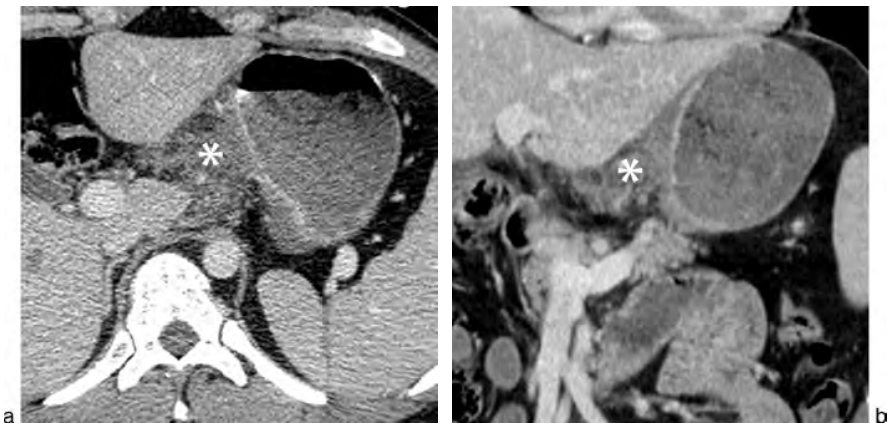

Fig. 21-8. TDM au temps portal en coupes axiale (a) et coronale (b).
Densification hématique de la graisse latéro-gastrique droite en rapport avec un hématome du petit épiploon sans lésion vasculaire ni digestive (confirmée par endoscopie œso-gastrique) et sans dévascularisation d'aval.

Cas particulier de l'enfant

Il est classiquement décrit chez l'enfant une association lésionnelle dénommée le *seat belt syndrome* (« syndrome de la ceinture de sécurité ») qui correspond à un traumatisme sur un enfant ceinturé passager arrière du milieu (ceinture uniquement abdominale). Ce syndrome englobe des ecchymoses périombilicales, des lésions rachidiennes de type fracture de Chance, des lésions viscérales abdominales et des lésions pelviennes. Il faut donc savoir rechercher cette association lésionnelle en cas d'histoire clinique évocatrice.

Pièges et difficultés diagnostiques

Les véritables difficultés diagnostiques concernent, outre la détection des bulles d'air extra-digestives nécessitant une lecture attentive, la bonne appréciation de leur topographie : intra-,

Paratger Le Site www.lemanip.com Tout Est Gratuit

Paratger Le Site www.lemanip.com Tout Est Gratuit
www.lemanip.com

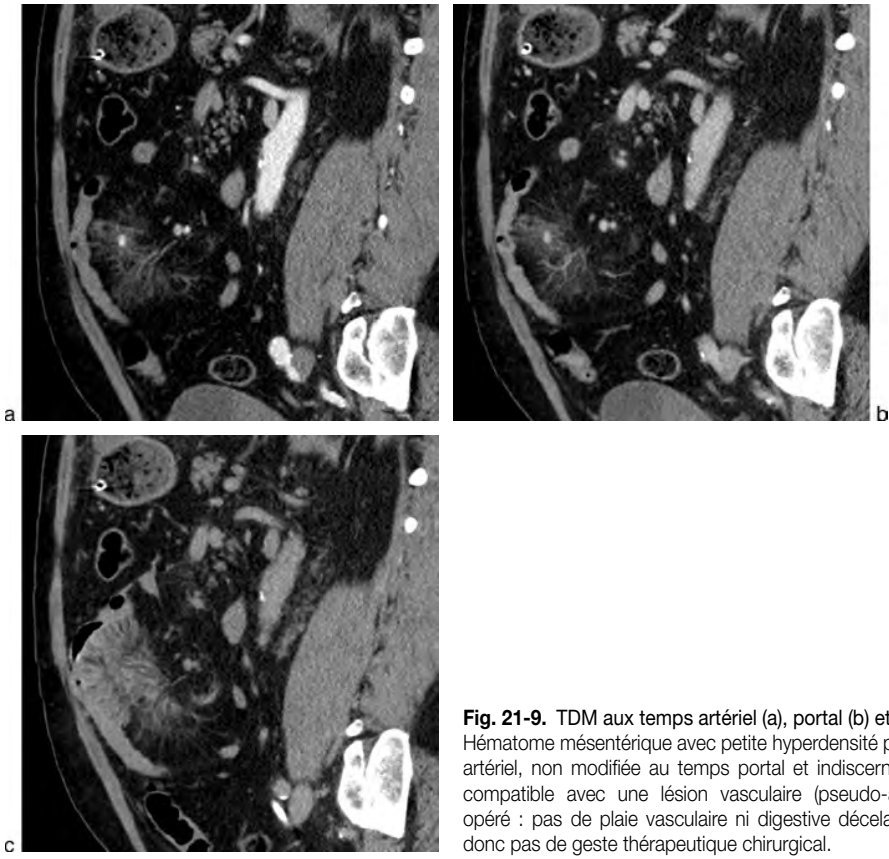

Fig. 21-9. TDM aux temps artériel (a), portal (b) et tardif (c).
Hématome mésentérique avec petite hyperdensité punctiforme au temps artériel, non modifiée au temps portal et indiscernable au temps tardif compatible avec une lésion vasculaire (pseudo-anévrisme ?). Patient opéré : pas de plaie vasculaire ni digestive décelable en peropératoire donc pas de geste thérapeutique chirurgical.

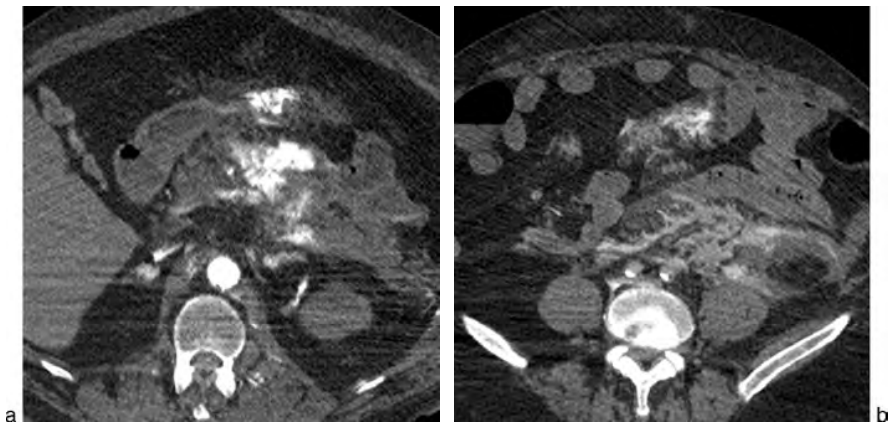

Fig. 21-10. TDM aux temps artériel (a) et portal (b).
Traumatisme grave de la racine du mésentère avec arrachement des pédicules vasculaires, saignement actif massif intrapéritonéal et ischémie digestive (absence de rehaussement pariétal digestif). Décès du patient.

Paratger Le Site www.lemanip.com Tout Est Gratuit

Paratger Le Site www.lemanip.com Tout Est Gratuit
www.lemanip.com

rétro- ou sous-péritonéale, chaque localisation traduisant des pathogénies différentes. Le lecteur est invité à se référer au chapitre 17 pour les pièges et difficultés diagnostiques des différents épanchements intrapéritonéaux.

La présence de calcifications mésentériques (ganglions séquellaires en général) ne doit pas être confondue avec une extravasation de PDC. La réalisation d'une acquisition sans injection, la densité calcique très élevée (supérieure à 200 UH) et l'absence de modification de la lésion au cours du temps redresseront rapidement le diagnostic en faveur d'une pathologie séquellaire (**fig. 21-11**).

La panniculite mésentérique peut mimer une désinsertion de la racine du mésentère mais elle se différencie d'une lésion traumatique par ses contours réguliers et par la présence de multiples ganglions cernés d'un halo graisseux hypodense.

Impact thérapeutique

La morbidité et la mortalité de ces lésions sont élevées en l'absence de traitement avec risque de péritonite, d'abcès, de sepsis et de nécrose mésentérique.

Le choix thérapeutique sera orienté en fonction de trois signes clés en TDM :

- Existe-t-il une perforation digestive ?
- Existe-t-il des signes de souffrance digestive ?
- Existe-t-il un saignement actif mésentérique ? Si oui, est-il artériel ou veineux ?

En cas de perforation avérée ou de stigmates d'ischémie digestive, le traitement est une urgence chirurgicale. Les plaies digestives sont suturées et les segments nécrosés sectionnés avec anastomose intestino-intestinale directe.

En cas d'atteinte vasculaire veineuse distale sans ischémie digestive, le traitement est en général conservateur avec surveillance attentive en milieu chirurgical. Les plaies artérielles seront traitées en fonction de leur localisation, de leur abondance, de la stabilité hémodynamique du patient et des lésions associées, soit par chirurgie (ligature vasculaire), soit par surveillance stricte, soit exceptionnellement par embolisation.

Les hématomes et les contusions pariétales nécessitent un traitement conservateur avec simple surveillance évolutive, la résolution spontanée est la règle en quelques semaines. Les syndromes obstructifs mécaniques sur hématome ou contusion sont traités médicalement par une mise à jeun, avec pose d'une sonde naso-gastrique et traitement des lésions associées.

Dans les traumatismes ouverts par arme à feu, le traitement est chirurgical avec laparotomie exploratrice dans la grande majorité des cas. Dans les plaies par arme blanche, l'attitude thérapeutique est dictée par la TDM en fonction de la profondeur de l'agent vulnérant et du bilan lésionnel.

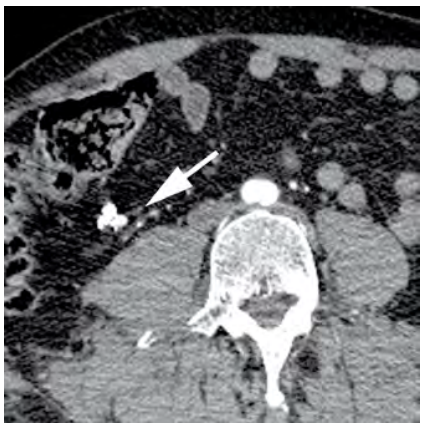

Fig. 21-11. Ganglion mésentérique calcifié (flèche) ne devant pas être pris pour une extravasation de PDC sur ce temps artériel.

Au total

- Duodénum et grêle plus souvent atteints.
- Nombreux signes évocateurs en TDM mais peu de signes spécifiques (**tableau 21-4**).
- En cas de doute diagnostique : faire TDM de contrôle rapprochée dans les 12 heures ou exploration chirurgicale d'emblée en fonction de la suspicion clinique.
- Urgence chirurgicale pour les perforations, les ischémies digestives et la majorité des saignements artériels actifs.
- Traitement conservateur pour les autres lésions.

Paratger Le Site www.lemanip.com Tout Est Gratuit

Paratger Le Site www.lemanip.com Tout Est Gratuit

Tableau 21-4 Récapitulatif des principaux signes TDM de lésions intestino-mésentériques.

Signes spécifiques	Solution de continuité digestive. Pneumopéritoine (en l'absence de traumatisme ouvert, de pneumomédiastin ou de pneumothorax). Extravasation de PDC vasculaire.
Signes évocateurs	Épaississement pariétal digestif. Infiltration focale de la graisse mésentérique. Anomalie de rehaussement digestif. Iléus. Épanchement liquidien inter-anses. Hématome sentinelle.

« Petit signe à ne pas manquer »

Toute lésion duodénale doit faire rechercher un traumatisme pancréatique associé.

Toute infiltration focale de la graisse mésentérique doit faire rechercher un traumatisme vasculaire ou digestif au contact.

Toute lésion digestive doit faire rechercher un traumatisme rachidien (fracture de Chance) et aortique associés.

Bibliographie

Asayama Y., Matsumoto S., Isoda T., Kunitake N., Nakashima H. A case of traumatic mesenteric bleeding controlled by only transcatheter arterial embolization. *Cardiovascular and Interventional Radiology* 2005 ; 28 (2) : 256–258.

Atri M., Hanson J.M., Grinblat L., Brofman N., Chughtai T., Tomlinson G. Surgically important bowel and/or mesenteric injury in blunt trauma : accuracy of multidetector CT for evaluation. *Radiology* 2008 ; 249 (2) : 524–533.

Blayac P.M., Kessler N., Lesnik A., Lopez F.M., Bruel J.P., Taourel P. Traumatismes du tube digestif. *EMC* (Elsevier, Paris,), Radiodiagnostic-Appareil Digestif, 33–016-A-40, 2002, 7 p.

Brofman N., Atri M., Hanson J.M., Grinblat L., Chughtai T., Brenneman F. Evaluation of bowel and mesenteric blunt trauma with multidetector CT. *Radiographics* 2006 ; 26 (4) : 1119–1131.

Ekeh A.P., Saxe J., Walusimbi M., Tchorz K.M., Woods R.J., Anderson H.L., 3rd, *et al.* Diagnosis of blunt intestinal and mesenteric injury in the era of multidetector CT technology--are results better ? *The Journal of Trauma* 2008 ; 65 (2) : 354–359.

Kakizawa H., Toyota N., Hieda M., Ishida M., Takeda T., Matsuura K., *et al.* Traumatic mesenteric bleeding managed solely with transcatheter embolization. *Radiation Medicine* 2007 ; 25 (6) : 295–298.

Lassandro F., Romano S., Rossi G., Muto R., Cappabianca S., Grassi R. Gastric traumatic injuries : CT findings. *European Journal of Radiology* 2006 ; 59 (3) : 349–354.

Orlando R., 3rd, Eddy V.A., Jacobs L.M., Jr., Stadelmann W.K. The abdominal compartment syndrome. *Arch Surg* 2004 ; 139 (4) : 415–422.

Romano S., Scaglione M., Tortora G., Martino A., Di Pietto F., Romano L., *et al.* MDCT in blunt intestinal trauma. *European Journal of Radiology* 2006 ; 59 (3) : 359–366.

Strouse P.J., Close B.J., Marshall K.W., Cywes R. CT of bowel and mesenteric trauma in children. *Radiographics* 1999 ; 19 (5) : 1237–1250.

Paratger Le Site www.lemanip.com Tout Est Gratuit
www.lemanip.com

Paratger Le Site www.lemanip.com Tout Est Gratuit

www.lemanip.com

Chapitre 22

Traumatismes du rein et des voies excrétrices

Les lésions rénales sont très fréquentes au cours des traumatismes fermés abdominaux, retrouvées dans environ 10 % des cas et qualifiées dans plus de 90 % des cas, de mineures. Les mécanismes lésionnels impliqués sont les suivants :

- impact direct en compression, le rein droit serait alors plus vulnérable par sa topographie « basse », non protégé par le gril costal ;
- plus rarement, décélération avec forces de cisaillement sur le pédicule rénal notamment, les lésions prédominent alors à gauche.

Les lésions rénales, à la différence des lésions de l'arbre urinaire, sont plus rares au cours des traumatismes ouverts.

La présence d'une anomalie préexistante : rein en fer à cheval, syndrome de jonction, polykystose ou toute tumeur rénale, augmente le risque de lésions traumatiques.

N.B. Une hématurie microscopique isolée (avec normotension artérielle) post-traumatique ne justifie pas la réalisation d'une imagerie (risque infime de lésion rénale). La présence d'une hématurie et son intensité ne sont en aucun cas corrélées à l'importance du traumatisme rénal. Les indications d'imagerie rénale sont rappelées dans le tableau suivant (tableau 22-1).

Tableau 22-1 Critères de réalisation d'une imagerie rénale dans le cadre d'un traumatisme abdominal.

Hématurie macroscopique.
Hématurie microscopique avec signes de choc (TA < 9 mmHg).
Signes de contusion sévère d'un flanc ou fracture de côte basse ou d'une apophyse transverse lombaire.
Traumatisme pénétrant.
Mécanisme évocateur (décélération).
Présence d'un autre traumatisme intra-abdominal.
Dans tous les cas chez l'enfant quel que soit son état hémodynamique et quelle que soit l'intensité de l'hématurie.

Image typique

Il s'agit d'un défaut de rehaussement focal ou diffus du rein et/ou de son système excréteur. Les différents types de lésions rencontrées en TDM et abordées dans ce chapitre sont colligés dans le tableau suivant (tableau 22-2). Il faudra systématiquement rechercher des lésions associées des organes adjacents (foie et surrénale à droite, et rate et surrénale à gauche, ainsi que des fractures des côtes basses ou des apophyses transverses lombaires).

Lésions parenchymateuses

Contusion

C'est une plage hypodense intraparenchymateuse (défaut de rehaussement et/ou d'excrétion), de contours irréguliers, faiblement rehaussée (bien moins que le parenchyme adjacent) ce qui permet

Tableau 22-2 Types de lésions radioanatomiques rencontrées dans les traumatismes rénaux.

Lésions parenchymateuses	Contusion. Hématome. Lacération/Fracture.
Lésions périrénales	Hématome sous-capsulaire. Hématome périrénal. Urinome/Urohématome. Hémorétropéritoine extensif (rare).
Lésions des voies excrétrices	Rupture des cavités pyélocalicielles (souvent sur fracture rénale). Avulsion urétérale plus ou moins complète.
Lésions vasculaires	Artérielle : pédiculaire ou segmentaire/dissection ou rupture (saignement contenu ou non). Veineuse pédiculaire : thrombose ou avulsion.

Paratger Le Site www.lemanip.com Tout Est Gratuit

© 2009 Elsevier Masson SAS. Tous droits réservés

Paratger Le Site www.lemanip.com Tout Est Gratuit

Fig. 22-1. TDM au temps portal.
Contusion de la lèvre postérieure du rein droit.

de la différencier d'un éventuel infarctus segmentaire qui n'est pas du tout rehaussé. Elle peut être soit focale (fig. 22-1 et 22-2), soit diffuse donnant alors un aspect de néphrographie retardée (striation rénale diffuse, comme dans la pyélonéphrite aiguë) traduisant un œdème interstitiel avec rupture des tubes collecteurs responsable d'une extravasation urinaire (donc de PDC) interstitielle pouvant persister plusieurs jours après le traumatisme.

Hématome

C'est une lésion de petite taille, ronde ou ovalaire, de contours irréguliers, spontanément hyperdense puis hypodense par rapport au parenchyme après injection. En l'absence de passage sans injection qui permet de le dépister, un hématome peut mimer en tout point une contusion ou bien passer inaperçu (si de petite taille, noyé dans le rehaussement parenchymateux).

Lacération

Elles sont mieux analysées au temps artériel, et correspondent à des lésions hypodenses linéaires irrégulières, classiquement le long des vaisseaux et comblées par du sang. Elles s'associent souvent à un hématome périrénal. Il convient de préciser la topographie superficielle (à moins de 1 cm de la corticale) ou profonde (à plus de 1 cm de la corticale) et de préciser l'atteinte éventuelle de la médullaire et du système collecteur (fig. 22-3, 22-4 et 22-5).

Si elle met en contact deux surfaces du rein, on parle de fracture rénale. Le stade ultime est celui de fracture-éclatement du rein, en rapport avec des lacérations multiples parenchymateuses et des voies excrétrices délimitant plusieurs fragments rénaux plus ou moins vascularisés et associés à un urohématome (fig. 22-6).

Lésions périrénales

Hématome sous-capsulaire

C'est un épanchement hématique en périphérie du rein, en croissant, spontanément hyperdense puis hypodense sur les séries injectées, exerçant un effet de masse (indentation ou un aplanissement) sur le parenchyme adjacent (fig. 22-7). S'il est

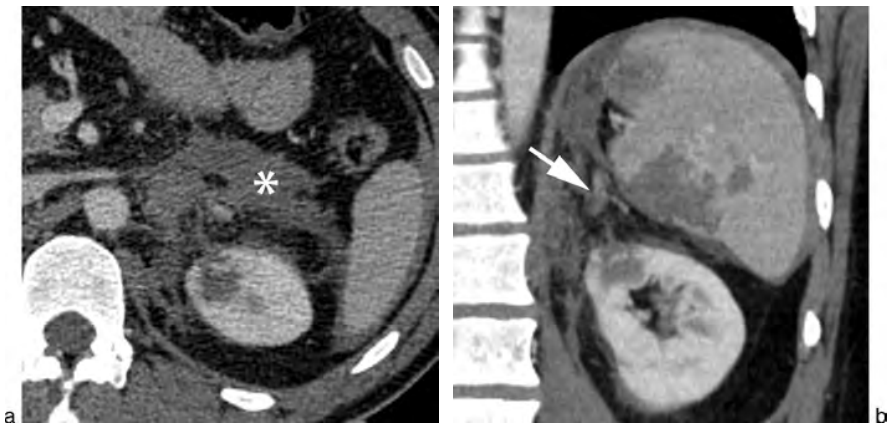

Fig. 22-2. TDM au temps portal en coupes axiale (a) et coronale (b).
Contusion du pôle supérieur du rein gauche. Notez l'infiltration de l'espace pararénal antérieur (*), la contusion surrénalienne (flèche) et splénique associées.

Paratger Le Site www.lemanip.com Tout Est Gratuit

Paratger Le Site www.lemanip.com Tout Est Gratuit

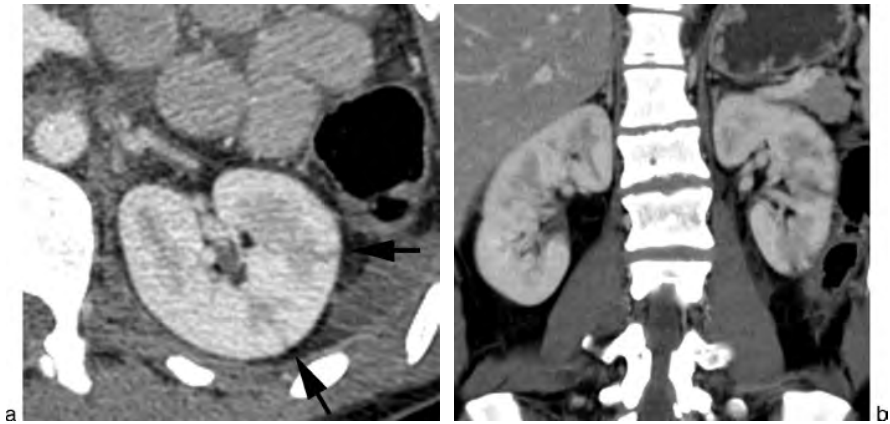

Fig. 22-3. TDM au temps portal en coupes axiale (a) et coronale (b).
Lacérations superficielles du rein gauche (flèches) sans atteinte du système collecteur.

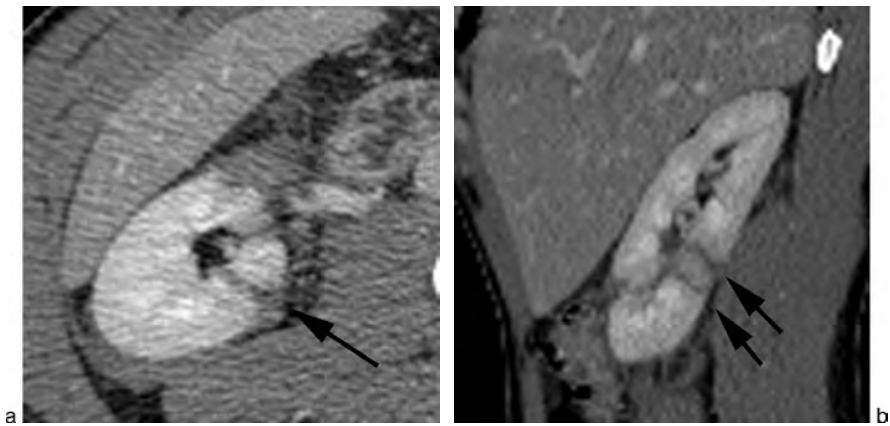

Fig. 22-4. TDM au temps portal en coupes axiale (a) et sagittale (b).
Lacérations profondes de la moitié inférieure du rein droit atteignant le système collecteur sans extravasation sur les temps tardifs.

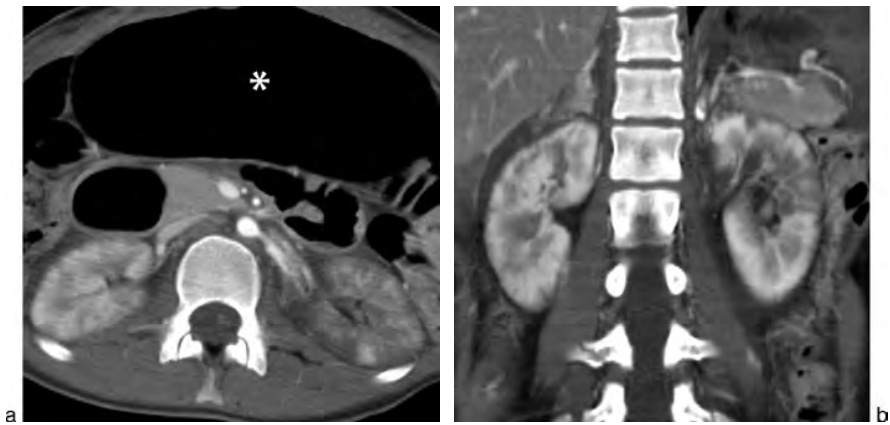

Fig. 22-5. TDM au temps portal en coupes axiale (a) et coronale (b).
Lacérations rénales bilatérales et multiples superficielles et profondes, atteignant la médullaire mais sans extravasation sur les temps tardifs. Notez l'importante distension gastrique aérique (*).

Paratger Le Site www.lemanip.com Tout Est Gratuit

Paratger Le Site www.lemanip.com Tout Est Gratuit
www.lemanip.com

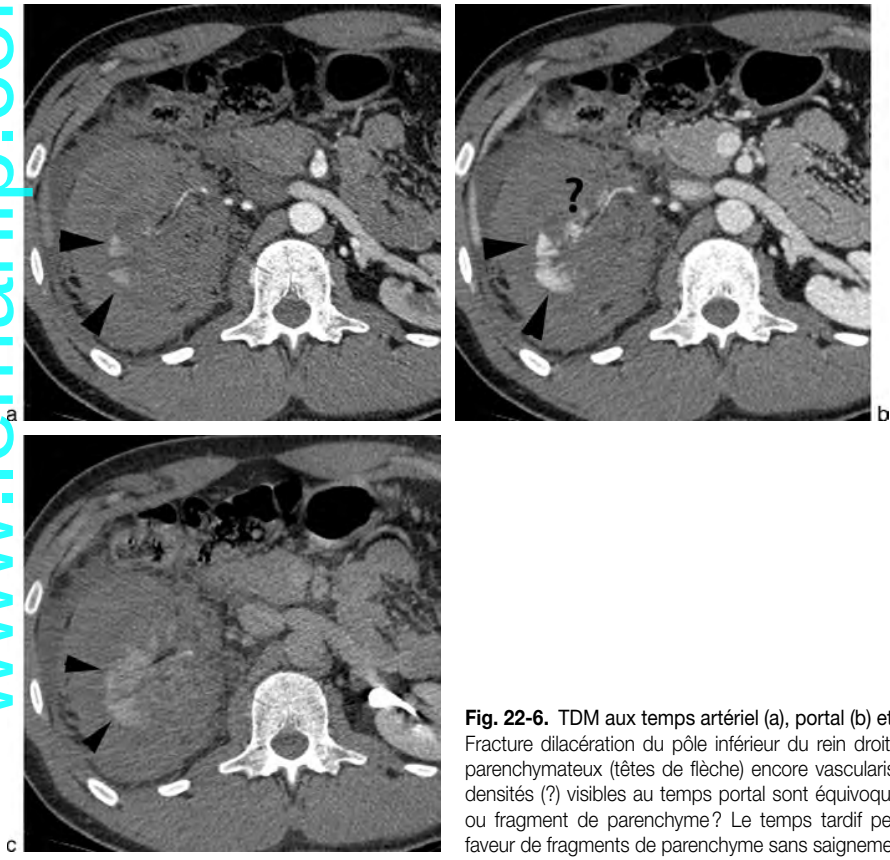

Fig. 22-6. TDM aux temps artériel (a), portal (b) et tardif (c).
Fracture dilacération du pôle inférieur du rein droit avec des fragments parenchymateux (têtes de flèche) encore vascularisés. Certaines hyperdensités (?) visibles au temps portal sont équivoques : saignement actif ou fragment de parenchyme ? Le temps tardif permet de trancher en faveur de fragments de parenchyme sans saignement actif.

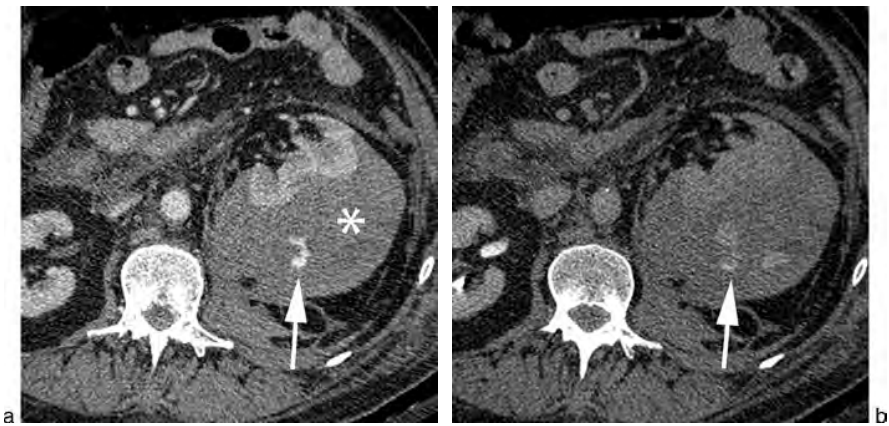

Fig. 22-7. TDM aux temps portal (a) et tardif (b).
Hématome sous-capsulaire du rein gauche (*), avec saignement actif (flèche) contenu par la capsule. Notez l'effet de masse de l'hématome sur le parenchyme rénal.

Paratger Le Site www.lemanip.com Tout Est Gratuit

Paratger Le Site www.lemanip.com Tout Est Gratuit

www.lemanip.com

Fig. 22-8. TDM sans injection (a) et au temps portal (b et c). Hématome sous-capsulaire du rein gauche avec saignement actif intracapsulaire (flèche) et rupture secondaire de la capsule avec hémorétropéritoine extensif (* noire). Notez le liseré de graisse périrénale (* blanche) restant indemne. Notez aussi le défaut de rehaussement du rein par compression veineuse.

abondant, il peut exercer un effet de masse majeur sur le parenchyme, prenant alors une forme biconvexe et entraînant un retard sécrétoire et excrétoire par compression veineuse. Il peut alors être difficile de le différencier d'un hématome périrénal extra-capsulaire limité par le septum « rénorénal » qui peut prendre à peu près le même aspect mais qui ne sera pas compressif sur le parenchyme rénal. Un hématome sous-capsulaire peut diffuser dans l'espace périrénal, puis par contiguïté dans les autres espaces rétropéritonéaux, en cas de rupture de la capsule (fig. 22-8).

Hématome périrénal

C'est un épanchement hyperdense périrénal qui refoule le rein sans le déformer et peut exercer une empreinte sur le psoas s'il est abondant (fig. 22-9). Il peut diffuser dans l'espace pararénal antérieur et postérieur, refoulant alors les anses digestives et témoignant d'une lésion rénale plus grave avec urohématome. Il accompagne les lésions rénales et surrénaliennes.

Urinome/Urohématome

On parle d'urohématome lorsqu'un urinome et un hématome périrénal sont associés (fig. 22-10). Il se développe en présence d'une brèche plus ou moins importante sur le système collecteur avec fuite d'urine se traduisant sur les séries tardives

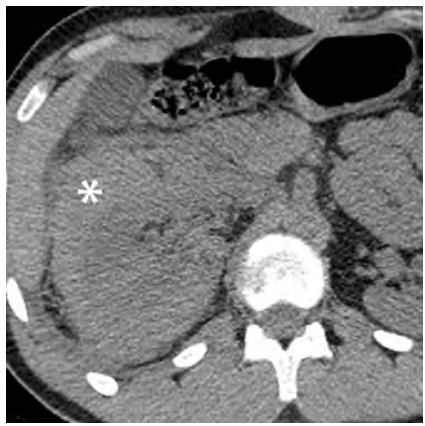

Fig. 22-9. TDM sans injection : hématome périrénal droit (*) abondant.

Paratger Le Site www.lemanip.com Tout Est Gratuit

Paratger Le Site www.lemanip.com Tout Est Gratuit
www.lemanip.com

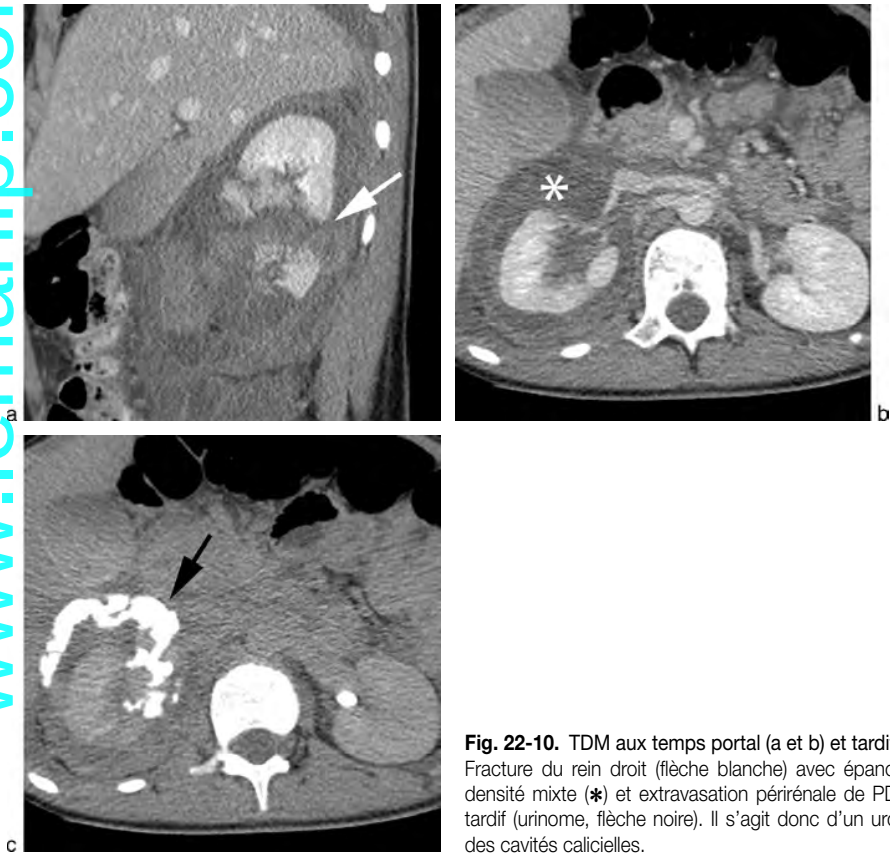

Fig. 22-10. TDM aux temps portal (a et b) et tardif (c).
Fracture du rein droit (flèche blanche) avec épanchement périrénal de densité mixte (*) et extravasation périrénale de PDC urinaire au temps tardif (urinome, flèche noire). Il s'agit donc d'un urohématome par plaie des cavités calicielles.

par une extravasation de PDC (éliminé par le rein) en topographie extra-rénale. Il faut donc penser à faire des clichés très tardifs (10-15 min), et parfois à mobiliser le patient (procubitus++) pour détecter la fuite, faire le bilan de l'extension de l'urinome et donner sa topographie (sous-capsulaire ou limité par les fascia périrénaux ou extravasation au-delà des fascia).

Hémorétropéritoine extensif

(cf. chap. 17)

Lésions vasculaires

Infarctus segmentaire

Il correspond à un territoire d'hypoperfusion artérielle par dissection ou thrombose (fig. 22-11). En TDM, il est visualisé sous la forme d'une plage parenchymateuse triangulaire, hypodense à base périphérique et sommet hilaire, non rehaussée sur les différents temps et bien limitée (à la différence des contusions). Sa topographie est systématisée dans un territoire artériel précis (sous-segmentaire/segmentaire/lobaire...) (fig. 22-12 et 22-13).

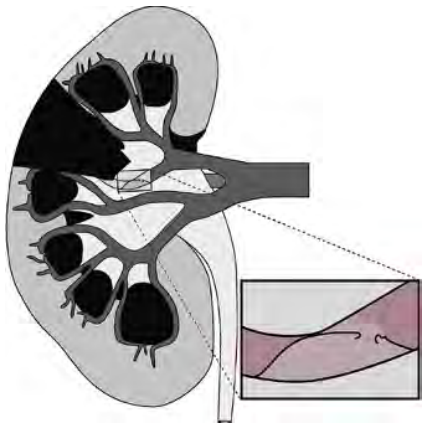

Fig. 22-11. Illustration d'un infarctus rénal focal par dissection d'une artère sous-segmentaire.

Paratger Le Site www.lemanip.com Tout Est Gratuit

Paratger Le Site www.lemanip.com Tout Est Gratuit

Fig. 22-12. TDM au temps précoce.
Notez l'hypodensité de la lèvre antérieure du rein gauche (*) de contours bien nets, en faveur d'une ischémie segmentaire.

N.B. En cas de dévascularisation du rein supérieure à 50 % de son volume, la fonction rénale restante serait négligeable.

Traumatisme pédiculaire artériel

Il serait plus fréquent à gauche et au niveau du tiers proximal de l'artère.

Dissection

Elle est secondaire à un mécanisme en décélération avec lacération intimale, laquelle « flappe » dans la lumière entraînant une agrégation plaquettaire, formant rapidement un thrombus plus ou moins obstructif (artère rénale de très petit calibre) ou une dissection extensive. La dissection donne une image TDM de sténose régulière plus ou moins longue et plus ou moins occlusive.

En cas de dissection sténosante, il existe une asymétrie de sécrétion et de parenchymographie.

En cas de lésion occlusive, le rein est « muet » avec absence de néphrographie (fig. 22-14). L'opacification artérielle rénale s'arrête brutalement et on peut assister à une opacification de la veine

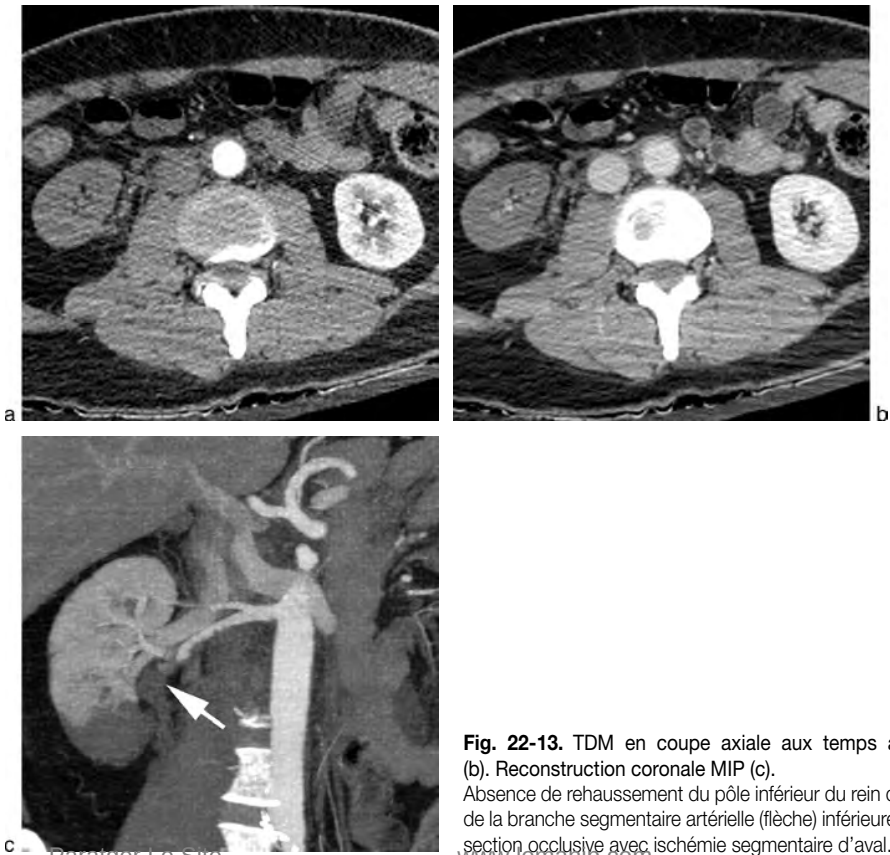

Fig. 22-13. TDM en coupe axiale aux temps artériel (a) et portal (b). Reconstruction coronale MIP (c).
Absence de rehaussement du pôle inférieur du rein droit avec interruption de la branche segmentaire artérielle (flèche) inférieure en faveur d'une dissection occlusive avec ischémie segmentaire d'aval.

Paratger Le Site www.lemanip.com Tout Est Gratuit
www.lemanip.com

Paratger Le Site www.lemanip.com Tout Est Gratuit
www.lemanip.com

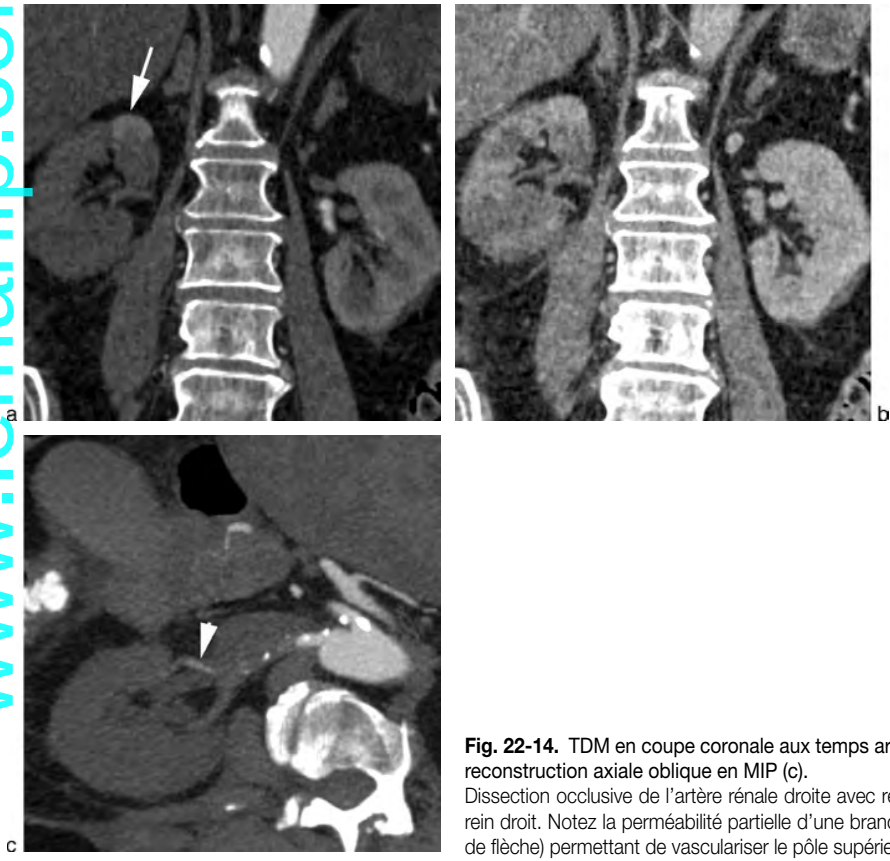

Fig. 22-14. TDM en coupe coronale aux temps artériel (a) et portal (b), reconstruction axiale oblique en MIP (c).
Dissection occlusive de l'artère rénale droite avec retard de sécrétion du rein droit. Notez la perméabilité partielle d'une branche segmentaire (tête de flèche) permettant de vasculariser le pôle supérieur (flèche).

rénale par voie rétrograde depuis la VCI (signe observé uniquement du côté droit puisqu'à gauche, la veine rénale reçoit les flux veineux gonadiques et surrénaliens qui assurent son opacification).

Le classique *cortical rim sign*, correspondant à une opacification du cortex corticis *via* les artères capsulaires issues des branches surrénaliennes et diaphragmatiques inférieures, est souvent absent en phase aiguë du fait d'une hypoperfusion systémique et du délai de mise en route de ce réseau de suppléance. Il n'existe pas d'hématome périrénal en général.

Rupture

C'est une déchirure transpariétale par cisaillement. Elle est soit complète et gravissime avec extravasation active de PDC à la phase précoce (**fig. 22-15**) et hémorétropéritoine extensif, soit contenue avec image de faux anévrisme.

En vue d'une éventuelle artériographie thérapeutique, il faut bien préciser la topographie de la lésion et l'artère porteuse, ainsi que les variantes anatomiques vasculaires de la normale.

Attention : une absence d'opacification rénale peut aussi résulter outre d'une avulsion du pédicule rénal, d'un spasme rénal sur importante contusion, d'une vasoconstriction sur choc hypovolémique intense ou d'un syndrome obstructif majeur.

Traumatisme pédiculaire veineux

L'atteinte traumatique de la veine rénale est moins fréquente que l'atteinte artérielle. La veine peut être le siège de lacération, de thrombose ou de rupture (rarissime). Les signes TDM sont les suivants :

Paratger Le Site www.lemanip.com Tout Est Gratuit

Paratger Le Site www.lemanip.com Tout Est Gratuit
www.lemanip.com

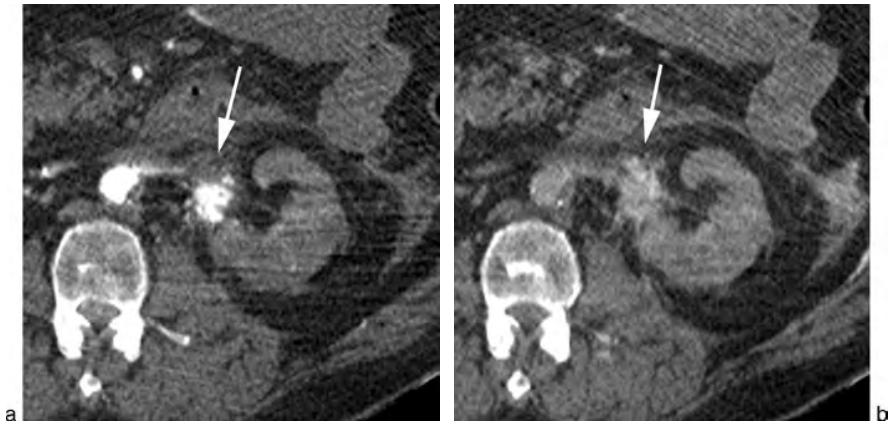

Fig. 22-15. TDM aux temps artériel (a) et portal (b).
Extravasation de PDC (flèche) au niveau du pédicule rénal gauche dès le temps précoce, se majorant sur le temps portal, en faveur d'une rupture de l'artère rénale avec dévascularisation rénale d'aval. Patient polytraumatisé grave avec hémorragies actives multiples, décédé sur la table de scanner.

- opacification incomplète ou absente de la veine rénale ;
- néphrogramme persistant ;
- diminution de l'excrétion ;
- néphromégalie.

Une hémorragie périrénale associée est classique. Du côté gauche, compte tenu de la suppléance des veines gonadiques et surrénaliennes, le pronostic rénal est meilleur qu'à droite

Lésions des voies excrétrices

Comme nous l'avons déjà vu, les lésions calicielles ou pyéliques accompagnent les lacérations profondes avec constitution d'un urinome périrénal, dépisté sur les temps tardifs (voir **fig. 22-10**).

Les traumatismes urétéraux sont rares (moins de 2 % des traumatismes urinaires), plutôt l'apanage des traumatismes pénétrants et surtout des traumatismes iatrogènes peropératoires. Dans le cadre des traumatismes fermés, on distingue les lacérations qui seraient secondaires à une hyperextension du rachis provoquant un étirement des voies excrétrices, et les avulsions (mécanisme en cisaillement) qui prédominent au niveau de la jonction pyélo-urétérale (JPU) et qui sont parfois associées à une fracture des apophyses transverses rachidiennes. Les lésions de la jonction urétéro-vésicale sont en général secondaires à des fractures du bassin avec constitution d'un urinome rétropéritonéal progressivement croissant, soulevant la vessie sans lésion de celle-ci.

Le diagnostic en TDM est basé sur la réalisation de clichés tardifs voire très tardifs. En cas d'atteinte de la JPU, on note la présence d'un hématome ou d'un urohématome médian ou au pôle inférieur du rein avec extravasation d'urine (donc de PDC) au temps excrétoire. Il est nécessaire d'obtenir une opacification de l'uretère d'aval qui si présente signe une lacération et si absente fait suspecter une section complète.

N.B. L'opacification de l'uretère peut parfois être incomplète sans traumatisme, liée à la présence d'un caillot obstructif. Ce dernier entraîne une hyperpression d'amont qui peut favoriser l'extravasation d'urine au niveau des foyers de lacérations. Seule l'urétéroscopie rétrograde permet de confirmer le diagnostic et d'éliminer une lacération urétérale.

Pièges et difficultés diagnostiques

La principale difficulté diagnostique est… de savoir attendre… pour réaliser des clichés tardifs en cas de lésion traumatique rénale afin de faire le bilan lésionnel complet du parenchyme et du système excréteur.

Paratger Le Site www.lemanip.com Tout Est Gratuit

Paratger Le Site www.lemanip.com Tout Est Gratuit
www.lemanip.com

Comme pour tous les autres organes, des artéfacts de mouvement ou de durcissement peuvent créer de fausses images de lacération ou d'hématome sous-capsulaire.

Une encoche corticale (physiologique ou séquellaire) ou des lésions préexistantes ne doivent pas être prises à tort pour des lésions traumatiques (fig. 22-16).

Impact thérapeutique

Il est à l'heure actuelle le plus conservateur possible, avec simple surveillance clinique (diurèse, TA…) et biologique, et repos au lit. Aucune imagerie de contrôle n'est indiquée sauf s'il apparaît un élément clinique ou biologique nouveau. L'évolution est en général favorable, les hématomes régressent en taille et en densité (avec parfois persistance d'un rehaussement périphérique pariétal), et les territoires contus ou lacérés se fibrosent. Les extravasations urinaires calicielles se tarissent dans plus de 80 % des cas spontanément. On pourra discuter l'opportunité d'une dérivation urinaire par sonde JJ ou par néphrostomie. Une antibiothérapie est parfois proposée en prophylaxie de la surinfection d'urinome.

Le traitement chirurgical en urgence est réservé aux lésions graves du pyélon (avulsion de la JPU) et aux saignements actifs avec instabilité hémodynamique (néphrectomie d'hémostase). En cas de saignement actif artériel contenu (faux anévrisme) avec stabilité tensionnelle, une embolisation sélective par voie fémorale peut être proposée.

Dans les reins muets sur dissection, les techniques de revascularisation (chirurgicale ou stenting par voie endovasculaire) doivent théoriquement être les plus précoces possible (4 à 6 heures) car la perte de la fonction rénale débute 2 heures après le traumatisme (phase d'ischémie chaude du rein). En pratique ces traitements sont peu réalisés car les résultats sont encore incertains quant au bénéfice sur la fonction rénale, d'autant qu'il existe des revascularisations spontanées possibles. Si le délai est dépassé, et si l'atteinte est unilatérale, le traitement consiste donc en général en une simple surveillance.

Les traumatismes urétéraux sont traités en fonction de leur étendue et de leur gravité, du simple stenting urétéral (sonde JJ) à la réparation chirurgicale (urétéro-urétérostomie, transposition de l'uretère lésé sur l'uretère controlatéral…).

N.B. Le radiologue doit être attentif à toute lésion rénale sous-jacente : tumeur, kyste compliqué, angiomyolipome… qui peuvent changer la thérapeutique.

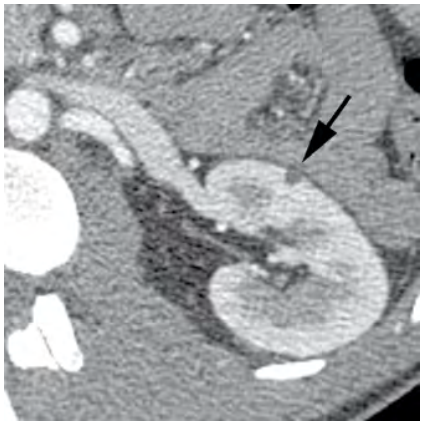

Fig. 22-16. TDM au temps portal.
Petite hypodensité corticale de la lèvre antérieure du rein gauche en rapport avec un microkyste cortical banal et sans rapport avec le traumatisme actuel, d'autant qu'il n'existe aucun épanchement périrénal.

Au total

- Traumatisme fréquent.
- Protocole TDM multiphasique indispensable, temps tardif+++.
- Lésions radioanatomiques bien codifiées (voir tableau 22-2).
- Attitude thérapeutique la plus conservatrice possible.
- Traitement chirurgical en urgence = saignement actif avec choc et avulsion de la jonction pyélo-urétérale.
- Traitement endovasculaire à discuter dans tout traumatisme artériel avec stabilité hémodynamique.

« Petit signe à ne pas manquer »

Une lésion des voies excrétrices ne peut être formellement éliminée en cas de rein muet ! Diagnostic par voie rétrograde.

Paratger Le Site www.lemanip.com Tout Est Gratuit

Paratger Le Site www.lemanip.com Tout Est Gratuit

Bibliographie

Harris A.C., Zwirewich C.V., Lyburn I.D., Torreggiani W.C., Marchinkow L.O. Ct findings in blunt renal trauma. *Radiographics* 2001 ; 21 : S201–214.

Lee Y.J., Oh S.N., Rha S.E., Byun J.Y. Renal trauma. *Radiologic Clinics of North America* 2007 ; 45 (3) : 581–92.

Kawashima A., Sandler C.M., Corl F.M., West O.C., Tamm E.P., Fishman E.K., *et al.* Imaging of renal trauma : a comprehensive review. *Radiographics* 2001 ; 21 (3) : 557–74.

Stuhlfaut J.W., Anderson S.W., Soto J.A. Blunt abdominal trauma : current imaging techniques and CT findings in patients with solid organ, bowel, and mesenteric injury. *Seminars in Ultrasound, CT, and MR* 2007 ; 28 (2) : 115–129.

Tezval H., Tezval M., von Klot C., Herrmann T.R., Dresing K., Jonas U., *et al.* Urinary tract injuries in patients with multiple trauma. *World Journal of Urology* 2007 ; 25 (2) : 177–184.

Uriot C., Hoa D., Leguen V., Lesnik A., Lopez F.M., Pujol J., Taourel P. Traumatismes du rein et de l'uretère. *EMC-Radiologie* 2 ; 2005 : 637–652.

Paratger Le Site www.lemanip.com Tout Est Gratuit

www.lemanip.com

www.lemanip.co

Gratuittement

www.lemanip.com

Radiologie et imagerie medicale

Livres,memoires,rapport de stage,courses,radiologie conventionnelle,Scanner,TDM,IRM,Scintigraphie, Medecine nucleaire,Radiotherapie,Radiologie Interventionnelle,Oncologie,Clichees,Cas interpretes,exposes,medecine

https://www.lemanip.com/

www.lemanip.com

Paratger Le Site www.lemanip.com Tout Est Gratuit

www.lemanip.com

Chapitre 23

Traumatismes des surrénales

C'est un traumatisme peu fréquent car les surrénales sont des organes de petite taille, de topographie profonde, bien protégés par les tissus et les organes environnants. Il témoigne d'un mécanisme violent puisqu'il est retrouvé dans plus de 25 % des séries autopsiques.

Les mécanismes lésionnels sont encore équivoques :

- soit choc direct en compression avec écrasement de la surrénale entre le foie et le rachis, expliquant partiellement la fréquence plus élevée des lésions du côté droit ;
- soit décélération avec lacération des petits vaisseaux très nombreux traversant la capsule surrénalienne, expliquant les hématomes souvent volumineux ;
- soit hyperpression brutale dans le système veineux surrénalien secondaire à une compression de la VCI, entraînant un « blast » intravasculaire avec rupture. La surrénale droite, à proximité de la VCI, pourrait être plus sujette à cette propagation de l'onde d'hyperpression veineuse centrale de la VCI aux sinusoïdes glandulaires.

Image typique

Les lésions sont plus fréquentes du côté droit (environ trois cas sur quatre). Les signes TDM de traumatisme surrénalien associent des anomalies de la morphologie et du rehaussement de la glande à des anomalies de la graisse périglandulaire. C'est un traumatisme exceptionnellement isolé, il est en association fréquente avec des lésions du foie, du rein, de la rate voire de l'hémithorax homolatéral, qu'il faut s'attacher à rechercher.

Anomalies périsurrénaliennes

Il s'agit soit d'une augmentation de densité de la graisse périsurrénalienne (aspect « infiltré »), soit d'un épanchement liquidien hématique en périphérie de la glande, soit d'un véritable hématome de la loge surrénalienne (fig. 23-1). La glande étant située dans l'espace périrénal, l'épanchement peut s'étendre autour du rein puis s'il est abondant, aux différentes loges rétropéritonéales. Un saignement actif doit être systématiquement recherché (fig. 23-2).

Anomalies surrénaliennes

En général, la surrénale est élargie par un hématome intraglandulaire rond ou ovalaire, spontanément hyperdense (40 à 60 UH), non rehaussé, volumineux (2 à 5 cm) du fait de la complexité et de l'abondance du réseau vasculaire surrénalien (fig 23-3).

Fig. 23-1. Hématome (*) de la loge surrénalienne droite, la surrénale n'est plus reconnaissable.

Paratger Le Site www.lemanip.com Tout Est Gratuit

© 2009 Elsevier Masson SAS. Tous droits réservés

Paratger Le Site www.lemanip.com Tout Est Gratuit
www.lemanip.com

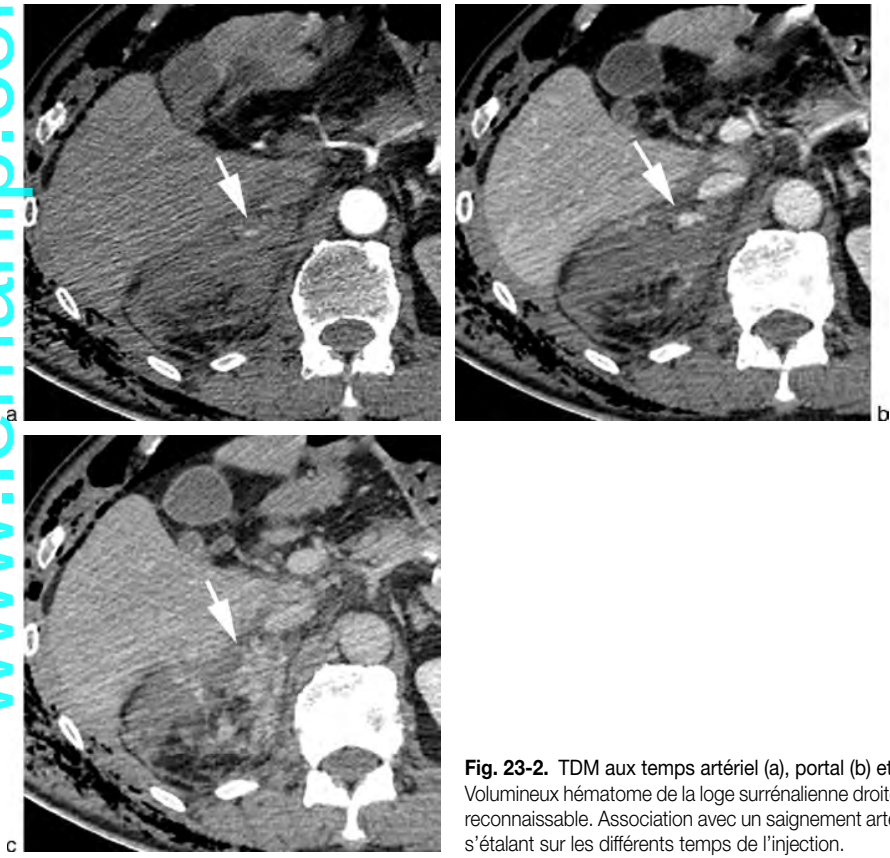

Fig. 23-2. TDM aux temps artériel (a), portal (b) et tardif (c).
Volumineux hématome de la loge surrénalienne droite, la glande n'est plus reconnaissable. Association avec un saignement artériel actif (flèche) libre, s'étalant sur les différents temps de l'injection.

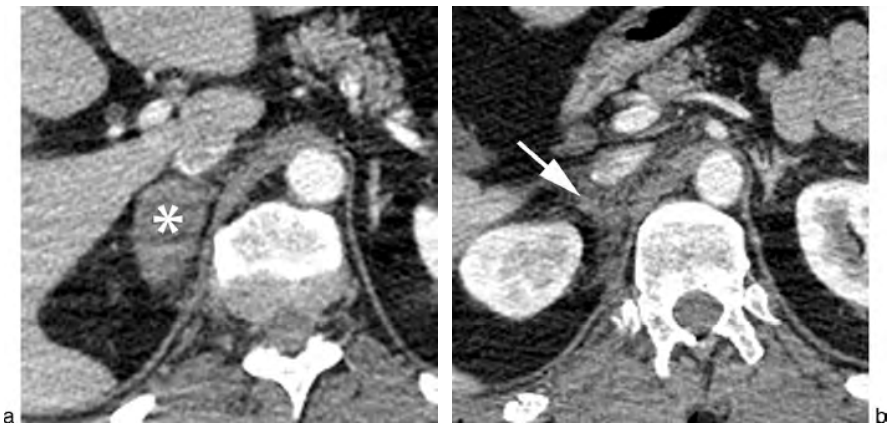

Fig. 23-3. TDM au temps portal (a et b).
Hématome surrénalien droit (*) de 50 UH de densité spontanée avec infiltration rétropéritonéale œdémateuse réactionnelle (flèche).

Paratger Le Site www.lemanip.com Tout Est Gratuit

Paratger Le Site www.lemanip.com Tout Est Gratuit
www.lemanip.com

Parfois, ces hématomes sont de plus petite taille entraînant une hypertrophie très modérée de la glande, et traduisant une «ecchymose» ou une contusion (fig. 23-4). Au maximum, il existe une fracture éclatement de la glande qui n'est alors plus reconnaissable et qui est noyée au milieu d'un volumineux hématome de la loge surrénalienne.

Pièges et difficultés diagnostiques

Les principales difficultés diagnostiques sont des faux positifs.

Une *lésion d'un pilier diaphragmatique* engendre un hématome qui peut être pris à tort pour un hématome surrénalien. Les reconstructions coronales et sagittales peuvent être utiles pour différencier ces deux entités. Dans tout examen TDM traumatique, les surrénales doivent être individualisées, garant de leur intégrité.

Une masse surrénalienne isolée sans infiltration de la graisse au contact (*incidentalome*) n'est très probablement pas d'origine traumatique. Sa découverte doit faire réaliser une TDM de contrôle pour éliminer une tumeur bénigne (adénome) ou maligne. Un adénome est en général de petite taille (moins de 4 cm), hypodense (densité inférieure à 10 UH spontanément), avec un rehaussement homogène et surtout une taille stable dans le temps alors que l'hématome est de plus grande taille, hyperdense spontanément, non rehaussé et diminue en taille et en densité avec le temps avec parfois apparition de calcifications.

Les surrénales prennent un aspect hyperdense en cas de *choc hypovolémique*, régressif après remplissage vasculaire, ne devant pas être confondu avec des lésions traumatiques (fig. 23-5).

Impact thérapeutique

Une lésion traumatique surrénalienne traduit en général un mécanisme violent mais elle n'a pas de gravité en soi. Le pronostic est aux lésions associées, fréquentes.

N.B. Il n'y a pas d'insuffisance surrénalienne quand l'atteinte est unilatérale.

Le traitement est conservateur avec surveillance stricte clinique et biologique (taux d'hémoglobine, fonction rénale, ionogramme…), associée à un traitement symptomatique (antalgique, transfusion…).

En cas d'atteinte bilatérale, une insuffisance surrénalienne aiguë doit être détectée précocement pour qu'un traitement de suppléance soit rapidement instauré. En cas de saignement actif artériel, une embolisation peut être réalisée.

Fig. 23-4. TDM au temps portal en coupes axiale (a) et coronale (b).
Élargissement du bras médial de la surrénale droite qui apparaît hypodense (flèche) après injection, associé à une infiltration de la graisse de la loge surrénalienne en rapport avec une contusion surrénalienne

Paratger Le Site www.lemanip.com Tout Est Gratuit

Paratger Le Site www.lemanip.com Tout Est Gratuit
www.lemanip.com

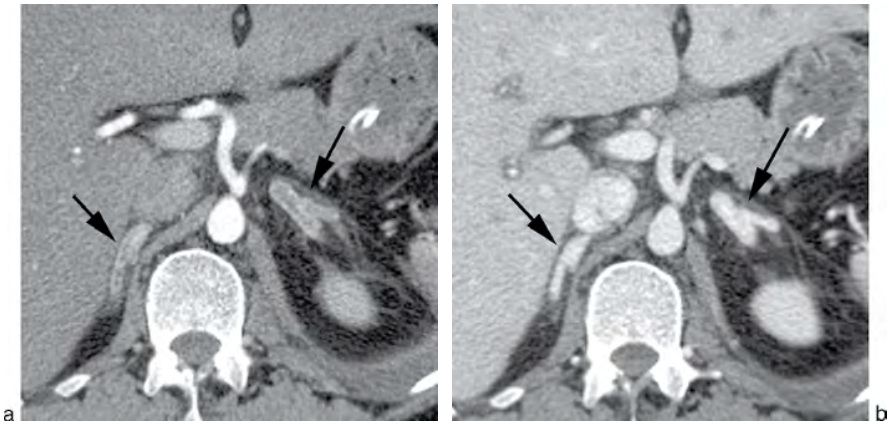

Fig. 23-5. TDM aux temps artériel (a) et portal (b).
Surrénales de choc, hyperdenses et hypertrophiques.

L'évolution est favorable avec régression des images. Une surinfection de l'hématome peut être une cause de sepsis post-traumatique.

En cas de traumatisme rénal grave associé imposant une néphrectomie, la surrénale lésée est souvent incluse dans le bloc d'exérèse.

Au total

- Lésion rare, exceptionnellement isolée = chercher des lésions associées.
- Plus fréquent à droite.
- Hématome souvent volumineux avec anomalie de l'atmosphère périsurrénalienne.
- La résolution spontanée est la règle.
- Dépister un éventuel saignement artériel actif qui pourrait bénéficier d'un traitement endovasculaire.

« Petit signe à ne pas manquer »

Dans un contexte traumatique, la découverte d'une hypertrophie ou d'une masse surrénalienne rehaussée et sans infiltration de la graisse périsurrénalienne doit alerter le radiologue et faire évoquer la possibilité d'une lésion tumorale sous-jacente.

Surrénales hyperdenses bilatérales = signe indirect d'hypovolémie majeure.

Bibliographie

Ikeda O., Urata J., Araki Y., Yoshimatsu S., Kume S., Torigoe Y., *et al.* Acute adrenal hemorrhage after blunt trauma. *Abdominal Imaging* 2007 ; 32 (2) : 248–252.

Mehrazin R., Derweesh I.H., Kincade M.C., Thomas A.C., Gold R., Wake R.W. Adrenal trauma : Elvis Presley Memorial Trauma Center experience. *Urology* 2007 ; 70 (5) : 851–855.

Pinto A., Scaglione M., Guidi G., Farina R., Acampora C., Romano L. Role of multidetector row computed tomography in the assessment of adrenal gland injuries. *European Journal of Radiology* 2006 ; 59 (3) : 355–358.

Sinelnikov A.O., Abujudeh H.H., Chan D., Novelline R.A. CT manifestations of adrenal trauma : experience with 73 cases. *Emergency Radiology* 2007 ; 13 (6) : 313–318.

Paratger Le Site www.lemanip.com Tout Est Gratuit

Paratger Le Site www.lemanip.com Tout Est Gratuit

www.lemanip.com

Chapitre 24

Traumatismes de la vessie

Un traumatisme de la vessie est associé dans plus de trois quarts des cas à une fracture pelvienne mais un traumatisme vésical n'est présent que dans 5 à 10 % des fractures du bassin.

Rappel anatomique

La vessie est un organe extra-péritonéal (fig. 24-1). Vide, elle a une forme de tétraèdre. Elle a une partie fixe et triangulaire postéro-inférieure que l'on appelle le trigone (= base). Celui-ci est matérialisé par la barre inter-urétérale (reliant les deux méats urétéraux) qui représente la base du triangle et le col vésical qui représente le sommet. Les autres parties sont mobiles, très extensibles, formées par deux faces antéro-latérales et par le dôme. Ce dernier est séparé de la cavité abdominale par le péritoine. Lorsqu'elle est pleine, la vessie a une capacité de 300 à 400 ml pouvant aller jusqu'à 1,5 litre en distension maximale.

La vessie est plus souvent lésée au cours d'un traumatisme fermé qu'ouvert. Les mécanismes lésionnels incriminés expliquent les deux principales formes de ruptures vésicales qui conditionnent la prise en charge thérapeutique (tableau 24-1).

Certains centres opacifient systématiquement la vessie par la sonde vésicale sur la table de TDM, dans toutes les fractures pelviennes, afin d'optimiser la détection d'une rupture vésicale avec un diagnostic précoce, sans allonger la durée d'examen et en évitant le recours à la cystographie ultérieure (moindre irradiation).

Image typique

Un prérequis : clamper la sonde urinaire avant l'examen TDM.

La lésion la plus fréquente est une rupture vésicale extra-péritonéale sur fracture du bassin avec extra-

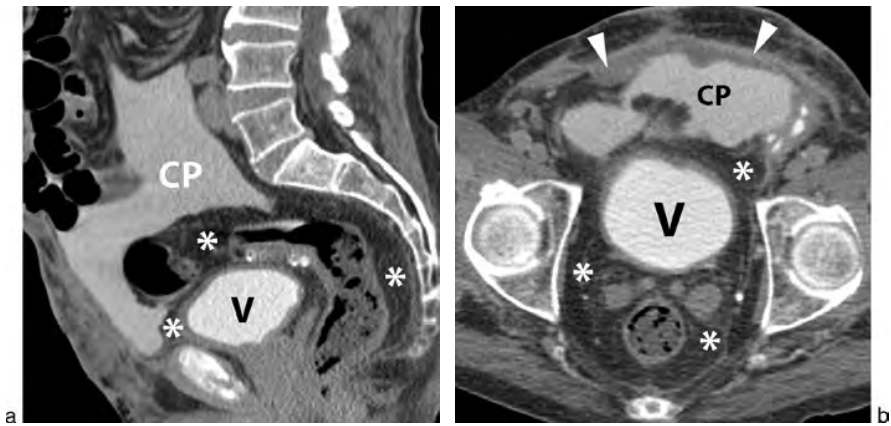

Fig. 24-1. Péritonéographie en coupes sagittale (a) et axiale (b).
La cavité péritonéale (CP) est opacifiée par le contraste. Notez les espaces graisseux en périphérie de la vessie (V) en rapport avec l'espace extra-péritonéal pelvien (*). L'espace pré-péritonéal est ici comblé par une infiltration œdémateuse (têtes de flèche), il se situe entre le péritoine pariétal en arrière et le fascia transversalis en avant.

Paratger Le Site www.lemanip.com Tout Est Gratuit

© 2009 Elsevier Masson SAS. Tous droits réservés

Paratger Le Site www.lemanip.com Tout Est Gratuit
www.lemanip.com

Tableau 24-1 Mécanismes et types de rupture vésicale.

Type de rupture	Intrapéritonéale	Extra-péritonéale
Fréquence	1/3	2/3
Mécanismes	Compression directe sur une vessie en réplétion = augmentation pression intraluminale et rupture au niveau des zones de faiblesse. Contrecoup sur une vessie en faible réplétion.	Fracture pelvienne avec embrochage de la vessie par un fragment osseux. Cisaillement des points d'attache antérieurs de la vessie au bassin (si disjonction pubienne++).
Topographie	Dôme++	Face antéro-latérale ++ ou antérieure à proximité du col vésical
Traitement	Chirurgical	Conservateur

Tableau 24-2 Lésions vésicales rencontrées en TDM.

Contusion vésicale.
Lacération interstitielle.
Rupture intra- ou extra-péritonéale ou combinée.

vasation d'urine (donc de PDC) sur le temps tardif. Mais d'autres types de lésions peuvent se rencontrer en TDM (tableau 24-2). La présence de collections pelviennes et/ou d'épaississement des fascia pelviens sont autant d'éléments évocateurs.

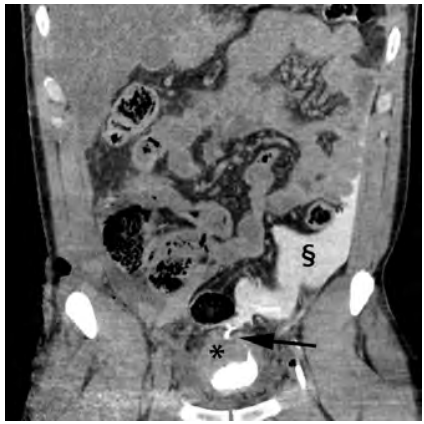

Fig. 24-2. TDM au temps tardif.
Rupture du dôme vésical (flèche) avec extravasation de PDC dans la gouttière pariéto-colique gauche (§). Notez, l'épaississement pariétal focal du dôme vésical (*).

Rupture vésicale

Il s'agit d'une solution de continuité vésicale potentiellement visible sur les temps tardifs grâce à une extravasation extra-vésicale de PDC urinaire. En fonction de sa localisation, la fuite d'urine se fera en intra- ou extra-péritonéal ou les deux. La topographie des épanchements pelviens voire du PDC urinaire oriente vers l'une ou l'autre de ces hypothèses :

- rupture intrapéritonéale s'il existe un épanchement intrapéritonéal de densité liquidienne ou discrètement hématique avec extravasation de PDC au niveau des récessus péritonéaux (cul-de-sac de Douglas, gouttières pariéto-coliques ou inter-anses) (fig. 24-2) ; les collections pelviennes restent séparées de la vessie par un liseré graisseux correspondant aux espaces péri- et prévésicaux (extra-péritonéaux) ;
- rupture extra-péritonéale si les épanchements et le PDC extra-vésical sont localisés dans les espaces sous- et prépéritonéaux, c'est-à-dire en périvésical (perte du liseré graisseux périvésical) et prévésical (espace de Retzius) donnant un épanchement en forme de « U inversé » (*molar tooth* des Anglo-Saxons) (fig. 24-3) ; tous ces espaces extra-péritonéaux communiquant entre eux, les épanchements peuvent diffuser au niveau de la paroi abdominale antérieure, le long de la cuisse, du pénis ou du scrotum si le diaphragme urogénital est rompu et même parfois ils peuvent s'étendre à travers les orifices de la cavité pelvienne que sont les trous obturateurs et les échancrures sciatiques ; il existe en général un hématome important lié à l'abondance du réseau veineux périvésical, lequel peut rapidement comprimer la vessie et obturer la brèche, empêchant sa détection ;
- rupture mixte (représentant environ 1/10e des ruptures) avec une topographie intra- et extra-péritonéale des épanchements.

N.B. Les ruptures intrapéritonéales seraient plus fréquentes chez l'enfant du fait d'une plus grande

Paratger Le Site www.lemanip.com Tout Est Gratuit

Paratger Le Site www.lemanip.com Tout Est Gratuit
www.lemanip.com

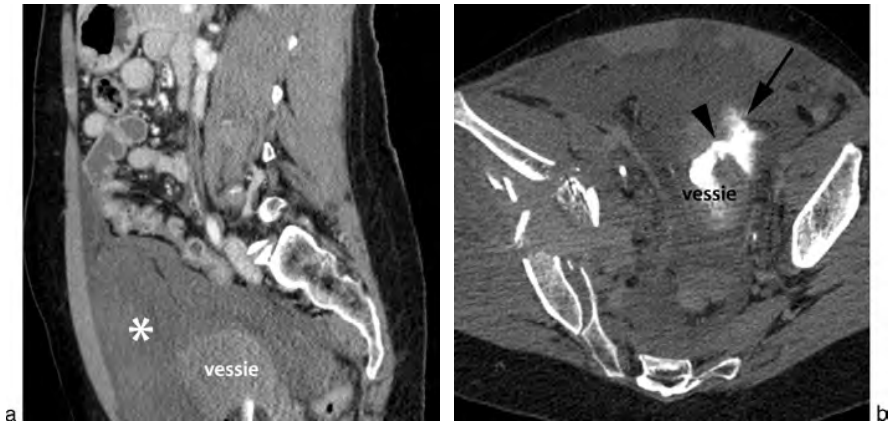

Fig. 24-3. TDM en coupe sagittale au temps portal (a) et en coupe axiale au temps tardif (b).
Traumatisme grave du bassin. Notez l'important épanchement liquidien sous-péritonéal (*) avec liseré graisseux de sécurité avec les anses grêles, en rapport avec une rupture extra-péritonéale (flèche) de la vessie avec une solution de continuité antéro-latérale (tête de flèche).

fréquence de réplétion vésicale et d'une topographie « plus abdominale » de la vessie.

Contusion vésicale

Il s'agit d'une déchirure partielle, incomplète de la muqueuse vésicale qui se manifeste par un œdème pariétal ou par la présence d'un caillot sanguin. En général, on ne la voit pas en TDM, on peut la suspecter en cas d'épaississement pariétal focal sur une vessie en réplétion (épaisseur des parois ininterprétables sur une vessie vide !) (**fig. 24-4**).

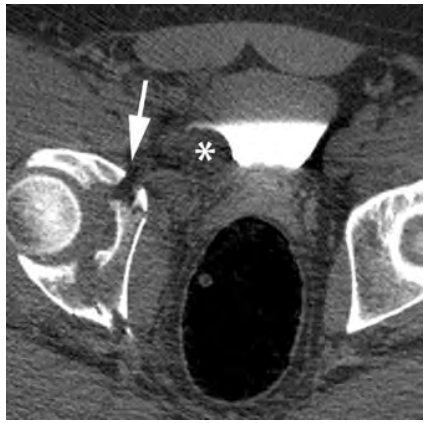

Fig. 24-4. TDM au temps tardif.
Important traumatisme du cotyle droit (flèche) avec image de soustraction sur la face latérale droite de la vessie (*) dont il est difficile de savoir s'il s'agit d'une contusion pariétale ou d'une compression extrinsèque par un hématome. Quoi qu'il en soit, pas d'extravasation d'urine sur le temps tardif.

Lacération interstitielle

C'est une lacération intramurale respectant la séreuse avec possibilité, en théorie, de visualiser en TDM une extravasation strictement intramurale du PDC. En pratique, cette constatation est exceptionnelle.

Pièges et difficultés diagnostiques

La principale difficulté diagnostique consiste à différencier le caractère intra- ou extra-péritonéal d'une rupture mais une bonne connaissance de la radioanatomie TDM du péritoine avec une analyse rigoureuse de la topographie des épanchements avec l'aide des reconstructions multiplanaires permettront de s'affranchir du doute diagnostique.

Il existe des faux négatifs de rupture vésicale avec méconnaissance d'une brèche dans trois situations :
- remplissage vésical de PDC insuffisant ;
- existence d'un spasme vésical ;
- brèche colmatée par un hématome périvésical, par de l'épiploon ou par des anses intestinales.

Paratger Le Site www.lemanip.com Tout Est Gratuit

Paratger Le Site www.lemanip.com Tout Est Gratuit
www.lemanip.com

En cas d'hématome de la base vésicale fusant sous le plancher pelvien, il peut être difficile de différencier un traumatisme de la vessie d'un traumatisme de l'urètre.

Impact thérapeutique

La mortalité est aux lésions associées, la morbidité aux risques d'incontinence et d'instabilité vésicale ultérieure.

Le traitement est chirurgical (suture) en cas de rupture intrapéritonéale pour prévenir le risque de péritonite « urinaire ». Les autres indications de la chirurgie sont la présence d'une esquille osseuse dans le foyer « fracturaire » vésical, ou un caillotage intravésical majeur en fonction des lésions associées. En effet, en cas de fracture complexe du bassin nécessitant une fixation interne chirurgicale, la présence d'un traumatisme vésical associé, même s'il est extra-péritonéal, justifie la réparation chirurgicale vésicale dans le même temps opératoire afin de prévenir le risque de surinfection du matériel par les urines.

Le traitement est conservateur dans tous les autres types de lésion avec drainage des urines par voie sus-pubienne ou par sondage vésical. La brèche se tarit en une dizaine de jours.

Au total

- Diagnostic par cystoscanner ou par acquisition très tardive (> 15 min avec clampage de la sonde urinaire !).
- Deux mécanismes différents pour deux types de lésions pour deux types de traitement :
  - un tiers de rupture intrapéritonéale, pas de fracture pelvienne, dôme = traitement chirurgical ;
  - deux tiers de rupture extra-péritonéale, fracture pelvienne fréquente, face antérieure = traitement conservateur sauf si fragments osseux incarcérés dans le foyer fracturaire ou si volumineux caillots intravésicaux ou si fixation interne du bassin nécessaire.

« Petit signe à ne pas manquer »

En présence d'un épanchement pelvien, la conservation d'un liseré graisseux périvésical est en faveur d'une topographie intrapéritonéale de cet épanchement et donc s'il s'agit d'une rupture vésicale, elle est de siège intrapéritonéal.

Bibliographie

Hélénon O. *Imagerie de l'appareil génito-urinaire.* Flammarion Médecine-Sciences, Paris, 2005.

Paparel P., Badet L., Tayot O., Fessy M.H., Bejui J., Martin X. Mécanismes et fréquence des complications urologiques de 73 fractures instables du bassin. *Progrès en urologie* 2003 ; 13 : 54–59.

Tezval H., Tezval M., von Klot C., Herrmann T.R., Dresing K., Jonas U., *et al.* Urinary tract injuries in patients with multiple trauma. *World Journal of Urology* 2007 ; 25 (2) : 177–184.

Vaccaro J.P., Brody J.M. CT cystography in the evaluation of major bladder trauma. *Radiographics* 2000 ; 20 (5) : 1373–1381.

Paratger Le Site www.lemanip.com Tout Est Gratuit

Paratger Le Site www.lemanip.com Tout Est Gratuit

www.lemanip.com

Chapitre 25

Traumatismes de l'urètre

Depuis l'avènement des TDM multidétecteurs permettant la réalisation de coupes axiales inframillimétriques, l'excellente résolution spatiale obtenue autorise une approche scannographique des lésions traumatiques urétrales. Bien sûr, l'examen de référence reste l'urétrographie rétrograde qui doit être effectuée systématiquement, soit pour confirmer une lésion urétrale fortement suspectée en TDM soit pour vérifier son absence en cas de signes scannographiques indirects.

Rappel anatomique

L'urètre masculin est divisé en deux segments. Le segment postérieur comprend l'urètre prostatique et l'urètre membraneux et assure la fonction sphinctérienne vésico-urétrale. Le segment antérieur se compose de l'urètre bulbaire et de l'urètre pénien.

L'urètre féminin est court et relativement protégé par sa situation anatomique, il est exceptionnellement lésé (en association avec des lacérations vaginales).

C'est une pathologie rare en l'absence de traumatisme pelvien.

Chez l'homme, les traumatismes de l'urètre postérieur se rencontrent environ une fois sur dix patients présentant une fracture pelvienne. L'urètre est lésé au cours d'un mécanisme de cisaillement, essentiellement au niveau de sa portion membraneuse. Les fractures les plus souvent incriminées sont celles des branches ischio et/ou ilio-pubiennes et les disjonctions pubiennes. Les traumatismes de l'urètre antérieur sont plus rares. Ils sont l'apanage des chocs directs survenant classiquement lors des chutes à califourchon, et ne seront pas abordés dans cet ouvrage, leur diagnostic n'étant pas scannographique.

Image typique

Les lésions élémentaires sont des élongations, des lacérations et des ruptures urétrales totales ou partielles. Les signes TDM sont divisés en signes spécifiques et peu spécifiques.

Signes spécifiques

La seule certitude diagnostique est posée lorsqu'on visualise une extravasation de PDC iodé urinaire en topographie sous-vésicale, fusant plus ou moins le long des fascia génitaux (**fig. 25-1**). Une surélévation du tissu prostatique à plus de 2 cm au-dessus du diaphragme urogénital, serait un bon signe de rupture des ligaments pubo-prostatiques.

Signes indirects

De nombreux signes indirects ont été décrits avec par ordre de spécificité décroissante :

- infiltration ou comblement de la graisse apicale du diaphragme urogénital +++ ;
- hématome des muscles ischiocaverneux +++ ;
- comblement de la graisse préprostatique, perte des contours prostatiques ou saignement intraprostatique ;
- hématome du muscle obturateur interne.

La **figure 25-2** illustre les principaux repères anatomiques TDM à connaître.

Paratger Le Site www.lemanip.com Tout Est Gratuit

© 2009 Elsevier Masson SAS. Tous droits réservés

Paratger Le Site www.lemanip.com Tout Est Gratuit
www.lemanip.com

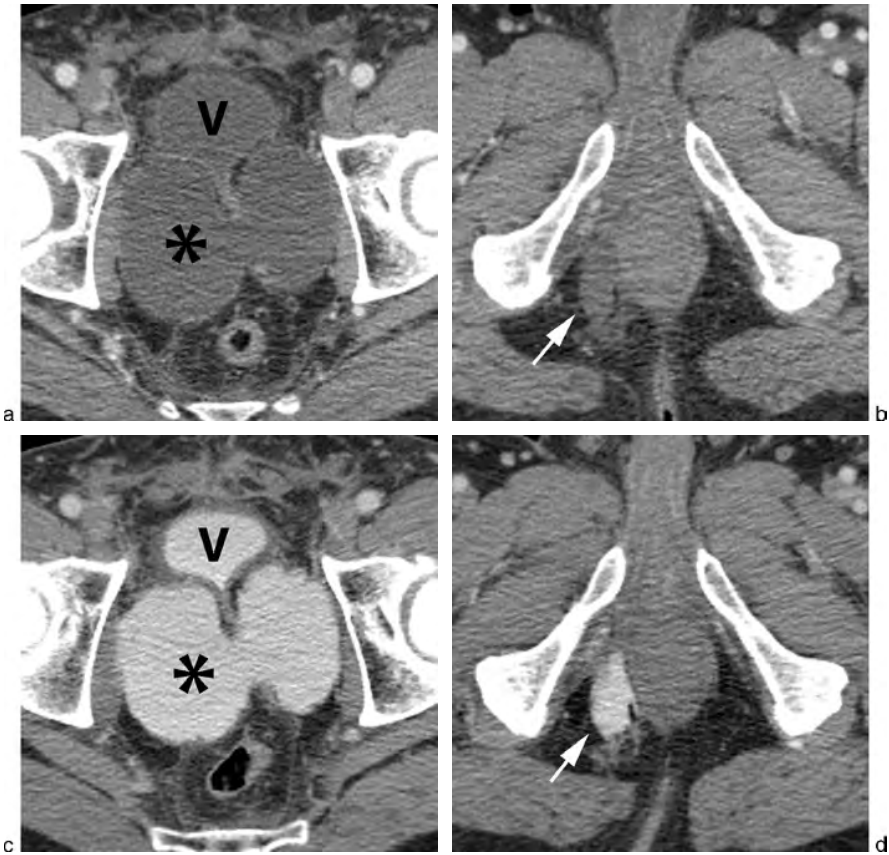

Fig. 25-1. TDM en coupes axiales, aux temps portal (a et b) et très tardif (plusieurs heures, c et d).
Plaie iatrogène de l'urètre, patient prostatectomisé. Notez l'importante collection sous-vésicale (*) opacifiée au temps tardif par une extravasation de PDC urinaire, se prolongeant au niveau de la graisse du diaphragme urogénital (flèche). V = vessie.

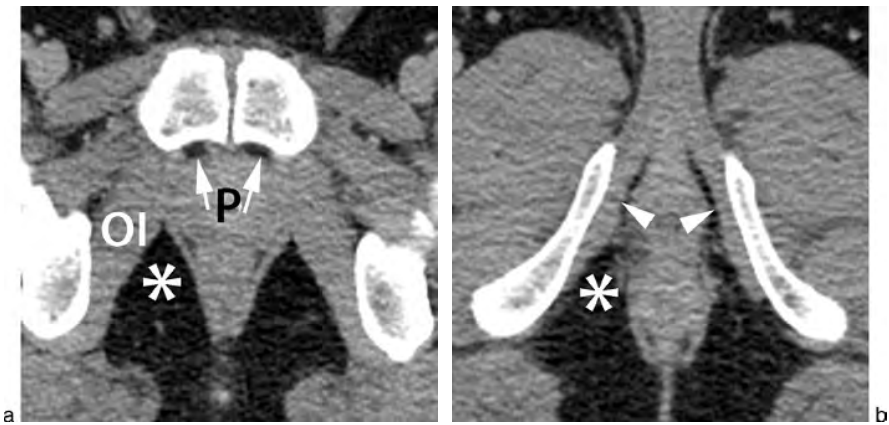

Fig. 25-2. Coupes TDM axiales pelviennes respectivement de haut (a) en bas (b).
Anatomie urogénitale masculine.* : graisse du diaphragme urogénital (apex : sommet antérieur) ; flèches : graisse préprostatique ; têtes de flèches : muscles ischio-caverneux ; OI : muscle obturateur interne ; P : prostate.

Paratger Le Site www.lemanip.com Tout Est Gratuit

Paratger Le Site www.lemanip.com Tout Est Gratuit
www.lemanip.com

Impact thérapeutique

Dans l'urgence, un simple drainage des urines par voie sus-pubienne doit être réalisé. Puis, il faudra obtenir une urétrographie rétrograde pour établir un bilan lésionnel précis et orienter la prise en charge thérapeutique. Le traitement sera conservateur ou chirurgical (immédiat ou retardé) en fonction de l'étendue des lésions pour limiter les risques ultérieurs de sténose cicatricielle fibreuse urétrale, de dysfonction érectile et d'incontinence urinaire.

Au total

- Une fracture du bassin sur dix est associée à une lésion urétrale chez l'homme.
- Atteinte de l'urètre postérieur ++.
- Signes TDM seulement évocateurs.
- Examen de référence = urétrographie rétrograde pour décision thérapeutique.

« Petit signe à ne pas manquer »

Dans un traumatisme du bassin, un hématome des muscles ischio-caverneux ou un comblement de la graisse du diaphragme urogénital, sont des signes indirects de lésion de l'urètre postérieur.

Bibliographie

Ali M., Safriel Y., Sclafani S.J., Schulze R. CT signs of urethral injury. *Radiographics* 2003 ; 23 (4) : 951–963 ; discussion 63–66.

Mattei-Gazagnes M., Vivens F., Pierredon M.A., Lopez F.M., Bruel J.M., Taourel P.. Urgences abdominales traumatiques. *EMC* (Elsevier, Paris), Radiodiagnostic-Appareil digestif, 33–705-A-05, 1999, 29 p.

Paratger Le Site www.lemanip.com Tout Est Gratuit

Paratger Le Site www.lemanip.com Tout Est Gratuit

www.lemanip.com

Chapitre 26

Traumatismes des organes génitaux

La TDM n'a pas sa place dans l'exploration de ces traumatismes.

Chez la femme, un traumatisme des organes génitaux internes est exceptionnel et survient souvent sur lésion préexistante (kyste ovarien…). La TDM permet de préciser l'extension de l'hématome pelvien et de faire le bilan des lésions associées.

Les lacérations vaginales doivent être recherchées cliniquement dans tout traumatisme du bassin en raison du risque d'abcès pelvien.

Chez l'homme, les traumatismes testiculaires sont explorés en échographie à la recherche d'une rupture de l'albuginée, d'un hématocèle, d'un hématome scrotal, d'une lacération, fragmentation, hématome ou infarctus testiculaire.

Les traumatismes péniens nécessitent une imagerie par IRM ou échographie afin d'établir l'intégrité des corps caverneux qui guide l'attitude thérapeutique. La recherche d'une lésion urétrale associée nécessite la réalisation d'une urétrographie rétrograde au moindre doute.

Paratger Le Site www.lemanip.com Tout Est Gratuit

© 2009 Elsevier Masson SAS. Tous droits réservés

Paratger Le Site www.lemanip.com Tout Est Gratuit

www.lemanip.com

Chapitre 27

Traumatismes des gros vaisseaux abdominaux

Les lésions de l'aorte ou de la veine cave inférieure sont rares et sont secondaires dans plus de 90 % des cas à des traumatismes pénétrants (arme à feu) ou iatrogènes. Les cas restants sont rencontrés dans les traumatismes fermés.

C'est un traumatisme gravissime, en général létal sur les lieux de l'accident. Les rares personnes arrivant aux urgences sont dans un état clinique critique avec choc hypovolémique majeur. Ils sont souvent directement conduits en salle opératoire pour une laparotomie de sauvetage et peu de lésions ont donc été décrites en TDM.

Aorte abdominale

Moins de 100 cas de lésions aortiques abdominales ont été rapportés dans la littérature. Les traumatismes aortiques abdominaux représentent moins de 5 % de l'ensemble des traumatismes aortiques.

Ces lésions sont sans aucun doute l'apanage des AVP à haute vélocité sur passager classiquement ceinturé (à deux ou trois points). Lors d'un mécanisme en décélération violente, la ceinture de sécurité joue le rôle de centre de rotation autour duquel vient se fléchir le rachis dorso-lombaire. Il en résulte une compression directe de l'aorte et des viscères entre la ceinture et le rachis, généralement en regard de L3 et de la bifurcation aorto-iliaque entraînant des lésions à la fois digestives, rachidiennes (fracture de Chance++) et aortiques, l'association formant le *seat belt syndrome* (voir p. 258). Des forces indirectes d'étirement et de cisaillement sont également associées.

La présence de lésions athéromateuses serait un facteur prédisposant par la fragilité pariétale induite. L'objet compressif peut aussi bien être le volant que la ceinture de sécurité ou autre chose.

Image typique

La sémiologie TDM est identique à celle des traumatismes de l'aorte thoracique. Les lésions se déclinent en simple lacération intimale avec flap intimal, en dissection plus ou moins thrombosée et plus ou moins occlusive, en transsection partielle avec saignement contenu dans un faux anévrisme, ou libre avec hémorétropéritoine massif. Nous convions le lecteur à se reporter au chapitre dédié (voir p. 188) pour la description précise de chaque type de lésion et leur aspect TDM (**fig. 27-1**).

La perméabilité et la topographie des différentes branches viscérales aortiques doivent être précisées afin d'orienter la prise en charge thérapeutique.

Impact thérapeutique

Ces lésions ont un pronostic à la fois vital et fonctionnel avec risque d'embol périphérique avec ischémie aiguë d'un membre inférieur et risque de paraplégie, soit par ischémie médullaire antérieure (atteinte de l'Adamkiewicz qui naît d'une artère intercostale inférieure ou lombaire supérieure), soit par ischémie nerveuse périphérique en cas de dissection occlusive, éventuellement réversible selon le délai de reperfusion.

Paratger Le Site www.lemanip.com Tout Est Gratuit

© 2009 Elsevier Masson SAS. Tous droits réservés

Paratger Le Site www.lemanip.com Tout Est Gratuit
www.lemanip.com

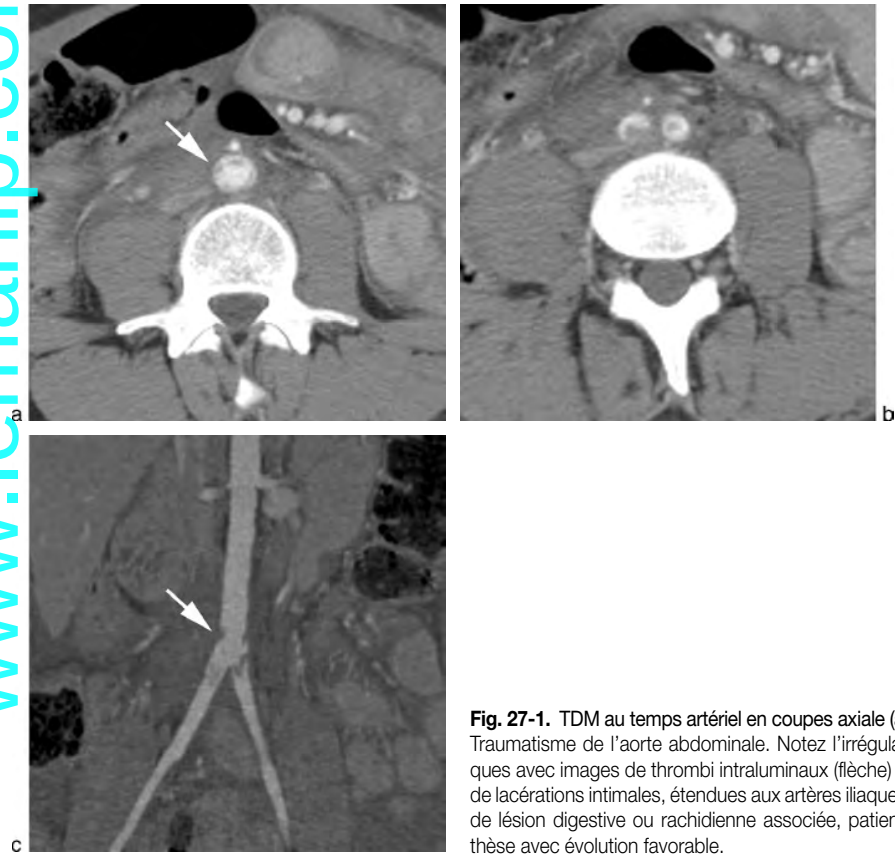

Fig. 27-1. TDM au temps artériel en coupes axiale (a et b) et coronale (c). Traumatisme de l'aorte abdominale. Notez l'irrégularité des parois aortiques avec images de thrombi intraluminaux (flèche) traduisant l'existence de lacérations intimales, étendues aux artères iliaques primitives. Absence de lésion digestive ou rachidienne associée, patient traité par endoprothèse avec évolution favorable.

Le traitement des lésions aortiques est soit chirurgical (pontage extra-anatomique) soit endovasculaire avec mise en place d'un stent couvert, en fonction du type de lésion, des équipes et des plateaux techniques.

Les complications à long terme sont marquées par le risque de développement d'une fistule aorto-cave.

Veine cave inférieure

C'est un traumatisme rare et souvent fatal, lié le plus souvent à un phénomène de lacération (mécanisme en décélération), survenant de manière préférentielle au niveau des bifurcations (jonction atrio-cave, hépatico-cave, réno-cave…).

Le siège des atteintes les plus fréquentes est par ordre décroissant : portion supra rénale, puis rétrohépatique, infrarénale et enfin pararénale (2 cm au-dessus et en dessous des veines rénales).

Image typique

Selon l'importance du traumatisme, on visualise soit une lacération endothéliale avec hémostase spontanée intraluminale responsable d'un thrombus endoluminal, soit une rupture pariétale plus ou moins complète avec irrégularités pariétales et extravasation de PDC dans un hématome extra luminal péricave au contact du segment veineux lésé. Il faut savoir que le saignement est rapidement contenu dans l'hématome favorisant ainsi l'hémostase par tam-

Paratger Le Site www.lemanip.com Tout Est Gratuit

Paratger Le Site www.lemanip.com Tout Est Gratuit
www.lemanip.com

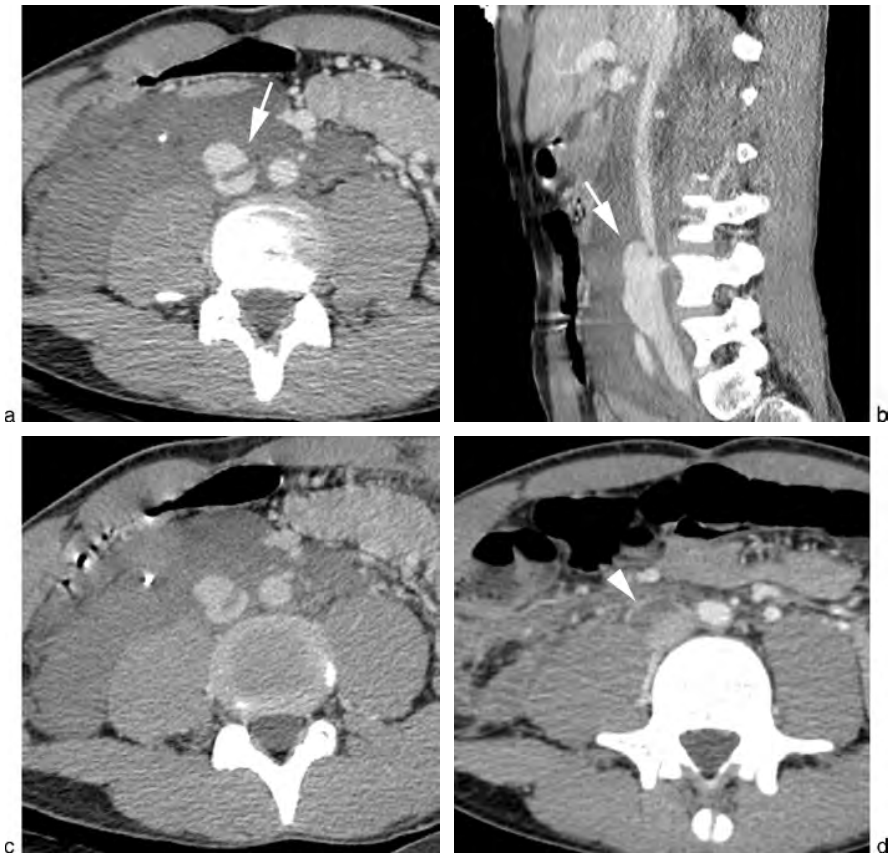

Fig. 27-2. TDM au temps portal (a et b), et au temps tardif (c). Évolution à J6 (d)
Traumatisme de la veine cave inférieure avec faux anévrisme (flèche) contenu par l'hémorétropéritoine. Patient traité par surveillance en milieu chirurgical. Le contrôle à J6 montre une évolution favorable avec constitution d'un thrombus mural (tête de flèche) permettant de colmater la brèche.

ponnement et pouvant créer une image de pseudo-anévrisme (fig. 27-2). Toute intervention chirurgicale dans ces conditions peut s'avérer dangereuse avec risque d'hémorragie massive et d'arrêt cardiaque, par levée de la pression au sein de l'hématome.

La perméabilité des différentes veines afférentes doit être précisée.

Pièges et difficultés diagnostiques

Les principales erreurs diagnostiques résident dans les artéfacts de flux (inhomogénéité de l'opacification cave en raison d'un temps trop précoce) qui peuvent être pris, à tort, pour des thrombi. Le diagnostic en TDM nécessite donc plusieurs temps de passage avec idéalement un temps veineux systémique qui est à environ 120 secondes après le début de l'injection (temps idéal pour affirmer un caillot endoluminal).

Les autres causes d'hématome rétropéritonéal doivent être éliminées, avant d'imputer la VCI (cf. chap. 17).

Impact thérapeutique

Les principaux risques sont dominés par le choc hémorragique et le risque d'embolie pulmonaire massive.

Paratger Le Site www.lemanip.com Tout Est Gratuit

Paratger Le Site www.lemanip.com Tout Est Gratuit
www.lemanip.com

En présence d'un simple thrombus, le traitement consiste en une anticoagulation efficace, cependant celle-ci est souvent contre-indiquée dans un contexte de lésions multiviscérales. Une thrombectomie chirurgicale est donc parfois réalisée (thrombus occlusif, atteinte des veines rénales…) mais reste une affaire d'école.

Dans les cas de rupture pariétale, la règle est au traitement chirurgical (suture, veinorrhaphie, pontage…). Des techniques de traitement endovasculaire sont de plus en plus pratiquées avec un abord veineux fémoral commun.

Au total

- Rare car souvent létal sur les lieux de l'accident.
- Apanage des traumatismes pénétrants++.
- Traumatisme aortique abdominal = bifurcation aorto-iliaque++, lésions élémentaires classiques.
- Traumatisme de la VCI = portion suprarénale et rétro-hépatique++, thrombus, hématome péricave ou extravasation de PDC.
- Analyse systématique de l'aspect des différentes branches vasculaires afférentes et efférentes (thrombosées, disséquées, perméables… ?).
- Traitement chirurgical ou endovasculaire.

« Petit signe à ne pas manquer »

Une hypodensité dans une veine peut être liée à un artéfact de flux ou à un temps trop précoce, savoir réaliser un temps veineux à 120 secondes environ pour s'affranchir de ces problèmes et ainsi éviter toute erreur diagnostique.

Rechercher un traumatisme digestif et rachidien dans toute lésion de l'aorte abdominale *(seat belt syndrome)*.

Bibliographie

Bersani D., Montaudon M., Borocco A., Parent Y., Barrère J.P. Traumatisme de la veine cave inférieure, aspect tomodensitométrique et angiographique. *J Radiol* 1997 ; 78 : 1163–1165.

Buckman R.F., Pathak A.S., Badellino M.M., Bradley K.M. Injuries of the inferior vena cava. *The Surgical clinics of North America* 2001 ; 81 (6) : 1431–1447.

Castelli P., Caronno R., Piffaretti G., Tozzi M. Emergency endovascular repair for traumatic injury of the inferior vena cava. *Eur J Cardiothorac Surg* 2005 ; 28 (6) : 906–908.

Choit R.L., Tredwell S.J., Leblanc J.G., Reilly C.W., Mulpuri K. Abdominal aortic injuries associated with chance fractures in pediatric patients. *Journal of Pediatric Surgery* 2006 ; 41 (6) : 1184–1190.

Meghoo C.A., Gonzalez E.A., Tyroch A.H., Wohltmann C.D. Complete occlusion after blunt injury to the abdominal aorta. *The Journal of Trauma* 2003 ; 55 (4) : 795–799.

Mouaffak Y., Mikou M.M., Benyacob A., Mosaddek A., Faroudy M., Ababou A., et al. [Traumatic thrombosis of the inferior vena cava]. *Annales francaises d'anesthesie et de reanimation* 2004 ; 23 (7) : 740–744.

Özbek C., Yetkin U., Gökğtoan T., Yaşa H., İlhan G., Bayrak S., Karahan N., Gürbüz A. Experience Wıth Infrarenal Vena Cava Injuries. *The Internet Journal of Thoracic and Cardiovascular Surgery* 2007 ; 11 (1).

Spencer T.A., Smyth S.H., Wittich G., Hunter G.C. Delayed presentation of traumatic aortocaval fistula : a report of two cases and a review of the associated compensatory hemodynamic and structural changes. *J Vasc Surg* 2006 ; 43 (4) : 836–840.

Paratger Le Site www.lemanip.com Tout Est Gratuit

Paratger Le Site www.lemanip.com Tout Est Gratuit

www.lemanip.com

Chapitre 28

Traumatismes pariétaux

Les traumatismes de la paroi abdominale sont rencontrés dans deux types de situation :

- soit lors d'un traumatisme pénétrant avec perte de substance sur le trajet de l'objet vulnérant ; en cas de plaie par arme à feu, il faut rechercher attentivement l'orifice de sortie ;
- soit lors d'un traumatisme fermé avec un choc direct pariétal antérieur responsable de lésions cutanée et musculo-aponévrotique par écrasement et compression ; cette compression abdominale entraîne une hyperpression intra-abdominale responsable de hernie traumatique au niveau des régions de faiblesse. Dans ce type de mécanisme, le traumatisme doit être à haute vélocité pour interrompre la solide sangle musculaire abdominale plutôt que celle diaphragmatique. Les lésions pariétales abdominales du classique *seat belt syndrome* (voir p. 258) sont secondaires à un choc direct sur la ceinture de sécurité.

Image typique

Plusieurs lésions peuvent se rencontrer en TDM et sont décrites ci-dessous. Elles concernent essentiellement la paroi abdominale antérieure. Cependant, les parties molles des régions fessières ou lombaires peuvent être atteintes et il faut donc systématiquement penser à les regarder.

Rupture complète de paroi

Elle correspond à une éviscération (**fig. 28-1**). En TDM, le péritoine pariétal antérieur et la sangle musculo-aponévrotique sont rompus avec visualisation d'une solution de continuité avec important diastasis musculaire. Les anses digestives sont en topographie sous-cutanée ou extériorisées. C'est une urgence thérapeutique chirurgicale par risque de nécrose digestive.

Fig. 28-1. Éviscération gauche traumatique (flèche) avec topographie partiellement extériorisée des anses grêles par perte de substance cutanée abdominale.

Hernie post-traumatique

Ce type de lésion est secondaire à une hyperpression intra-abdominale avec aggravation d'une déhiscence de paroi préexistante. Il en résulte une hernie d'anses digestives à travers un orifice préexistant physiologique, les anses étant toujours recouvertes de péritoine pariétal. Ce type de lésion est rarement diagnostiqué d'emblée, mais plusieurs mois voire plusieurs années après le traumatisme.

La TDM doit préciser la topographie exacte de la hernie (en général ombilicale ou lombaire), son contenu, les signes éventuels de souffrance digestive ainsi que les lésions associées intra-abdominales présentes dans plus de 60 % des cas.

Paratger Le Site www.lemanip.com Tout Est Gratuit

© 2009 Elsevier Masson SAS. Tous droits réservés

Paratger Le Site www.lemanip.com Tout Est Gratuit
www.lemanip.com

Désinsertion des muscles abdominaux

C'est sans doute un des traumatismes pariétaux les plus fréquemment rencontrés. Il s'agit d'une désinsertion myotendineuse chez l'adulte visualisée sous la forme d'une rétraction musculaire avec un hématome focal dans la zone désinsérée et d'un aspect de fracture avulsion chez l'enfant (fig. 28-2). Les topographies électives sont le muscle grand droit au niveau de son insertion pubienne, les muscles obliques et transverses au niveau de leur insertion iliaque (crête iliaque) et plus rarement au niveau de leur insertion haute au niveau des côtes.

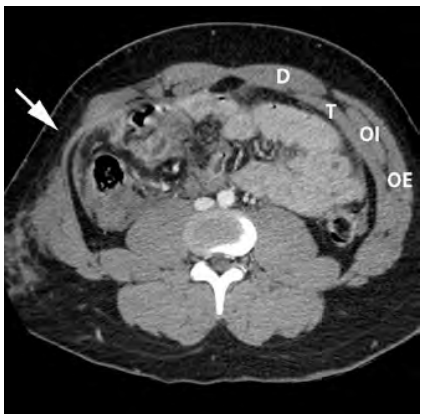

Fig. 28-2. Désinsertion des muscles transverse, oblique interne et externe à droite (flèche).
D : muscle droit de l'abdomen ; OE : muscle oblique externe ; OI : muscle oblique interne ; T : muscle transverse.

Hématome de paroi

Il peut être sous-cutané ou intramusculaire (fig. 28-3). Dans ce dernier cas, il peut être secondaire à un mécanisme intrinsèque (déchirure musculaire) ou extrinsèque (choc direct).

En TDM, il correspond à une collection hématique, hyperdense de topographie intramusculaire ou sous-cutanée. Il faut systématiquement rechercher un saignement actif en son sein (petites artères ou veines musculaires) qui peut nécessiter un traitement spécifique.

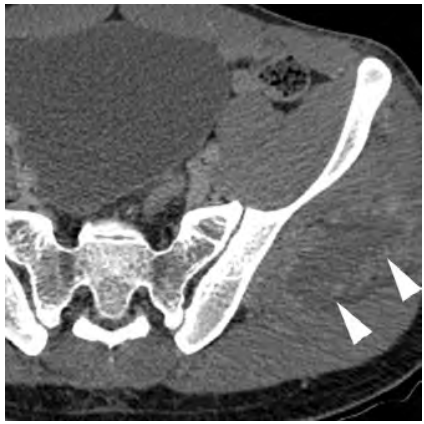

Fig. 28-3. TDM au temps tardif.
Hématome du moyen glutéus gauche (têtes de flèche) sans saignement actif.

Ecchymose (contusion pariétale)

Elle correspond en TDM, à une simple infiltration des tissus sous-cutanés se traduisant par une densification de la graisse sous-cutanée.

Impact thérapeutique

Les ecchymoses n'ont pas d'implication thérapeutique mise à part la prescription d'antalgiques si nécessaire.

Les urgences chirurgicales sont représentées par les éviscérations avec un risque de nécrose digestive.

En cas de hernie digestive isolée et non compliquée, le traitement est en général différé consistant à fermer l'orifice herniaire par l'interposition d'une plaque prothétique (dacron…). En cas de lésion intra-abdominale associée nécessitant une prise en charge chirurgicale, le traitement peut éventuellement se faire dans le même temps en fonction de la gravité du patient.

Les désinsertions musculaires sont réparées chirurgicalement.

L'évolution des hématomes est souvent bénigne (formation d'une cicatrice rétractile ou d'un granulome fibreux), marquée cependant par les risques de surinfection. Certains hématomes volumineux peuvent être évacués chirurgicalement et la présence d'un saignement actif peut nécessiter le recours à une embolisation.

Paratger Le Site www.lemanip.com Tout Est Gratuit

www.lemanip.co

Gratuittement

www.lemanip.com

Radiologie et imagerie medicale

Livres,memoires,rapport de stage,courses,radiologie conventionnelle,Scanner,TDM,IRM,Scintigraphie, Medecine nucleaire,Radiotherapie,Radiologie Interventionnelle,Oncologie,Clichees,Cas interpretes,exposes,medecine

https://www.lemanip.com/

www.lemanip.com

Paratger Le Site www.lemanip.com Tout Est Gratuit

www.lemanip.com

Au total

- Penser à regarder les parties molles !
- Signaler les hématomes pariétaux = topographie, taille et éventuel saignement actif car prise en charge spécifique possible (risque surinfection des gros hématomes).
- Hernie post-traumatique (++lombaire et ombilicale), apparition souvent retardée.
- Une désinsertion musculaire peut s'opérer.
- Éviscération = urgence chirurgicale.

Bibliographie

Aguirre D.A., Santosa A.C., Casola G., Sirlin C.B. Abdominal wall hernias : imaging features, complications, and diagnostic pitfalls at multi-detector row CT. *Radiographics* 2005 ; 25 (6) : 1501–1520.

Brenneman F.D., Boulanger B.R., Antonyshyn O. Surgical management of abdominal wall disruption after blunt trauma. *The Journal of Trauma* 1995 ; 39 (3) : 539–544.

Paratger Le Site www.lemanip.com Tout Est Gratuit

Paratger Le Site www.lemanip.com Tout Est Gratuit

www.lemanip.com

Chapitre 29

Traumatismes de la ceinture pelvienne

Ils intéressent entre 5 et 10 % des traumatismes fermés abdominaux et peuvent être divisés en fracture de l'anneau pelvien et en fracture du cotyle avec des mécanismes lésionnels différents.

Traumatismes de l'anneau pelvien

Généralités

Le bassin est un anneau osseux solide, sa rupture demande un mécanisme violent, à l'exception des personnes âgées (fragilité osseuse par insuffisance osseuse) chez lesquelles une simple chute de sa hauteur peut fracturer le cadre obturateur.

Notion de stabilité

La stabilité du bassin dépend de l'intégrité de ses ligaments, et notamment du solide hauban ligamentaire postérieur (ligaments sacro-iliaques postérieurs, sacro-épineux, interosseux…). Il existe des zones osseuses de moindre résistance, plus vulnérables, sièges principaux des différentes fractures rencontrées (fig. 29-1).

On prend l'habitude de distinguer l'arc antérieur qui comprend la symphyse pubienne et le cadre obturateur, et l'arc postérieur correspondant à l'aile iliaque, au sacrum et aux articulations sacro-iliaques (SI).

Chez l'enfant, il existe des formes particulières de traumatismes liés à la plasticité osseuse, à l'hyperlaxité physiologique ligamentaire et à la présence de structures cartilagineuses engendrant des fractures du cartilage en Y, des fractures avulsions, des fractures du cartilage ischio-pubien… avec des impacts pronostiques plus ou moins graves.

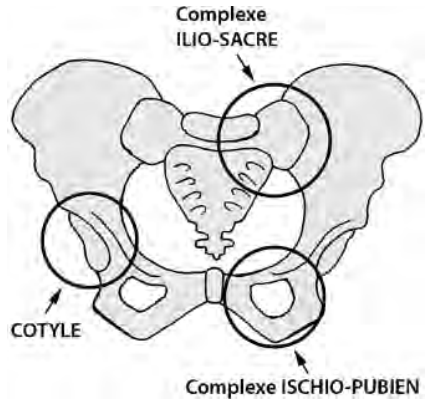

Fig. 29-1. Zones vulnérables de la ceinture pelvienne.

Classification lésionnelle

Il existe de nombreuses classifications de ces fractures : Letournel, Denis pour les fractures du sacrum, Roy-Camille, Resnik, Young et Burgess…

La classification internationale est celle de Tile modifiée par l'Association for Osteosynthesis en 1995 (classification Tile/AO, tableau 29-1) qui classe les lésions en fonction de leur mécanisme de survenue et de leur stabilité. Elle est bien corrélée à la gravité croissante du traumatisme, au taux de mortalité et à la prise en charge thérapeutique. Les fractures de type A n'entraînent aucune instabilité et ne nécessitent habituellement pas de traitement chirurgical. Celles de type B sont partiellement instables en rotation mais stables en verticalité (instabilité postérieure partielle). Les lésions de type C engendrent une instabilité

Paratger Le Site www.lemanip.com Tout Est Gratuit

© 2009 Elsevier Masson SAS. Tous droits réservés

Paratger Le Site www.lemanip.com Tout Est Gratuit
www.lemanip.com

Tableau 29-1 Classification de Tile/AO.

Type A : fracture stable, pas d'atteinte de l'arc postérieur		
A1	Fracture-avulsion.	
	A1.1	Épines iliaques.
	A1.2	Crête iliaque.
	A1.3	Tubérosité ischiatique.
A2	Fracture par choc direct.	
	A2.1	Fracture de l'aile iliaque.
	A2.2	Fracture unilatérale de l'arc antérieur.
	A2.3	Fracture bilatérale de l'arc antérieur.
A3	Fracture sacro-coccygienne transversale en dessous de S2.	
	A3.1	Dislocation sacro-coccygienne.
	A3.2	Sacrum non déplacé.
	A3.3	Sacrum déplacé.
Type B : rupture plus ou moins complète de l'arc antérieur avec rupture partielle de l'arc postérieur et instabilité en rotation		
B1	Mécanisme en compression antéro-postérieure, instabilité en rotation externe, lésion en *open book*, unilatérale.	
	B1.1	Rupture antérieure et atteinte des SI.
	B1.2	Fracture du sacrum.
B2	Mécanisme en compression latérale avec instabilité en rotation interne, unilatérale.	
	B2.1	Fracture en compression du sacrum.
	B2.2	Fracture ou subluxation partielle de la SI.
	B2.3	Fracture incomplète de l'aile iliaque.
B3	Rupture partielle bilatérale de l'arc postérieur.	
	B3.1	B1 bilatérale.
	B3.2	B1 d'un côté et B2 de l'autre.
	B3.3	B2 bilatérale.
Type C : fracture instable avec interruption complète de l'arc antérieur et postérieur, mécanisme en cisaillement		
C1	Rupture complète unilatérale avec instabilité verticale.	
	C1.1	À travers l'aile iliaque.
	C1.2	À travers la SI (fracture ou fracture/luxation).
	C1.3	À travers le sacrum.
C2	Fracture instable verticale d'un côté et en rotation de l'autre côté (association d'un type C d'un côté et B de l'autre).	
	C1.1	À travers l'aile iliaque.
	C1.2	À travers la SI (fracture ou fracture/luxation).
	C1.3	À travers le sacrum.
C3	Rupture complète bilatérale avec instabilité complète bilatérale.	
	C3.1	Extra-sacrée de manière bilatérale.
	C3.2	Extra-sacrée d'un côté et sacrée de l'autre.
	C3.3	Sacrée bilatérale.

Paratger Le Site www.lemanip.com Tout Est Gratuit

Paratger Le Site www.lemanip.com Tout Est Gratuit
www.lemanip.com

postérieure totale, rotatoire et verticale. Ces deux derniers types de fracture pourront nécessiter un traitement chirurgical.

Image typique

Deux dogmes

1) « Une interruption de l'anneau pelvien en un point doit faire attentivement chercher un second trait de fracture (homo ou controlatéral) ! »
2) « Les complications vasculaires et urologiques sont à rechercher systématiquement ! »

Fractures stables

Ce sont les fractures les plus fréquentes du bassin. Elles sont recensées dans le tableau ci dessous (tableau 29-2). Elles interrompent l'anneau pelvien en un seul point, le mécanisme de survenue est en général un choc direct.

Fractures-avulsion

Elles sont l'apanage des enfants et des adolescents, en rapport avec un arrachement osseux de l'insertion tendineuse par une contraction musculaire soudaine et intense. Ces zones de fragilité osseuse correspondent aux noyaux d'ossification secondaires fusionnant vers 20–25 ans. Les principaux sites atteints sont répertoriés dans le tableau suivant (tableau 29-3). C'est une fracture rare chez l'adulte, la zone fragile étant la jonction musculo-tendineuse siège de déchirure.

Fracture isolée de l'aile iliaque

Elle survient en choc direct, est rarement déplacée et n'a pas de gravité propre (fig. 29-2).

Tableau 29-2 Fractures pelviennes stables.

Fracture avulsion d'une insertion tendineuse.
Fracture isolée de l'aile iliaque.
Fracture(s) unilatérale(s) d'une ou des deux branches pubiennes ou une fracture d'une seule branche pubienne de manière bilatérale.
Fractures bilatérales des branches ilio- et ischio-pubiennes = « fracture en cadre ».
Fracture sacro-coccygienne siégeant en dessous de S2.

Tableau 29-3 Muscles incriminés en fonction de la topographie de la fracture-avulsion.

Site de fracture	Muscle incriminé
Épine iliaque antéro-supérieure.	Sartorius et tenseur du fascia lata.
Épine iliaque antéro-inférieure.	Droit fémoral.
Épine ischiatique.	Biceps fémoral, semi-membraneux et semi-tendineux.
Crête iliaque.	Muscles abdominaux.
Branche ischiatique.	Muscles adducteurs.

Fractures du cadre obturateur

Elles sont l'apanage des personnes âgées. Elles sont stables si elles sont isolées mais il faut s'assurer, notamment en cas de fracture unilatérale des deux branches pubiennes, de l'absence de lésion associée de l'arc postérieur (disjonction SI controlatérale++) mais le mécanisme est alors différent et plus violent.

Lors des fractures en cadre (les deux branches pubiennes de manière bilatérale), il faut rechercher des lésions associées de la vessie et/ou de l'urètre.

Fractures sacro-coccygiennes

Le diagnostic de fracture du coccyx est essentiellement clinique en raison de la grande variabilité de la morphologie, du nombre et de l'inclinaison des pièces coccygiennes rendant le diagnostic en imagerie très incertain. Une angulation sacro-coccygienne de plus de 90° peut encore être physiologique !

Les fractures du sacrum dont le trait est transversal siégeant en dessous de la ligne glutéale, au niveau des 3e et 4e pièces sacrées, sont en général isolées. En cas de déplacement fracturaire, un déficit neurologique peut être associé.

Fractures instables

Elles interrompent l'anneau pelvien en deux points, au niveau de l'arc antérieur et postérieur. L'arc antérieur est en général interrompu au niveau de la symphyse pubienne ou du cadre obturateur et l'arc postérieur au niveau des SI, de l'aileron sacré (à travers ou en périphérie des trous

Paratger Le Site www.lemanip.com Tout Est Gratuit

Paratger Le Site www.lemanip.com Tout Est Gratuit
www.lemanip.com

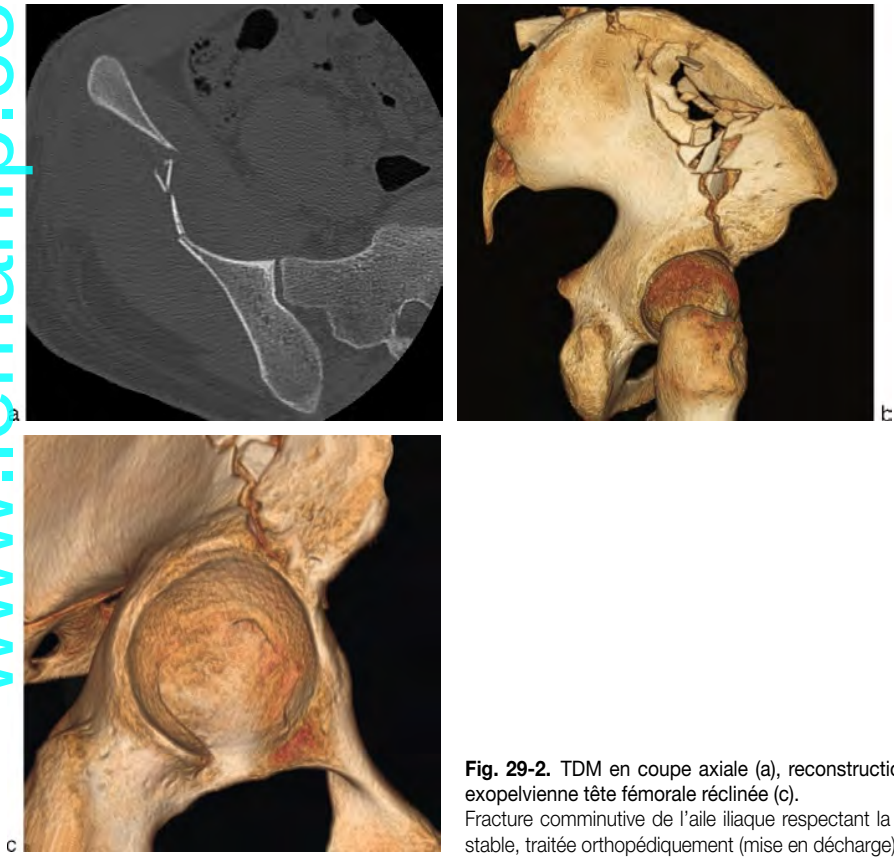

Fig. 29-2. TDM en coupe axiale (a), reconstruction 3D VR (b) et vue exopelvienne tête fémorale réclinée (c).
Fracture comminutive de l'aile iliaque respectant la cavité cotyloïdienne, stable, traitée orthopédiquement (mise en décharge).

sacrés qui constituent une zone de faiblesse) ou de l'aile iliaque.

L'instabilité résultante est rotatoire si les ligaments postérieurs sont intacts (stabilité verticale conservée), et totale (rotatoire et verticale) en cas de rupture complète du complexe ligamentaire postérieur (apanage des mécanismes violents en cisaillement).

Il existe trois grands types de mécanismes élémentaires qui sont répertoriés ci-dessous.

Compression latérale

Un mécanisme en compression latérale de l'aile iliaque ou du grand trochanter entraîne un mouvement en rotation médiale de l'hémibassin (fig. 29-3). Il en résulte des lésions des branches ilio- et ischiopubiennes souvent déplacées en chevauchement avec atteinte de l'arc postérieur (diastasis postérieur de l'articulation sacro-iliaque ou fracture iliaque ou sacrée). Les lésions sont homo et/ou controlatérales à la compression (fig. 29-4).

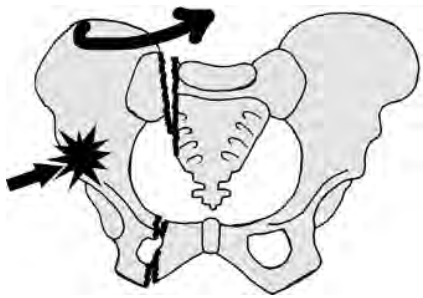

Fig. 29-3. Illustration du type de fracture de l'anneau pelvien en compression latérale.

Compression antéro-postérieure ou *open book*

C'est le mécanisme le plus fréquent (fig. 29-5). Une compression antéro-postérieure sur un hémi-

Paratger Le Site www.lemanip.com Tout Est Gratuit

Paratger Le Site www.lemanip.com Tout Est Gratuit
www.lemanip.com

Fig. 29-4. TDM en reconstruction 3D VR (a) et sagittale (b).
Fracture en compression latérale gauche avec fracture des deux cadres obturateurs (têtes de flèche) et fracture verticale de l'aileron sacré gauche (flèche). Notez l'important hématome sous-péritonéal (*) sans lésion urologique décelable.

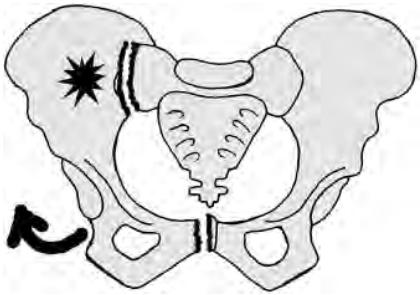

Fig. 29-5. Illustration du mécanisme en compression antéro-postérieure avec ici choc direct sur l'aile iliaque droite.

bassin ou une rotation externe forcée d'un membre inférieur (transmission des forces de rotation externe au bassin *via* la tête fémorale) entraînent une rotation externe d'un hémibassin. Il en résulte des lésions dites en *open book* (« livre ouvert ») avec ouverture antérieure du bassin.

Les lésions débutent au niveau de l'arc antérieur avec disjonction de la symphyse pubienne ou fracture verticale des branches ischio- et ilio-pubiennes. L'importance de la disjonction symphysaire est prédictive du risque de lésions ligamentaires postérieures et de lésions associées (fig. 29-6). Ainsi, un diastasis symphysaire supérieur à 25 mm est en général associé à une rupture du plancher pelvien ou des ligaments sacro-épineux et est très fréquemment associé à des lésions viscérales sous-jacentes (vessie et urètre++). Un diastasis inférieur à 25 mm ne s'accompagne en général, ni de lésions ligamentaires postérieures ni de lésions viscérales.

N.B. Un espace interpubien normal est inférieur à 15 mm mais cette distance est variable en fonction de la parité et doit être en tout cas inférieure à 25–30 mm.

L'atteinte de l'arc postérieur se traduit par une fracture sacrée souvent verticale. En cas de traumatisme plus violent, on assiste à une atteinte des SI avec bâillement antérieur et arrachement ligamentaire sacro-épineux et sacro-tubéraux ipsilatéraux (fig. 29-7). Au maximum, le complexe ligamentaire SI postérieur se rompt, libérant ainsi l'hémibassin et entraînant une fracture très instable.

N.B. Il est intéressant de réaliser des reconstructions coronales obliques dans l'axe du sacrum pour bien montrer le trait de fracture, sa topographie et son orientation.

Cisaillement

Le mécanisme en cisaillement survient lors d'un impact vertical sur un ou les deux membres inférieurs (chute d'un lieu élevé). Ce déplacement vertical entraîne une séparation d'un hémibassin lié en général à une disjonction pubienne en avant et une disjonction sacro-ilio-lombaire en arrière (fig. 29-8). L'hémibassin fracturé est ascensionné vers le haut.

Paratger Le Site www.lemanip.com Tout Est Gratuit

Paratger Le Site www.lemanip.com Tout Est Gratuit
www.lemanip.com

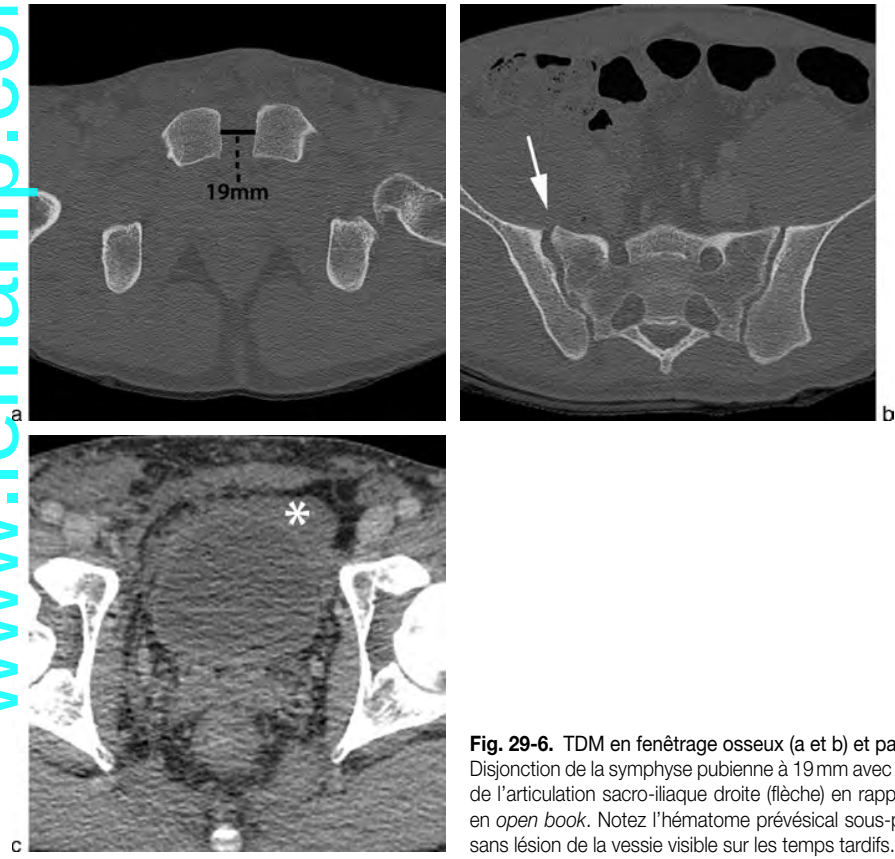

Fig. 29-6. TDM en fenêtrage osseux (a et b) et parties molles (c). Disjonction de la symphyse pubienne à 19 mm avec disjonction antérieure de l'articulation sacro-iliaque droite (flèche) en rapport avec une fracture en *open book*. Notez l'hématome prévésical sous-péritonéal associé (*) sans lésion de la vessie visible sur les temps tardifs.

Le complexe ligamentaire postérieur est totalement rompu. Ces fractures sont systématiquement associées à de nombreuses lésions viscérales sous-jacentes. Une fracture de l'apophyse transverse de L5 peut être associée par cisaillement.

Mécanismes combinés

L'association d'un mécanisme de cisaillement et de compression engendre des lésions complexes (fig. 29-9 et 29-10).

N.B. Les fractures de la partie supérieure du sacrum résultent de forces indirectes transmises par un bras de levier rachidien sur un bassin fixe et nécessitent un traumatisme violent (fig. 29-11). Elles peuvent être transversales ou prendre l'aspect d'une fracture verticale des ailerons sacrés avec refend transversal passant par les corps de S1 ou S2 (classique fracture en « H »). Les déficits neurologiques sont fréquents.

Complications viscérales

Elles font toute la gravité du traumatisme et sont à rechercher systématiquement. Elles sont d'ordre vasculaire, nerveux et urologique.

N.B. Une fracture du bassin est dite ouverte si elle communique avec le rectum, le vagin ou avec l'environnement par une brèche cutanée.

Complications vasculaires

Elles sont en cause dans près de 50 % des décès directement imputables aux fractures pelviennes. Elles peuvent être d'origine veineuse (environ

Paratger Le Site www.lemanip.com Tout Est Gratuit

Paratger Le Site www.lemanip.com Tout Est Gratuit
www.lemanip.com

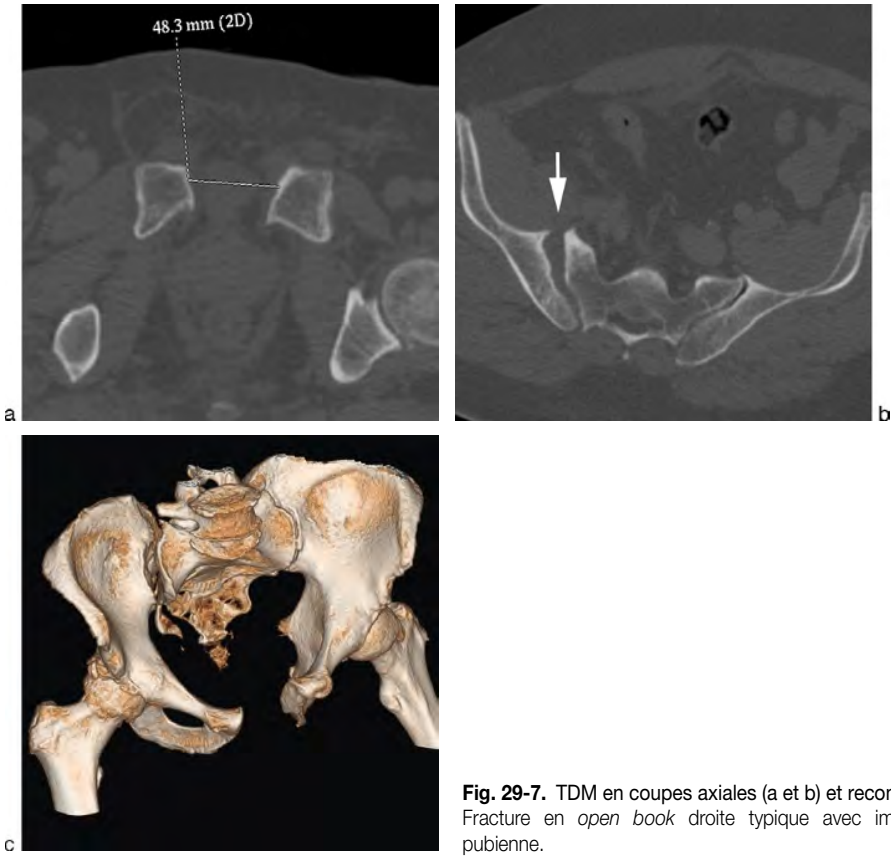

Fig. 29-7. TDM en coupes axiales (a et b) et reconstruction 3D VR (c). Fracture en *open book* droite typique avec importante disjonction pubienne.

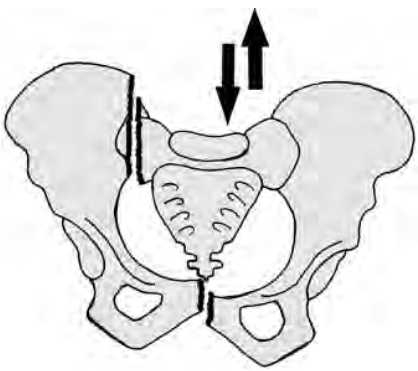

Fig. 29-8. Illustration du mécanisme de cisaillement, libérant l'hémibassin droit qui est ascensionné.

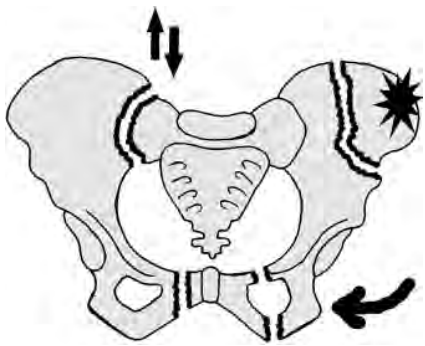

Fig. 29-9. Illustration d'une fracture du bassin lors d'un mécanisme complexe (ici cisaillement et choc latéral gauche).

Paratger Le Site www.lemanip.com Tout Est Gratuit

Paratger Le Site www.lemanip.com Tout Est Gratuit

www.lemanip.com

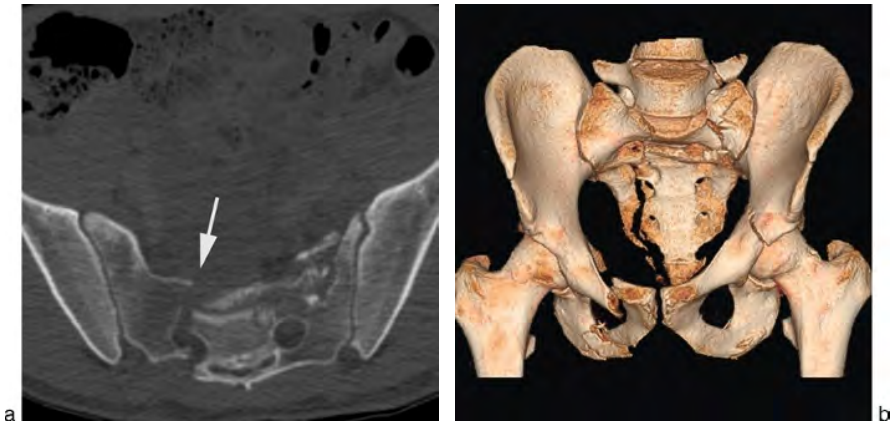

Fig. 29-10. TDM en coupe axiale (a) et reconstruction 3D VR (b) illustrant un traumatisme complexe du bassin avec fracture antérieure (cadre obturateur droit et cotyle gauche) et postérieure (fracture des deux ailerons sacrés) bilatérale.
Notez la composante de cisaillement avec fracture de l'apophyse transverse gauche de L5 et la composante de compression avec déplacement antéro-postérieur de la fracture sacrée droite (flèche).

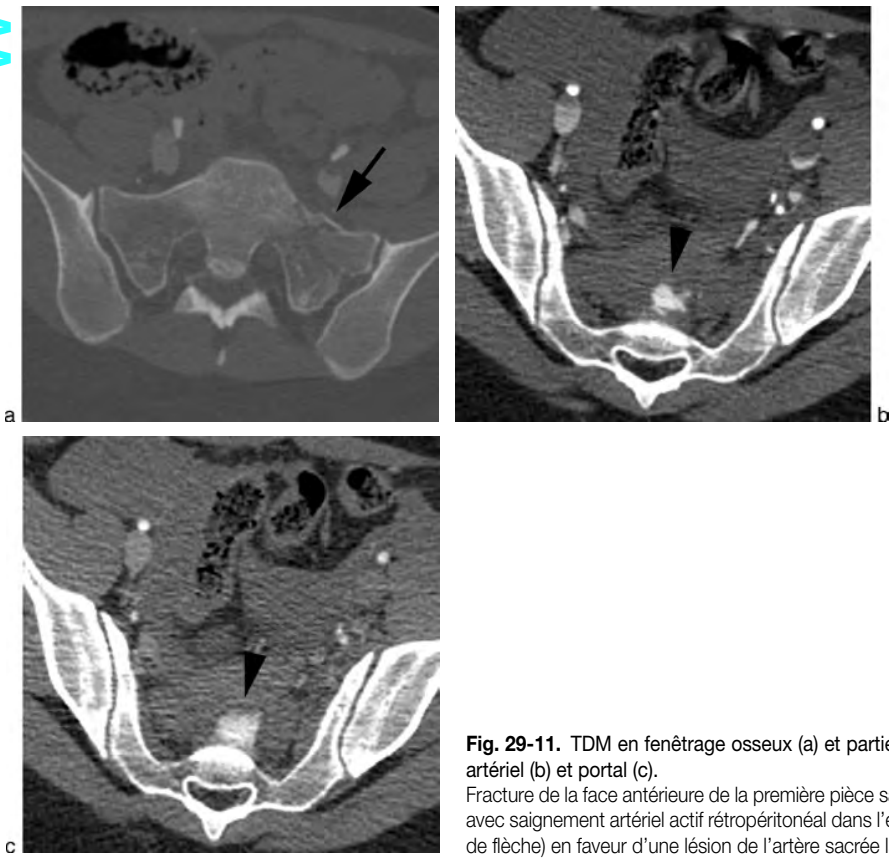

Fig. 29-11. TDM en fenêtrage osseux (a) et parties molles aux temps artériel (b) et portal (c).
Fracture de la face antérieure de la première pièce sacrée gauche (flèche) avec saignement artériel actif rétropéritonéal dans l'espace présacré (tête de flèche) en faveur d'une lésion de l'artère sacrée latérale.

Paratger Le Site www.lemanip.com Tout Est Gratuit

Paratger Le Site www.lemanip.com Tout Est Gratuit
www.lemanip.com

deux tiers des cas) ou artérielle (environ un tiers des cas), qu'il est primordial de différencier en TDM car la prise en charge thérapeutique ne sera pas la même.

Le siège du saignement oriente vers l'origine artérielle ou veineuse et permet d'approcher l'artère lésée. Ainsi, les saignements médians prévésicaux ou présacrés évoquent plus un saignement veineux qui peut provenir soit des tranches de section osseuse, soit des petites veines périfracturaires, soit plus rarement des troncs ilio-cave.

Le saignement artériel constitue l'urgence thérapeutique. Les artères les plus fréquemment atteintes sont en avant les artères pudendales internes et obturatrices, et en arrière les artères glutéales, sacrées et ilio-lombaires (**fig. 29-12**). L'hémorragie artérielle rétropéritonéale peut s'étendre de la racine de la cuisse au diaphragme avec plus ou moins de suffusion en intrapéritonéal (si abondant). Les lésions artérielles sont multiples dans près de la moitié des cas et peuvent siéger du côté homo ou controlatéral à la fracture. La TDM a pour but de préciser le nombre de foyers de saignement, leur importance (extravasation punctiforme ou en large plage) et tenter de préciser l'artère lésée (**tableau 29-4**).

D'autres types de traumatismes vasculaires doivent être recherchés comme par exemple des dissections, des faux anévrismes, des occlusions (aspect de *cut-off* de l'opacification vasculaire = arrêt brutal) ou des sténoses sur les branches collatérales de l'artère iliaque interne (**fig 29-13**), qui peuvent avoir des conséquences redoutables (ischémie ou saignement secondaire) en cas d'absence diagnos-

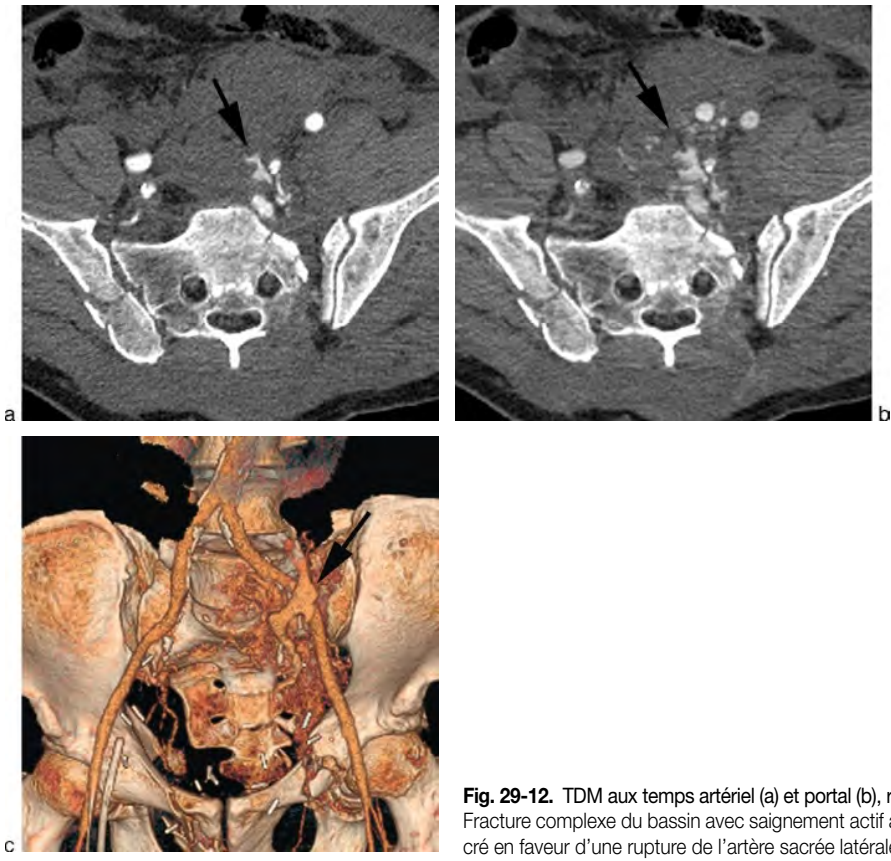

Fig. 29-12. TDM aux temps artériel (a) et portal (b), reconstruction VR (c). Fracture complexe du bassin avec saignement actif artériel (flèche) présacré en faveur d'une rupture de l'artère sacrée latérale gauche.

Paratger Le Site www.lemanip.com Tout Est Gratuit

Paratger Le Site www.lemanip.com Tout Est Gratuit
www.lemanip.com

Tableau 29-4 Artères lésées en fonction de la topographie de l'extravasation et du type de fracture.

Artère lésée	Pièce osseuse fracturée	Topographie de l'extravasation de PDC
Ilio-lombaire	Ilium. Disjonction antérieure des SI.	En avant de la SI. Dans le muscle iliaque.
Sacrée latérale	Sacrum.	Présacré.
Glutéale supérieure (et ± glutéale inférieure)	Fracture complexe à proximité de la grande échancrure sciatique. Contusion des muscles glutéaux. Fracture épine ischiatique.	Grande échancrure sciatique au-dessus du piriforme. Dans ou sous le muscle grand gluteus.
Pudendale interne	Fracture en *open book* avec disjonction pubienne ou fracture verticale du ramus ischio-pubien.	Fosse ischio-rectale. Graisse du diaphragme urogénital.
Obturatrice	Partie supérieure du cadre obturateur. Fracture du cotyle.	Au sein du muscle obturateur interne.
L'individualisation des saignements des artères viscérales est quasi impossible en TDM (artère utérine, vésicale supérieure et inférieure, rectale moyenne…).		

tique. La sémiologie TDM de ces lésions est la même que pour les traumatismes vasculaires des membres inférieurs (cf. chap. 32).

N.B. Il ne faut pas confondre un blush artériel avec un fragment osseux ! L'analyse des différents temps de l'injection permettra de facilement identifier le fragment osseux qui ne change pas de forme ni de densité (densité calcique élevée spontanée) à la différence de l'extravasation artérielle qui « s'étale » sur les temps tardifs.

N.B. On peut voir lors d'un temps artériel, un blush à la racine du pénis correspondant à un « blush caverneux », bilatéral et symétrique, avec *wash out* sur les autres séries, pouvant être confondu avec un saignement artériel mais correspondant à un blush capillaire « normal » (fig. 29-14).

Complications neurologiques

Presque la moitié des patients ayant une fracture du sacrum vont présenter une atteinte nerveuse déficitaire (pédicule lombo-sacré) par étirement ou compression des racines sacrées avec au maximum une avulsion radiculaire de mauvais pronostic. Les risques d'atteinte nerveuse s'accroissent au fur et à mesure que le trait « s'internalise » au niveau du sacrum (risque maximum si atteinte du canal central) et en cas de disjonction SI. Un hématome volumineux peut également comprimer le nerf fémoral qui chemine dans l'épaisseur du muscle ilio-psoas. Le nerf sciatique et/ou ses branches peuvent être lésés dans tout traumatisme postérieur du bassin (épine ischiatique, luxation postérieure de hanche, colonne postérieure…). Les autres nerfs (obturateur, pudendal) sont plus rarement atteints.

Complications urologiques

Un traumatisme de la vessie, de l'urètre ou du bas uretère doit être systématiquement recherché avec la réalisation de temps très tardifs (supérieur à 10 minutes pour obtenir un bon remplissage vésical) ou de cysto-scanner. Nous convions le lecteur à se référer aux chapitres dédiés (traumatisme de la vessie, de l'urètre…) pour plus de détails.

Complications digestives

Les lésions ano-rectales sont rares mais graves avec un risque de pelvipéritonite. Elles sont évoquées devant un rétropneumopéritoine avec rectorragies.

Pièges et difficultés diagnostiques

La principale difficulté diagnostique consiste… à ne pas diagnostiquer le second trait de fracture qui constitue un facteur d'instabilité. Tout traumatisme du bassin doit donc être lu avec atten-

Paratger Le Site www.lemanip.com Tout Est Gratuit

Paratger Le Site www.lemanip.com Tout Est Gratuit
www.lemanip.com

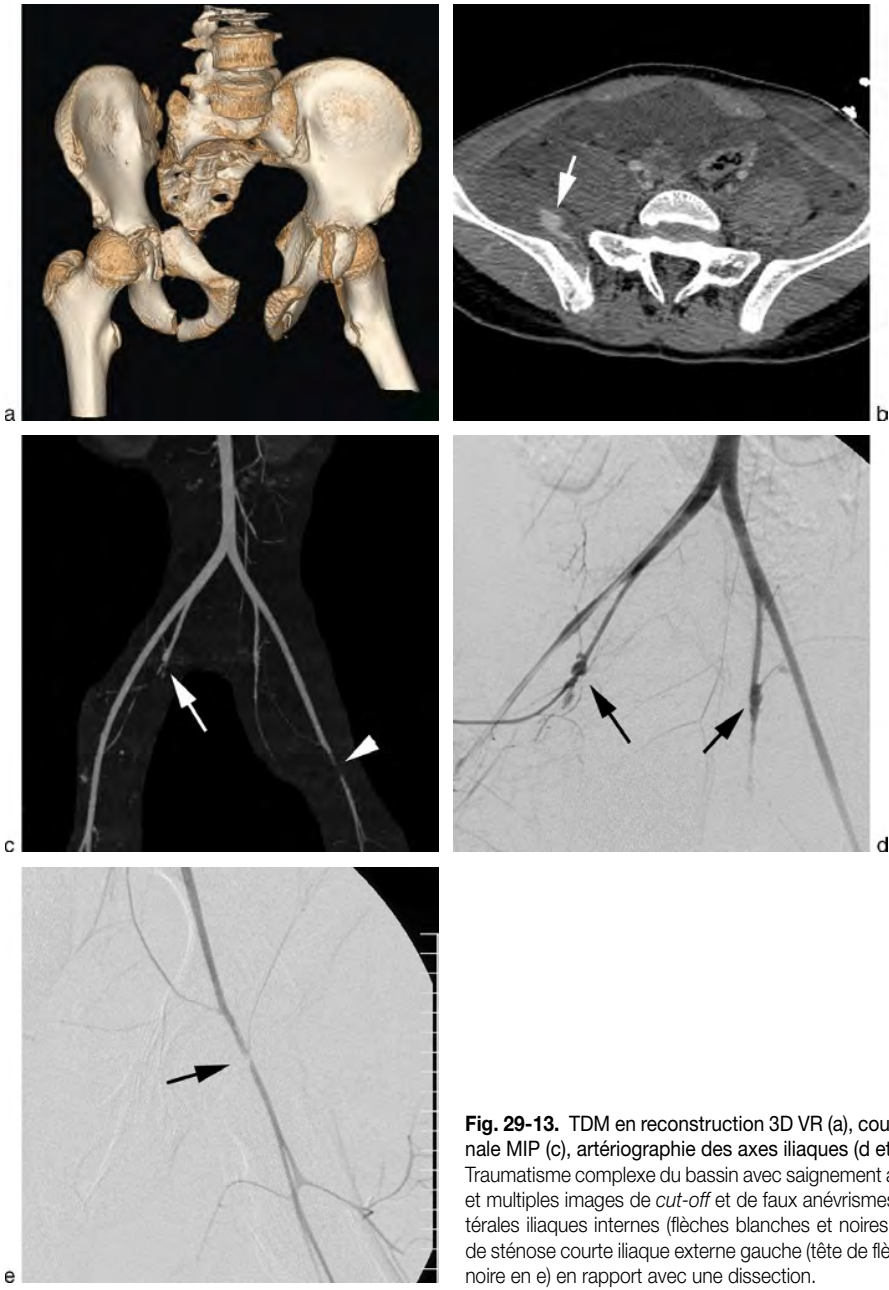

Fig. 29-13. TDM en reconstruction 3D VR (a), coupe axiale (b) et coronale MIP (c), artériographie des axes iliaques (d et e).
Traumatisme complexe du bassin avec saignement actif ilio-lombaire droit et multiples images de *cut-off* et de faux anévrismes des branches collatérales iliaques internes (flèches blanches et noires en d). Notez l'image de sténose courte iliaque externe gauche (tête de flèche blanche et flèche noire en e) en rapport avec une dissection.

Paratger Le Site www.lemanip.com Tout Est Gratuit

Paratger Le Site www.lemanip.com Tout Est Gratuit

Fig. 29-14. TDM au temps portal.
Hyperdensité physiologique de la racine des corps caverneux (flèche).

tion, en s'aidant des reconstructions 2D (MPR) et 3D VR.

Les anomalies de fermeture de l'arc postérieur du sacrum ne doivent pas être prises pour des lésions traumatiques. Ces variantes physiologiques possèdent des bords corticalisés et réguliers, et sont souvent présentes sur plusieurs étages consécutifs.

Impact thérapeutique

La morbidité et la mortalité des fractures du bassin sont élevées. Ce sont les lésions vasculaires associées qui font la gravité de ces lésions par choc hémorragique. En effet, le rétropéritoine peut contenir jusqu'à 4 litres de sang avant qu'un tamponnement ne survienne.

La prise en charge thérapeutique est donc basée sur trois principes clés :

- *tout choc hémorragique* doit être contrôlé par des mesures de réanimation puis embolisé (plus rarement opéré) en urgence (pronostic vital) en cas de saignement actif artériel ; le radiologue urgentiste doit essayer de préciser la ou les artères lésées pour guider son collègue interventionnel dans la voie d'abord et dans la procédure d'embolisation ; il n'y a pas de consensus sur la chronologie de la réalisation de l'artériographie ni de la fixation orthopédique même si les études expérimentales plaident en faveur d'une embolisation première ; les ligatures artérielles chirurgicales sont souvent un échec à cause d'une part des nombreuses collatérales qui alimentent ou reprennent en charge les vaisseaux lésés (récidive hémorragique), et d'autre part, du haut risque septique ;
- *toute fracture instable* du bassin doit être réduite en urgence puis stabilisée permettant l'hémostase veineuse ; en effet, une simple réduction des foyers fracturaires par fixateur externe ou clamp pelvien permet de réduire le volume de la cavité pelvienne (en réduisant le volume de diffusion de l'hématome) en créant un tamponnement physiologique ; pour mémoire, un diastasis de la symphyse de 2 cm peut élargir le volume pelvien normal de 1,5 litres, à plus de 5 litres ! Toute esquille osseuse conflictuelle sur un vaisseau devra bénéficier d'une fixation chirurgicale du foyer fracturaire ;
- *tout bassin ascensionné* doit être tracté (traction trans condylienne) ; puis une stabilisation par ostéosynthèse interne est parfois réalisée en cas de déplacement majeur.

Le traitement est conservateur dans les fractures stables ou faiblement ou non déplacées et non compliquées.

La présence d'une atteinte rectale nécessite une colostomie en urgence.

N.B. En cas de choc hémorragique d'une autre origine, nécessitant une laparotomie en urgence, l'hématome rétropéritonéal ne sera pas évacué et le péritoine pariétal postérieur non ouvert en raison du risque d'exsanguination massive (hémostase assurée par les parois du rétropéritoine).

Le traitement des complications urologiques a été abordé dans chaque chapitre spécifique.

Au total

- Toujours chercher un second trait de fracture !
- Fractures stables = aile iliaque isolée ou cadre obturateur isolé ou fracture-avulsion ou sacrum sous S2.
- Fracture instable si atteinte de l'arc antérieur et postérieur.
- Préciser topographie du trait, importance des disjonctions, le déplacement (ascension éventuelle d'un hémi bassin), et la comminution.
- Rechercher complications vasculaires +++ et urologiques.
- Réduction en urgence si saignement veineux ou si ascension hémibassin et traitement endovasculaire si saignement actif artériel.

Paratger Le Site www.lemanip.com Tout Est Gratuit

Paratger Le Site www.lemanip.com Tout Est Gratuit

www.lemanip.com

« Petit signe à ne pas manquer »

Rechercher fracture apophyse transverse de L5 signant un mécanisme de cisaillement.

Saignement artériel postérieur = plutôt sacrée latérale, ilio-lombaire ou glutéale supérieure ; saignement artériel antérieur = plutôt obturatrice et pudendale.

Fracture du cotyle

Généralités

La cavité cotyloïdienne est une région anatomique appartenant au bassin, mais sa fonction articulaire fait que les fractures du cotyle sont considérées comme une entité séparée des autres fractures du bassin.

Rappel anatomique

Le cotyle (acétabulum) se situe au niveau du cartilage triradié (jonction entre l'ilium, l'ischion et le pubis). La partie supérieure de sa surface articulaire, appelée toit du cotyle, transmet le poids du corps au fémur en position debout. Il est compris entre l'épine iliaque antéro-supérieure et la grande échancrure sciatique.

On divise classiquement le cotyle en deux colonnes formant un V inversé (fig. 29-15) :

- la colonne postérieure ou ilio-ischiatique descend de l'angle de la grande échancrure sciatique à la tubérosité ischiatique ;
- la colonne antérieure ou ilio-pubienne descend depuis la partie antérieure de l'aile iliaque à la symphyse pubienne.

La zone entre les deux colonnes est appelée zone neutre, elle appartient de manière indifférente à l'une ou l'autre colonne.

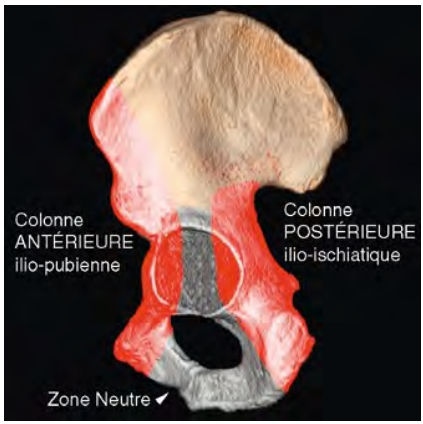

Fig. 29-15. Vue exopelvienne permettant d'illustrer les deux colonnes du cotyle, colorées en rouge.
La zone grisée correspondant à la zone neutre pouvant appartenir à l'une ou l'autre des colonnes.

Classification

La classification de Letournel et Judet, la plus utilisée, classe ces fractures en lésions élémentaires (pour environ 40 %) et combinées (pour environ 60 %), avec un impact sur la prise en charge thérapeutique mais sans corrélation avec la gravité des lésions (tableau 29-5).

Image typique

L'analyse de la fracture se fera dans un premier temps par l'analyse des traits de fracture dans le plan axial, qui orientera sur la topographie et la complexité de la fracture (colonne ? paroi ?…). Les traits plutôt coronaux orienteront vers une fracture d'une colonne et les traits plutôt sagittaux vers une fracture d'une paroi (fig. 29-16). Des reconstructions 2D dans les plans coronal du bassin et oblique du cotyle (parallèle et perpendiculaire à son axe antéro-postérieur) et des reconstructions 3D confirmeront la topographie lésionnelle. Le compte rendu devra préciser :

- l'existence d'une impaction ou d'une encoche des surfaces articulaires ;
- la congruence articulaire (luxation de la tête fémorale ?) ;

Tableau 29-5 Classification des fractures du cotyle selon Letournel et Judet.

Lésions élémentaires (par ordre de fréquence décroissant)	Lésions combinées (par ordre de fréquence décroissant)
Fracture de la paroi postérieure. Fracture transversale. Fracture de la colonne antérieure. Fracture de la colonne postérieure. Fracture de la paroi antérieure.	Fracture transversale avec fracture de la paroi postérieure. Fracture bicolonne. Fracture en « T ». Fracture de la colonne (et/ou paroi) antérieure et hémitransversale postérieure. Fracture de la colonne et la paroi postérieure.

Paratger Le Site www.lemanip.com Tout Est Gratuit

Paratger Le Site www.lemanip.com Tout Est Gratuit
www.lemanip.com

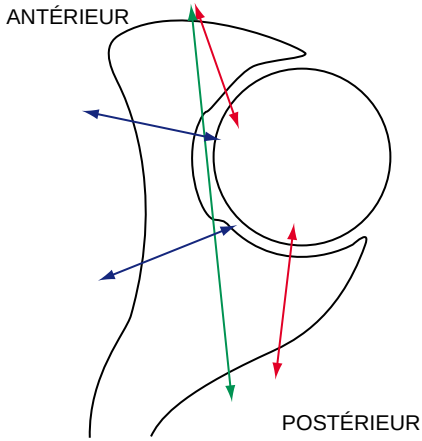

Fig. 29-16. Illustration d'un cotyle en coupe axiale de TDM. Les traits en rouge représentent des fractures de parois, les traits en bleu, les fractures de colonnes et le trait vert, une fracture transversale.

- l'existence de fragments osseux intra-articulaires ;
- les lésions associées.

N.B. Attention, les reconstructions 3D peuvent sous-estimer certains traits de fractures acétabulaires, l'interligne coxo-fémoral étant inclus dans un complexe osseux fermé.

Lésions élémentaires

Paroi postérieure

C'est la fracture la plus fréquente des fractures du cotyle (fig. 29-17).

Mécanisme

Elle résulte d'une force en compression antéro-postérieure transmise par le fémur sur une hanche fléchie (typiquement choc frontal avec genoux venant s'impacter contre le tableau de bord) qui détache la paroi postérieure en bloc (fracture-séparation) ou en fragments comminutifs (fig. 29-18).

Trait

Le trait est sagittal discrètement oblique en TDM sans anomalie des autres parois cotyloïdiennes (fig. 29-19). Parfois cette lésion n'est visualisée que sous la forme d'une impaction ostéochondrale de la paroi postérieure du cotyle.

Fig. 29-17. Fracture de la paroi postérieure.

Lésions associées

Luxation ou subluxation postérieure de la tête fémorale, lésion du nerf sciatique, lacération de l'artère glutéale supérieure.

Transversale

Mécanisme

Choc direct latéral.

Trait

Le trait est antéro-postérieur, il passe par les colonnes antérieures et postérieures et divise l'os iliaque en deux fragments : un supérieur, rattaché au sacrum et stable et l'autre inférieur, ischio-pubien instable (fig. 29-20). On distingue trois formes selon la topographie du trait par rapport au toit du cotyle : juxta-tectal (juste au-dessous du toit du cotyle), transtectal (à travers le toit du cotyle) et infratectal (par les deux parois du cotyle). Cette dernière forme passe toujours par le centre de la tête fémorale qui peut venir se luxer en dedans (luxation centrale). Si le trait antéropostérieur est oblique, il a tendance à se latéraliser vers le bas (3D++), pouvant alors être confondu avec une fracture de la paroi postérieure.

Lésions associées

Une lésion des sacro-iliaques doit systématiquement être recherchée.

Paratger Le Site www.lemanip.com Tout Est Gratuit

Paratger Le Site www.lemanip.com Tout Est Gratuit

www.lemanip.com

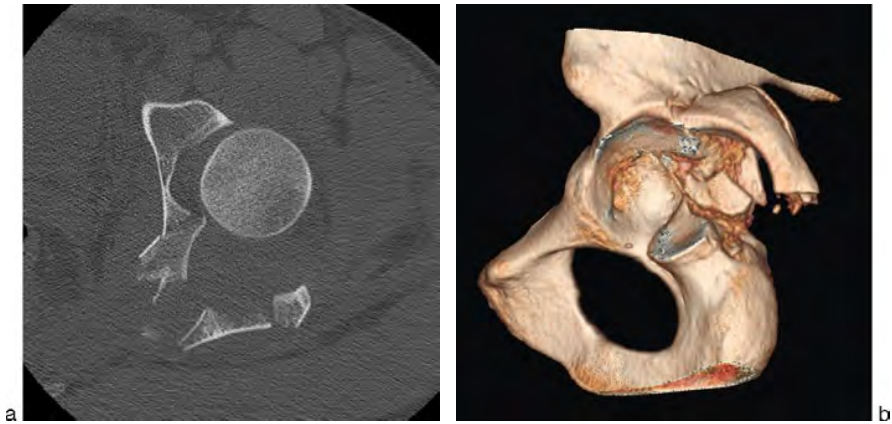

Fig. 29-18. TDM en coupe axiale (a) et reconstruction 3D.
Fracture comminutive de la paroi postérieure du cotyle. Notez l'intégrité du cadre obturateur.

Fig. 29-19. Fracture non déplacée de la paroi postérieure du cotyle.

Fig. 29-20. Fracture transversale.

Colonne antérieure

C'est une fracture rarement isolée et en général associée à une fracture de la colonne postérieure ou transversale.

Mécanisme

Elle est secondaire à un choc sur le grand trochanter alors que la hanche est en rotation externe.

Trait

Le trait est frontal et débute en avant entre les épines iliaques antérieures puis se prolonge jusqu'à la fosse acétabulaire et se termine en un point variable de la branche ischio-pubienne (si le trait est bas sur la colonne antérieure alors le trait sera très postérieur sur la branche ischio-pubienne). L'intégrité de la branche ischio-pubienne élimine ce type de fracture (fig. 29-21 et 29-22).

Lésions associées

Aucune en particulier.

Colonne postérieure

C'est une fracture également rarement isolée.

Paratger Le Site www.lemanip.com Tout Est Gratuit

Paratger Le Site www.lemanip.com Tout Est Gratuit
www.lemanip.com

Fig. 29-21. Fracture de la colonne antérieure.

Mécanisme

Identique à celui des fractures de la paroi postérieure mais la hanche est alors en abduction.

Trait

Le trait est frontal s'étendant depuis la grande échancrure sciatique en arrière jusqu'à la partie postérieure de la fosse acétabulaire puis se termine au niveau de la branche ischio-pubienne (cette dernière est obligatoire pour parler de colonne postérieure) (**fig. 29-23**).

Lésions associées

Luxation postérieure de hanche, le nerf sciatique peut être lésé.

Paroi antérieure

C'est la fracture la plus rare.

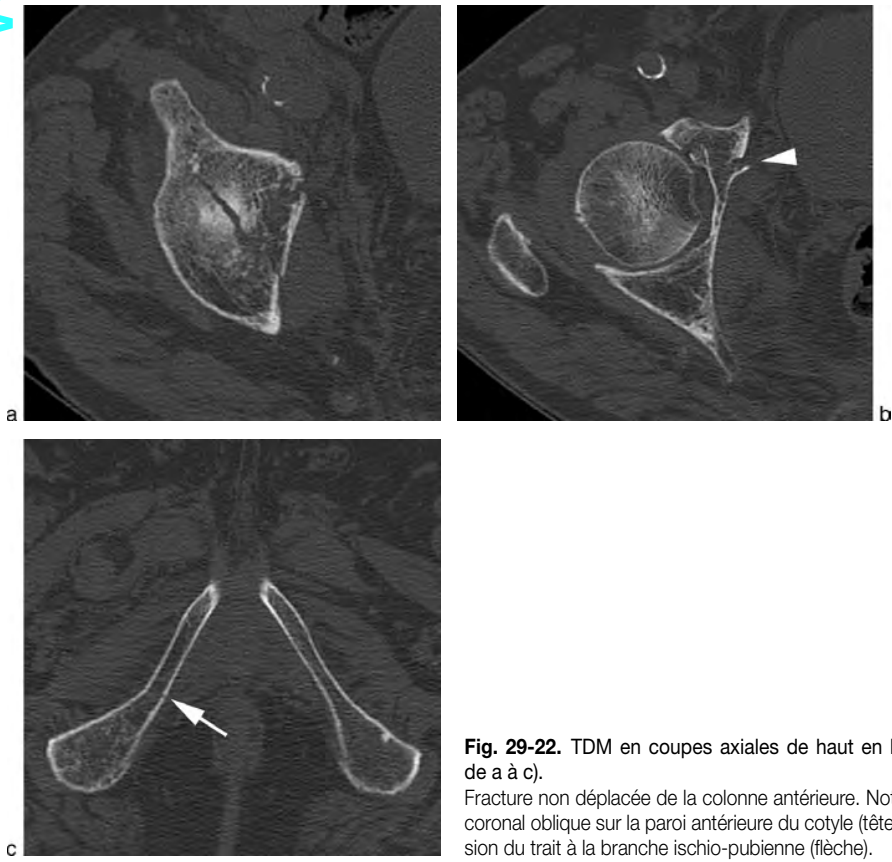

Fig. 29-22. TDM en coupes axiales de haut en bas (respectivement de a à c).
Fracture non déplacée de la colonne antérieure. Notez le trait de fracture coronal oblique sur la paroi antérieure du cotyle (tête de flèche) et l'extension du trait à la branche ischio-pubienne (flèche).

Paratger Le Site www.lemanip.com Tout Est Gratuit

Paratger Le Site www.lemanip.com Tout Est Gratuit
www.lemanip.com

Fig. 29-23. Fracture de la colonne postérieure.

Fig. 29-24. Fracture de la paroi antérieure.

Mécanisme

Choc direct sur le grand trochanter.

Trait

Le trait s'étend depuis la partie antérieure de l'acétabulum (sourcil cotyloïdien antérieur) jusqu'à la branche ilio-pubienne (fig. 29-24). Le fragment détaché se déplace en avant et en dehors. C'est une fracture souvent comminutive.

Lésions associées

Luxation antérieure de la tête fémorale.

Lésions combinées

Fracture transversale avec fracture de la paroi postérieure

C'est la plus fréquente des fractures combinées (fig. 29-25). Elle est associée soit à une luxation centrale de la tête fémorale quand le trait de fracture transversal prédomine, soit à une luxation postérieure si c'est le trait de la paroi postérieure (fig. 29-26). Il faut systématiquement rechercher une impaction fémorale ou cotyloïdienne et une incarcération de fragments osseux. Les reconstructions 3D permettent une meilleure compréhension du type de fracture en présence.

Fig. 29-25. Fracture transversale avec fracture de la paroi postérieure.

Fracture bicolonne

C'est une fracture souvent comminutive et complexe (fig. 29-27). Elle résulte d'un choc trochantérien direct avec la tête fémorale venant s'impacter en butée à travers les deux colonnes. La tête fémorale se retrouve prise en étau entre

Paratger Le Site www.lemanip.com Tout Est Gratuit

Paratger Le Site www.lemanip.com Tout Est Gratuit
www.lemanip.com

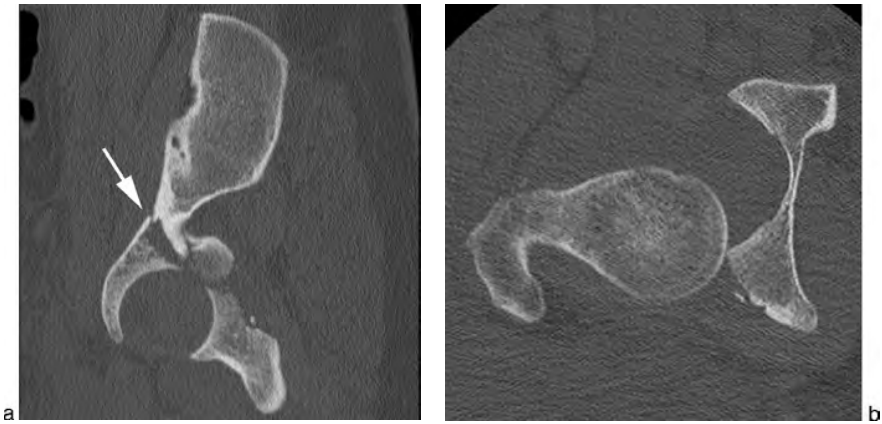

Fig. 29-26. TDM en coupes sagittale (a) et axiale (b).
Fracture transversale du cotyle (flèche) associée à une fracture de la paroi postérieure avec subluxation postérieure de la tête fémorale.

Fig. 29-27. Fracture bicolonne.

la colonne antérieure et postérieure, entraînant une «néocongruence» selon Letournel. Le trait de fracture est coronal, il passe à travers le toit cotyloïdien libérant complètement l'acétabulum qui est en général déplacé médialement dans le pelvis (fig. 29-28). La seule partie restant attachée au sacrum est la partie postéro-supérieure de l'aile iliaque, le cotyle est complètement détaché (fig. 29-29). C'est une fracture très instable.

Fracture en «T»

Elle correspond à une fracture transversale avec trait de refend vertical (qui se termine en général au niveau de la branche ischio pubienne) (fig. 29-30). On y assimile volontiers une fracture de la colonne postérieure associée à une hémi-transversale antérieure, les traitements étant identiques. Si le trait est très postérieur, le cadre obturateur reste intact et on parle de fracture en T ischiatique. On ne manquera pas de chercher une disjonction SI associée, quasi-constante.

Fracture de la colonne (et/ou paroi) antérieure et hémitransversale postérieure

Dans ce type de fracture (fig. 29-31), un fragment du toit reste toujours solidaire de la colonne postérieure, ce qui permet de la différencier d'une fracture bicolonne. Le déplacement de la colonne antérieure est en général important et le trait de fracture postérieur est de situation très basse sur l'acétabulum.

Fracture de la colonne et la paroi postérieure

Elles n'ont pas de particularités spécifiques (fig. 29-32).

Paratger Le Site www.lemanip.com Tout Est Gratuit

Paratger Le Site www.lemanip.com Tout Est Gratuit
www.lemanip.com

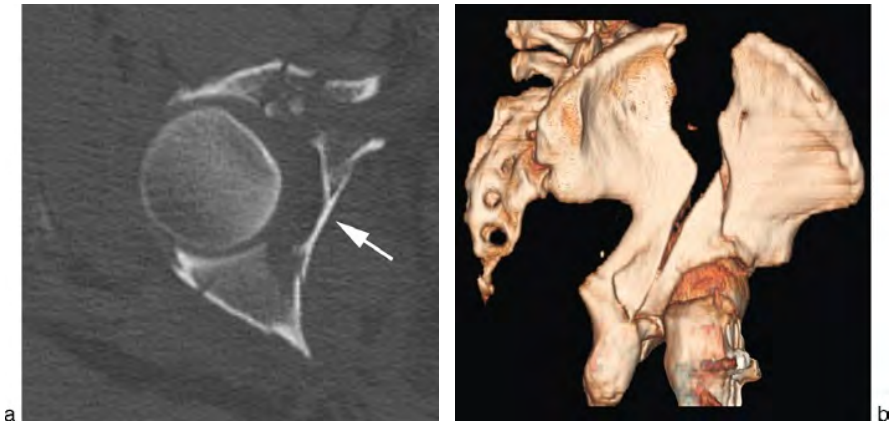

Fig. 29-28. TDM en coupe axiale (a) et 3D VR (b).
Fracture bicolonne, notez que le toit du cotyle est complètement détaché et migré médialement (flèche).

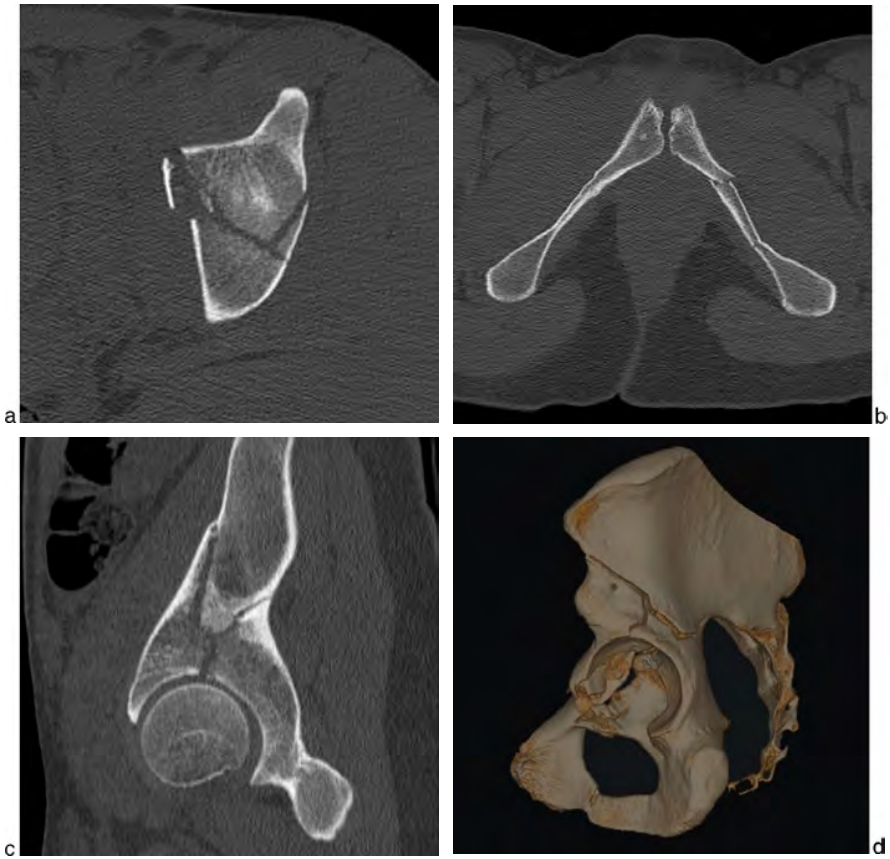

Fig. 29-29. TDM en coupes axiales (a et b), sagittale (c) et reconstruction 3D VR (d).
Fracture bicolonne.

Paratger Le Site www.lemanip.com Tout Est Gratuit

Paratger Le Site www.lemanip.com Tout Est Gratuit
www.lemanip.com

Fig. 29-30. Fracture en « T ».

Fig. 29-31. Fractures de la colonne antérieure et hémi-transversale postérieure.

Impact thérapeutique

À la différence des fractures du bassin, le pronostic est ici fonctionnel avec risque d'arthrose coxo-fémorale, d'ostéonécrose de la tête fémorale ou de pseudarthrose, source de handicap et de morbidité tardifs.

Fig. 29-32. Fractures de la colonne et de la paroi postérieure.

Le traitement est conservateur en cas de fracture pas ou peu déplacée et non impactée.

En cas de déplacement, d'impaction ou de fragments intra-articulaires, le traitement est chirurgical car seul le réalignement articulaire permet de récupérer une congruence de bonne qualité. Toute fracture cotyloïdienne déplacée doit donc être réduite en urgence puis fixée chirurgicalement avec une voie d'abord dictée par le type de fracture. Les zones d'impaction nécessitent parfois une greffe osseuse chirurgicale afin de rétablir une surface articulaire optimale (d'où l'importance de les dépister).

Au total

- Lésions élémentaires = colonne antérieure ou postérieure/paroi antérieure ou postérieure/transversale.
- Lésions combinées = lésions élémentaires associées.
- Paroi et colonne postérieure = les plus fréquentes.
- Toujours rechercher :
  - impaction des surfaces articulaires ;
  - présence de fragments intra-articulaires ;
  - congruence articulaire = fracture ou luxation de la tête fémorale ;
  - lésions associées.
- La règle thérapeutique : rétablir la congruence articulaire.

Paratger Le Site www.lemanip.com Tout Est Gratuit

Paratger Le Site www.lemanip.com Tout Est Gratuit
www.lemanip.com

« Petit signe à ne pas manquer »

En coupe axiale :
les traits plutôt frontaux = fractures des colonnes ;
les traits plutôt sagittaux = fractures des parois.

Bibliographie

Anderson S.W., Soto J.A., Lucey B.C., Burke P.A., Hirsch E.F., Rhea J.T. Blunt trauma : feasibility and clinical utility of pelvic CT angiography performed with 64-detector row CT. *Radiology* 2008 ; 246 (2) : 410–419.

Chaumoitre K., Portier F., Petit P., Merrot T., Guillon P.O., Panuel M. Tomodensitométrie des lésions pelviennes du polytraumatisé. *J Radiol* 2000 ; 81 : 111–120.

Cotten A. *Imagerie musculo-squelettique. Pathologies générales.* Masson, Paris, 2005.

Falchi M., Rollandi G.A. CT of pelvic fractures. *European Journal of Radiology* 2004 ; 50 (1) : 96–105.

Kertesz J.L., Anderson S.W., Murakami A.M., Pieroni S., Rhea J.T., Soto J.A. Detection of vascular injuries in patients with blunt pelvic trauma by using 64-channel multidetector CT. *Radiographics* 2009 ; 29 (1) : 151–164.

Koo H., Leveridge M., Thompson C., Zdero R., Bhandari M., Kreder H.J., *et al.* Interobserver reliability of the young-burgess and tile classification systems for fractures of the pelvic ring. *Journal of Orthopaedic Trauma* 2008 ; 22 (6) : 379–784.

Otal P., Auriol J., Chabbert V., Lemettre T., Marachet M.-A., Canevet G., Vierasu B., Joffre F., Rousseau H. Radiologie interventionnelle et traumatismes thoraco-abdomino-pelviens. *Journal de radiologie* 2008 ; 11 (cahier n° 2) : 1855–1868.

Paparel P., Voiglio E.J., Fessy M.H., Caillot J.L. Fractures du bassin. *EMC* (et Elsevier, Paris), Urgences, 24–100-C-10, 2003, 13 p.

Potok P.S., Hopper K.D., Umlauf M.J. Fractures of the acetabulum : imaging, classification, and understanding. *Radiographics* 1995 ; 15 (1) : 7–23 ; discussion 1–4.

Theumann N.H., Verdon J.P., Mouhsine E., Denys A., Schnyder P., Portier F. Traumatic injuries : imaging of pelvic fractures. *European Radiology* 2002 ; 12 (6) : 1312–1330.

Tonetti J. Fractures instables extracotyloïdiennes de l'anneau pelvien. Cahiers d'enseignements de la SOFCOT (Elsevier). Conférences d'enseignement 2005 ; 87 : 1–19.

Yoon W., Kim J.K., Jeong Y.Y., Seo J.J., Park J.G., Kang H.K. Pelvic arterial hemorrhage in patients with pelvic fractures : detection with contrast-enhanced CT. *Radiographics* 2004 ; 24 (6) : 1591–1605 ; discussion 605–606.

Paratger Le Site www.lemanip.com Tout Est Gratuit

Paratger Le Site www.lemanip.com Tout Est Gratuit

www.lemanip.com

Chapitre 30

Cas des patientes enceintes

Les traumatismes utérins et fœtaux sont plus fréquents et plus graves au-delà de la 12e semaine d'aménorrhée en raison de la topographie intra-abdominale de l'utérus qui n'est plus protégé par le bassin osseux. Les traumatismes fœtaux sont plus fréquents lors du 3e trimestre de grossesse du fait de la diminution relative de liquide amniotique par rapport au volume fœtal. Que ce soit un traumatisme utérin ou fœtal, les conséquences sont toujours lourdes avec au mieux, réalisation d'une extraction fœtale prématurée de « sauvetage » par césarienne en urgence et au pire mort fœtale in utero.

Le bilan des complications traumatiques utérine et placentaire se fait par échographie obstétricale.

La TDM intervient dans la stratégie diagnostique de telles lésions uniquement pour faire le bilan des lésions maternelles associées : les lésions du foie et de la rate seraient plus fréquentes par la compression de ces organes contre la cage thoracique par l'utérus gravide.

Les conséquences liées à l'injection de PDC iodé et à l'irradiation fœtale ne doivent en aucun cas retarder la prise en charge diagnostique et thérapeutique en cas de traumatisme grave. Selon les recommandations du CIRTACI, il est possible de réaliser un examen d'imagerie irradiant et avec injection de PDC iodé, quel que soit le terme de la grossesse si l'indication de l'imagerie est indiscutable. Les pédiatres devront être avertis du risque d'hypothyroïdie fœtale en cas d'injection au-delà de la 12e semaine d'aménorrhée (surveillance en période néonatale de la TSH), et la dose totale délivrée devra bien entendu être consignée sur le compte rendu. Dans le cadre d'un polytraumatisme, l'utilisation de tabliers plombés en TDM, placés sur l'abdomen pour protéger le fœtus n'est pas recommandée. Rien ne doit altérer la qualité de l'imagerie ce qui diminuerait les performances diagnostiques.

Bibliographie

El-Kady D., Gilbert W.M., Anderson J., Danielsen B., Towner D., Smith L.H. Trauma during pregnancy : an analysis of maternal and fetal outcomes in a large population. *American Journal of Obstetrics and Gynecology* 2004 ; 190 (6) : 1661–1668.

El Kady D., Gilbert W.M., Xing G., Smith L.H. Association of maternal fractures with adverse perinatal outcomes. *American Journal of Obstetrics and Gynecology* 2006 ; 195 (3) : 711–716.

Paratger Le Site www.lemanip.com Tout Est Gratuit

© 2009 Elsevier Masson SAS. Tous droits réservés

Paratger Le Site www.lemanip.com Tout Est Gratuit

www.lemanip.com

Au final, quel protocole pour l'exploration d'un traumatisme abdomino-pelvien ?

Il n'existe pas de consensus sur le protocole optimal à réaliser. Doit être réalisé le protocole avec lequel on est le plus à l'aise et le plus à même d'effectuer une lecture exhaustive.

> Le protocole optimal est quadriphasique et le protocole minimal biphasique

Faut-t-il réaliser une opacification orale ?

À ce jour, non

Certaines équipes ont pendant longtemps réalisé une opacification orale (à l'aide de PDC iodé ingéré ou injecté dans la sonde naso-gastrique) afin de dépister les sites de perforation digestive mais cette attitude n'est actuellement plus recommandée pour plusieurs raisons :

- elle allonge les durées d'examen avec une opacification complète des anses grêles obtenue après un délai supérieur à 120 minutes, ce qui retarde donc la prise en charge thérapeutique ;
- il existe des risques de vomissements chez des patients souvent en iléus réflexe avec risque d'inhalation secondaire. De plus, les PDC iodés inhalés de type hydrosolubles entraînent un appel d'eau au niveau des alvéoles avec risque d'OAP ;
- il peut exister des risques de confusion devant une extravasation de PDC iodé dans la cavité abdominale lors d'un examen injecté, qui peut provenir soit du secteur digestif (PDC oral), soit du secteur vasculaire (PDC injecté), soit du secteur urinaire (système excréteur), source d'erreurs diagnostiques ;
- le rendement diagnostique n'est pas évident, toutes les perforations digestives constatées en laparotomie ont des signes évocateurs sur les TDM sans opacification. Il n'existe pas de différence significative pour le diagnostic de lésions digestives entre les centres utilisant les PDC oraux et les autres, les nouvelles machines permettant une séméiologie plus fine et plus précise grâce à leur haute résolution spatiale et temporelle.

Faut-il réaliser un passage sans injection ?

Oui et non

Une hélice sans injection permet de dépister les caillots sentinelles, de caractériser les épaississements pariétaux digestifs (hématome si spontanément hyperdense) et de faciliter la détection des hématomes intra- ou extra-parenchymateux, mais ces lésions sont également très bien visualisées sur les temps tardifs. Nous ne réalisons pas de passage sans injection dans notre protocole traumatique.

Faut-il réaliser un temps artériel ?

Plutôt oui

La réalisation de plusieurs temps d'acquisition améliore le rendement diagnostique. L'hélice au temps artériel doit être réalisée avec détection automatique de la colonne de PDC dans l'aorte. Elle permet d'apprécier le rehaussement artériel en facilitant la détection des lésions traumatiques vasculaires artérielles (dissection, thrombose, faux anévrisme, extravasation). Elle permet ainsi de différencier l'origine du saignement (veineux *versus* artériel) ce qui est capital notamment pour l'orientation thérapeutique dans le cadre de saignements sur fracture pelvienne. De plus, ce temps (30–40 secondes environ) permet

Paratger Le Site www.lemanip.com Tout Est Gratuit

Paratger Le Site www.lemanip.com Tout Est Gratuit
www.lemanip.com

d'apprécier le temps sécrétoire du rein (= temps cortical).

Le temps portal est indispensable.

Faut-il réaliser un temps tardif ?

Oui, à la demande

Il se justifie en présence d'une extravasation de PDC pour caractériser le saignement : libre ?, contenu ?, et orienter la thérapeutique (chirurgie *versus* embolisation).

Il se justifie aussi dans tout traumatisme ou suspicion de traumatisme des voies urinaires (lésions du rein mais aussi épanchement rétropéritonéal et fractures du bassin) afin de rechercher une extravasation de PDC d'origine urinaire. Il doit alors être réalisé au minimum entre 3 et 5 minutes après le début de l'injection et idéalement au-delà de 5 minutes (voire 10–15 min) pour une bonne opacification des uretères et de la vessie. Des changements de position avec mise en procubitus peuvent faciliter la détection d'une lésion antérieure (vésicale ou pyélique). Tout ceci n'est envisageable qu'après s'être assuré d'un bon clampage de la sonde vésicale ! On peut surseoir au temps tardif si la morphologie du rein est strictement normale, s'il n'existe pas de fracture du bassin ni d'épanchement rétropéritonéal ou pelvien sur les séries précédentes.

Un temps tardif, réalisé à 3–4 minutes permet aussi d'apprécier ou plutôt de confirmer une absence de rehaussement pariétal digestif dans le diagnostic d'ischémie intestinale. Ce temps tardif est très intéressant dans cette indication permettant de lever le doute quant à un éventuel défaut de rehaussement pariétal.

Faut-il réaliser un cysto-scanner pour les lésions vésicales ?

Oui en fonction des habitudes

C'est une cystographie rétrograde en TDM. La suspicion de traumatisme urétral (urétrorragie et/ou globe vésical et/ou diastasis symphysaire majeur), fait récuser la réalisation d'un sondage vésical classique.

Le cysto-scanner consiste à réaliser une opacification vésicale par la sonde urinaire par au moins 350 ml de PDC iodé, dilué au 1/5e (avec du sérum physiologique) pour éviter les artéfacts. Le remplissage est progressif et s'effectue par la gravité en plaçant la perfusion de PDC plus haute que la table d'examen. Il est recommandé par certaines équipes de mobiliser le ballonnet de sonde urinaire pour mettre en évidence une éventuelle lésion près du col.

Dans un protocole standard (injection uniquement intraveineuse de PDC), la réalisation de clichés tardifs voire très tardifs (au-delà de 15 minutes), permettant d'obtenir une excrétion urinaire suffisante pour distendre et opacifier toute la vessie, peut remplacer efficacement le cysto-scanner.

Pour exemple, voici notre protocole d'acquisition

Il est au moins biphasique réalisé sur un appareil GE, LightSpeed VCT, 64 détecteurs.

La première hélice est réalisée au temps artériel (avec détection automatique du PDC, zone d'intérêt placée dans l'aorte thoracique) et est couplée au volume thoracique :

- position du patient : décubitus, bras relevés si possible ou croisés sur le thorax ;
- scout : TAP ;
- volume d'acquisition : des clavicules incluses aux têtes fémorales ;
- temps de rotation : 0,5 seconde ;
- pitch : 0,9 ;
- doses : 120 kV, auto milli pour un bruit de 22–24 ;
- filtre : standard ou *soft* (si patient corpulent) ;
- fov : *large body* ;
- collimation : 40 (64 x 0,625) .
- injection : 120 cc à 3 ou 4 cc/s.

La deuxième hélice est réalisée au temps portal (à 70 secondes après le début de l'injection).

Paramètres identiques à ceux sus-cités à l'exception de :

- volume d'acquisition : des coupoles diaphragmatiques aux têtes fémorales ;
- pitch : 1,3 ;
- filtre : *soft* ;

Paratger Le Site www.lemanip.com Tout Est Gratuit

Paratger Le Site www.lemanip.com Tout Est Gratuit
www.lemanip.com

- doses : 120 kV, auto milli pour un bruit de 22–26.

À la demande, une hélice au temps tardif est réalisée (temps variable) : paramètres identiques au temps portal sauf le temps de rotation qui est de 0,6 seconde et le bruit plutôt aux alentours de 26.

Quelles reconstructions ?

Les reconstructions sont indispensables en cas de traumatisme osseux :

- reconstructions sagittales sur le rachis avec un petit Fov et en filtre osseux (*bone* ou *bone plus*); on précise que cette reconstruction est réalisée sur la première acquisition au temps artériel (volume TAP) qui permet ainsi d'avoir la totalité du rachis thoraco-lombo-sacré sur la même coupe;
- reconstructions 2D et 3D VR sur les fractures du bassin; pour les fractures sacrées, on réalisera un plan coronal oblique dans l'axe du sacrum; il en sera de même pour les fractures des SI; pour le cotyle, les reconstructions seront dans un axe parallèle et perpendiculaire à l'axe antéro-postérieur du cotyle; le choix du filtre d'acquisition est important afin d'obtenir des reconstructions 3D de qualité (filtre standard ou soft++).

Les reconstructions 3D n'ont aucun intérêt diagnostique dans les autres traumatismes viscéraux abdominaux.

En cas de saignement actif ou en cas de fuite urinaire, l'utilisation du mode MIP peut être pertinente pour détecter le site lésé.

Des reconstructions globales coronales et sagittales strictes abdomino-pelviennes peuvent être informatives.

Quelle lecture ?

L'analyse des images doit se faire en fenêtrage :

- pulmonaire (W 1400, L -300) pour la détection d'un pneumopéritoine;
- « serré » (W 400–500, L 200) pour la détection des hyperdensités hématiques;
- habituel (W 400, L 40) pour l'analyse globale du rehaussement des organes;
- osseuse (W 2000, L 550) pour le rachis et le bassin.

La lecture sera au mieux réalisée sur une console de post-traitement qui autorise une plus grande autonomie et gestion de l'analyse des images avec possibilité de reconstructions multiplanaires.

N.B. Certains centres effectuent une exploration thoraco-abdomino-pelvienne en un seul passage, aux temps à la fois artériel et portal. Pour ce faire, ils réalisent une double injection : deux tiers du bolus total iodé sont injectés initialement (débit de 3 cc/s, durée environ 30 s) suivis d'un temps de pause (d'environ 30 s) puis injection du dernier tiers de PDC restant (débit de 3 cc/s, durée d'environ 10 s) et démarrage de l'hélice TAP à la fin de la deuxième injection. Ainsi ils obtiennent un rehaussement parenchymateux au temps portal des organes intra-abdominaux tout en ayant une opacification des axes artériels (et notamment de l'aorte) optimale. Le principal avantage de cette technique est un gain d'irradiation puisque un seul passage est réalisé sur l'abdomen.

Paratger Le Site www.lemanip.com Tout Est Gratuit

Paratger Le Site www.lemanip.com Tout Est Gratuit

www.lemanip.com

Chapitre 31

Généralités

Grâce à l'avènement des nouveaux scanners multidétecteurs (nombre de détecteurs supérieur ou égal à 16 barrettes au minimum pour des images de qualité), il est désormais possible d'inclure dans un protocole habituel d'exploration cranio-thoraco-abdomino-pelvienne et avec une seule injection, une acquisition des membres et notamment des membres inférieurs en totalité à visée « angiographique ». Utilisé en pratique courante pour le bilan des artériopathies des membres inférieurs, l'angioscanner est depuis plusieurs années validé pour ses qualités iconographiques et diagnostiques (topographie des plaques athéromateuses, degré de sténose…). Elle supplante l'angiographie conventionnelle dans de nombreux centres pour les examens de dépistage.

C'est un examen non invasif, rapide, permettant en moins de 5 secondes et en une seule injection d'obtenir une cartographie du réseau artériel des deux membres inférieurs. La réalisation de coupes fines inframillimétriques (0,625 mm avec une TDM à 64 canaux) avec obtention de voxels isotropiques permet un post-traitement de qualité et des images « angiographiques » équivalentes à celles de l'angiographie conventionnelle, non seulement dans les deux plans de l'espace (type MPR avec MIP) mais également en 3D (type rendu de volume). La rapidité d'exécution d'une acquisition hélicoïdale au temps artériel de la tête aux pieds (*head to foot* des Anglo-Saxons) autorise d'inclure dans le même protocole une exploration abdominale au temps portal sans altérer la qualité ni le délai de l'acquisition.

L'angiographie reste néanmoins le gold standard en cas de doute diagnostique et à visée thérapeutique. Ses principaux inconvénients sont représentés par une durée d'examen longue, et par la nécessité d'une équipe spécialisée (pas toujours sur place) de manipulateurs et radiologues ainsi qu'un plateau technique adéquat. De plus, c'est un acte invasif qui délivre beaucoup plus de rayonnement qu'un angioscanner et beaucoup plus de PDC et qui présente de nombreuses complications potentielles : lésions au point de ponction (dissection, faux anévrisme, FAV…), embolie périphérique…

En ce qui concerne la traumatologie, les lésions vasculaires des membres inférieurs surviennent selon deux principaux types de mécanisme :

- lors d'un *traumatisme pénétrant* avec plaie vasculaire directement par des objets vulnérants (balle ou arme blanche…) ;
- ou au cours d'un *traumatisme fermé* avec compression artérielle par une fracture osseuse déplacée, par exemple, ou une lésion vasculaire par étirement/cisaillement.

Les principaux signes cliniques évocateurs d'une atteinte artérielle peuvent être divisés en signes sensibles et spécifiques *(hard signs)* et en signes sensibles mais peu spécifiques *(soft signs)* et sont rappelés dans le **tableau 31-1**.

Tableau 31-1 Aspects cliniques prédictifs d'une atteinte artérielle des membres inférieurs justifiant la réalisation d'une angioTDM en urgence.

Hard signs	Soft signs
Absence de pouls Hématome extensif Thrill vasculaire Saignement pulsatile Déficit neurologique Plaie par balle ou arme blanche sur le trajet d'un vaisseau	Jambe froide Hématome non extensif Changement de coloration du membre Saignement non pulsatile Fracture ipsilatérale fémoro-tibiale = « genou flottant »

Paratger Le Site www.lemanip.com Tout Est Gratuit

© 2009 Elsevier Masson SAS. Tous droits réservés

Paratger Le Site www.lemanip.com Tout Est Gratuit

En pratique, la généralisation du body-scanner pour le bilan lésionnel des traumatisés, justifie une acquisition supplémentaire en cas de traumatisme pénétrant ou osseux (fracture complexe, dislocation du genou) des membres inférieurs, et au moindre doute diagnostique quant à une éventuelle lésion vasculaire. L'ensemble des paramètres et des signes diagnostiques cités peuvent tout à fait s'appliquer à l'exploration vasculaire des membres supérieurs.

www.lemanip.com

Paratger Le Site www.lemanip.com Tout Est Gratuit

Paratger Le Site www.lemanip.com Tout Est Gratuit

www.lemanip.com

Chapitre 32

Traumatismes vasculaires des membres inférieurs

Image typique

Rappel anatomique

Avant de décrire les principaux signes TDM de traumatisme vasculaire, il faut rappeler l'anatomie vasculaire modale des membres inférieurs (fig. 32-1).

On recherchera en TDM des signes directs et indirects de traumatisme vasculaire qui sont répertoriés dans le tableau 32-1.

Signes directs

Occlusion

C'est la lésion la plus fréquemment visualisée sous la forme d'un arrêt brutal de l'opacification vasculaire (fig. 32-2). Cela peut traduire une dissection occlusive, un spasme, un embol ou une compression extrinsèque, qu'il est difficile de différencier sur une imagerie « statique ». Le réseau d'aval est parfois opacifié par mise en jeu des réseaux de collatéralité.

Extravasation libre de PDC

Elle traduit une rupture transfixiante de la paroi vasculaire avec un saignement « actif », non contenu,

Tableau 32-1 Signes TDM à rechercher en cas de suspicion de lésion artérielle.

Signes directs	Signes indirects
Occlusion artérielle Extravasation de PDC (rupture) Flap intimal Pseudo-anévrisme Fistule artério-veineuse Sténose brutale	Hématome périvasculaire Objet pénétrant à proximité d'un axe neurovasculaire

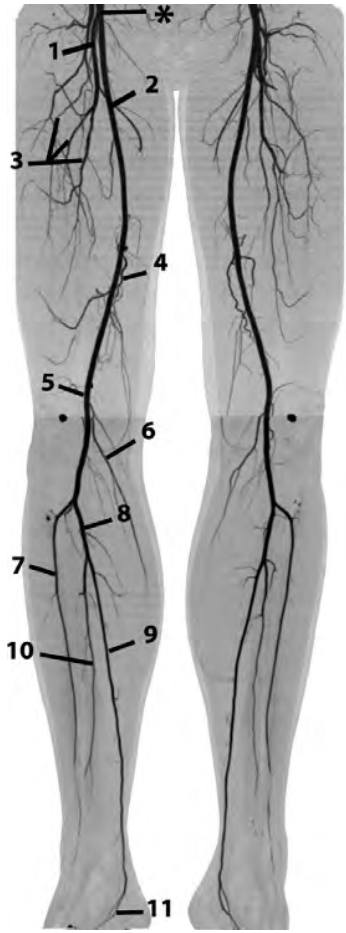

Fig. 32-1. Reconstruction coronale MIP « inversée » d'un angioscanner des membres inférieurs illustrant l'anatomie modale des artères.
* : artère fémorale commune ; 1 : artère fémorale profonde ; 2 : artère fémorale superficielle ; 3 : artères perforantes musculaires ; 4 : artère descendante du genou ; 5 : artère poplitée ; 6 : artère récurrente tibiale postérieure ; 7 : artère tibiale antérieure ; 8 : tronc artériel tibio-fibulaire ; 9 : artère tibiale postérieure ; 10 : artère fibulaire ; 11 : artère pédieuse.

Paratger Le Site www.lemanip.com Tout Est Gratuit

© 2009 Elsevier Masson SAS. Tous droits réservés

Paratger Le Site www.lemanip.com Tout Est Gratuit

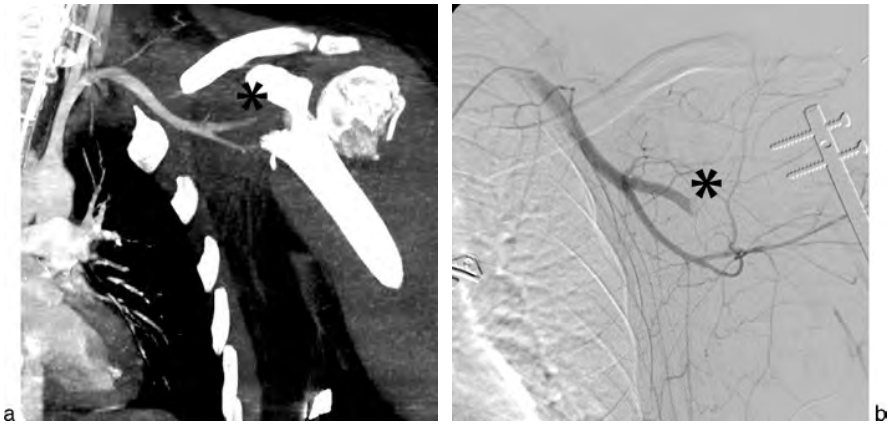

Fig. 32-2. TDM de l'épaule gauche en coupe coronale MIP (a) et artériographie (b).
Dissection occlusive secondaire à une fracture-luxation sévère de la tête humérale. Notez l'arrêt brutal et complet de l'opacification de l'artère axillaire gauche (*).

visualisé sous la forme d'une flaque de PDC de contours mal limités siégeant dans les parties molles périvasculaires dès le temps artériel (fig. 32-3). Au moindre doute sur le caractère contenu ou non de la lésion, une deuxième acquisition plus tardive permet de confirmer l'extravasation «libre» en visualisant une extension de la flaque.

Pseudo-anévrisme

Il correspond à un traumatisme pariétal avec un saignement contenu par l'adventice (intima et média lésées) ou par les tissus mous périvasculaires. Il correspond à une image d'addition artérielle, en général de forme arrondie et bien limitée, raccordée à la lumière vasculaire par un fin collet. Son opacification est celle du vaisseau porteur sur les différents temps de l'acquisition, il ne change pas de forme.

Flap intimal

Il correspond à une lacération intimale avec dissection focale et se traduit par un défect linéaire intraluminal (fig. 32-4). Pour le dépister, il faut parfaitement régler le fenêtrage de lecture (environ 2000/500 = W/L) afin «d'adoucir» le contraste intraluminal.

Sténose brutale

Elle correspond à une réduction du calibre de la lumière circulante avec des contours irréguliers et sur une courte longueur, témoignant d'un traumatisme pariétal (fig. 32-4). Il s'agit soit d'une dissection partiellement thrombosée, soit d'une lacération intimale avec un thrombus d'hémostase intraluminal au contact ou d'un simple spasme artériel temporaire. Seule l'angiographie lèvera le doute diagnostique.

Fistule artério-veineuse

C'est une lésion rare dont le diagnostic est posé en cas de visualisation d'un retour veineux précoce dès le temps artériel, avec une dilatation de la veine de drainage (fig. 32-5).

Signes indirects

Un hématome périvasculaire est quasi constant en cas de plaie vasculaire. Il peut être de topographie sous-cutanée, intramusculaire ou interaponévrotique. S'il est volumineux, il peut engendrer un syndrome de loges pouvant comprimer les structures vasculaires, aggravant ainsi le processus ischémique.

La visualisation d'un corps étranger métallique (balle, projectile…) ou d'un fragment osseux vulnérant à proximité d'un axe neurovasculaire doit faire rechercher un traumatisme artériel sous-jacent.

Paratger Le Site www.lemanip.com Tout Est Gratuit
www.lemanip.com

Paratger Le Site www.lemanip.com Tout Est Gratuit
www.lemanip.com

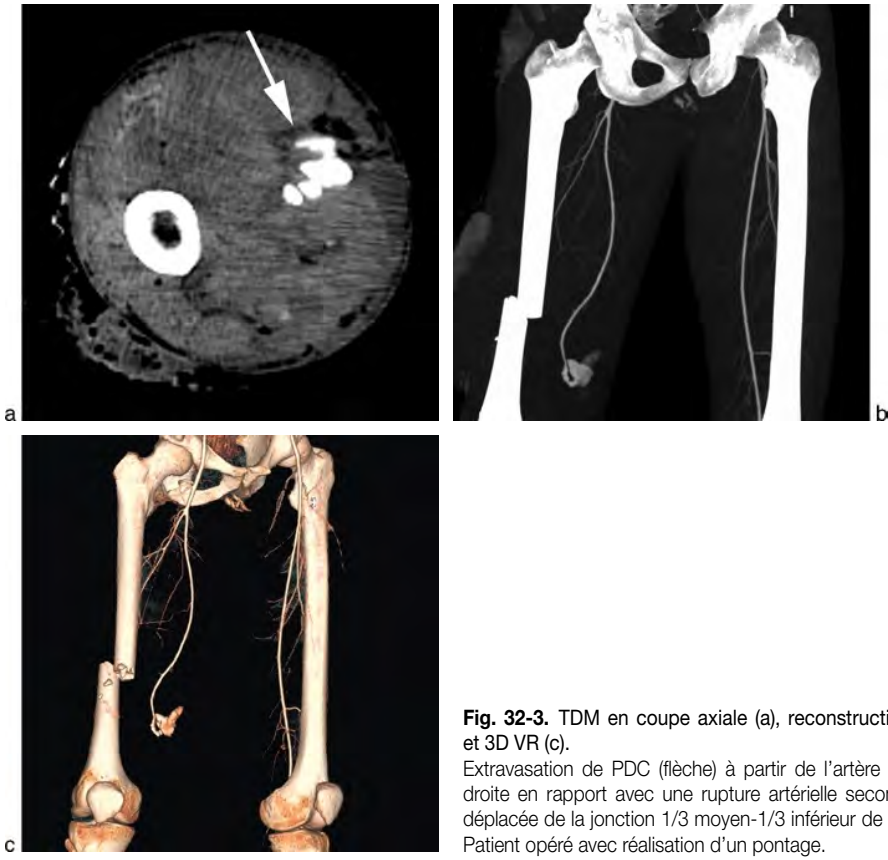

Fig. 32-3. TDM en coupe axiale (a), reconstruction coronale MIP (b) et 3D VR (c).
Extravasation de PDC (flèche) à partir de l'artère fémorale superficielle droite en rapport avec une rupture artérielle secondaire à une fracture déplacée de la jonction 1/3 moyen-1/3 inférieur de la diaphyse fémorale. Patient opéré avec réalisation d'un pontage.

Pièges et difficultés diagnostiques

La principale difficulté diagnostique réside en une mauvaise opacification artérielle qui peut être multifactorielle limitant l'interprétation de l'examen. Une trop faible quantité ou un trop faible débit de PDC injecté sont des défauts techniques qui doivent être évités. Les erreurs de temps d'acquisition (trop précoce ou trop tardif) ne devraient plus être d'actualité compte tenu des méthodes de détection automatique. En cas de délai trop tardif, l'opacification des artères se superpose à celle des veines, source de confusion en présence d'un saignement dont il est impossible de définir l'origine. À ce stade, si on réinjecte ou si on relance l'hélice, les résultats seront médiocres avec notamment impossibilité de toute reconstruction (MIP ou 3D VR) de qualité. Il vaut mieux alors envisager de faire le bilan vasculaire en artériographie.

La qualité de l'opacification du réseau distal dépend, en partie, du nombre de détecteur du scanner, et est nettement altérée si le nombre de détecteur est inférieur à 16 barrettes.

Par ailleurs, des paramètres intrinsèques au patient comme un hypodébit ou un choc altèrent les vitesses de circulation systémique et peuvent réduire l'intensité de l'opacification vasculaire. En aval d'un site partiellement lésé, le débit est ralenti et l'opacification est peu intense. Il faut alors utiliser au maximum les outils diagnostiques que sont le MIP et le 3D VR.

L'interprétation peut être incomplète ou équivoque en raison de la présence d'artéfacts gênant la visualisation correcte de la lumière artérielle. Les principales sources d'artéfacts sont les suivantes :

Paratger Le Site www.lemanip.com Tout Est Gratuit

Paratger Le Site www.lemanip.com Tout Est Gratuit
www.lemanip.com

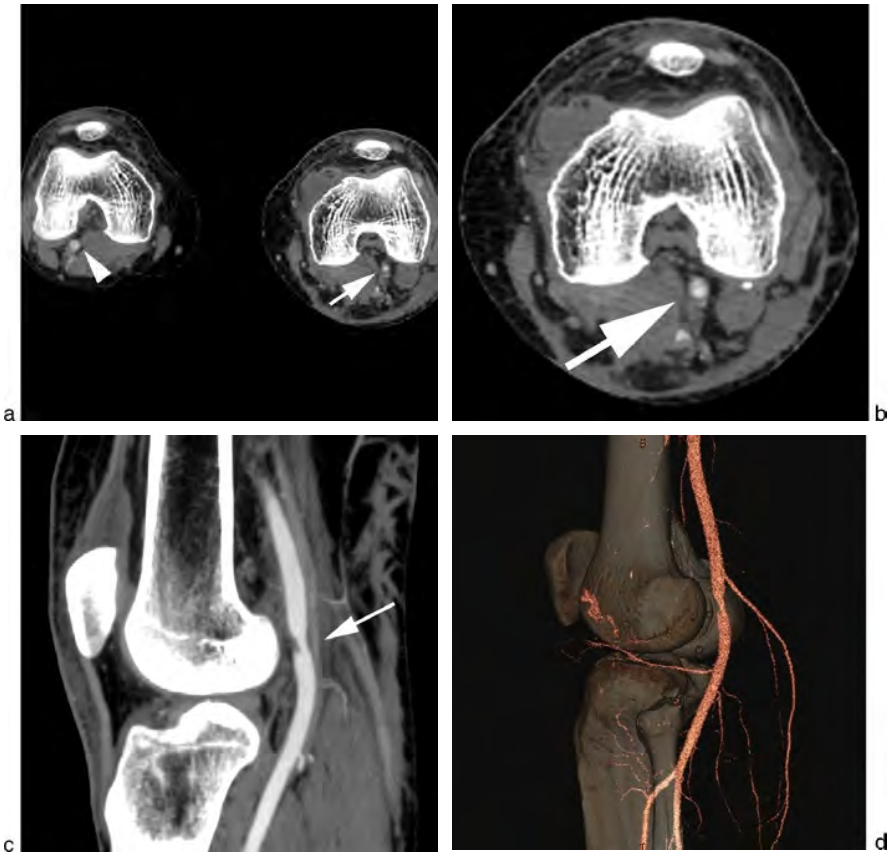

Fig. 32-4. TDM en coupe axiale (a), zoomée sur le genou gauche (b), reconstructions sagittale MIP (c) et 3D VR (d). Dissection de l'artère poplité gauche chez un patient présentant une fracture du plateau tibial (non visible sur ces coupes). Notez la disparité de calibre entre les deux artères poplités (tête de flèche et flèche) avec image de flap intimal sur la coupe zoomée. Cette dissection se présente sous la forme d'une sténose courte sur les reconstructions sagittales.

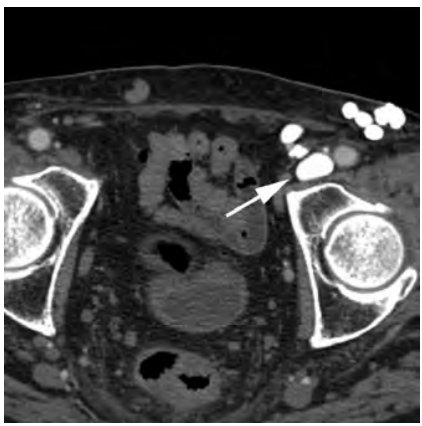

Fig. 32-5. Fistule artério-veineuse fémorale commune gauche. Notez l'opacification précoce de la veine fémorale commune gauche (flèche) sur ce temps précoce avec dilatation d'un réseau veineux superficiel de drainage.

- matériel extrinsèque : la présence de matériel métallique (balles, plomb…), de cathéters… génère des artéfacts de durcissement qui peuvent créer de fausses images d'occlusion ou de dissection artérielle ; en cas de TDM non contributive, l'artériographie reste l'examen de choix en s'affranchissant de ce type d'artéfacts ;
- mouvements du patient : il conviendra de les limiter en sédatant le patient voire en immobilisant les membres inférieurs par des sangles ; si ces modalités sont impossibles, il vaut mieux prévoir une artériographie plutôt que réaliser une angio-TDM forcément vouée à l'échec.

Les calcifications pariétales sont un obstacle à l'interprétation si elles sont trop nombreuses. En effet, elles entraînent une surestimation des

Paratger Le Site www.lemanip.com Tout Est Gratuit

Paratger Le Site www.lemanip.com Tout Est Gratuit

sténoses et altèrent les reconstructions MIP et VR qui sont ininterprétables.

Impact thérapeutique

Les patients présentant des signes cliniques de gravité associés à une instabilité hémodynamique sont conduits d'emblée en salle opératoire avec réalisation d'une angiographie peropératoire puis traitement chirurgical des lésions vasculaires par suture ou pontage extra-anatomique.

En cas de patients stables ou stabilisés, une angio-TDM peut être réalisée puis, en fonction du bilan lésionnel, le traitement sera soit chirurgical (extravasation massive, rupture artérielle…), soit endovasculaire (pseudo-anévrisme) ou bien conservateur (flap intimal) avec surveillance en milieu chirurgical.

Au total

- Indication en cas de traumatisme pénétrant ou osseux sévère.
- Protocole standardisé, performant sur des TDM > ou égal à 16 barrettes.
- Faire des reconstructions MIP et VR de type « angiographique ».
- Sémiologie classique et identique aux autres traumatismes vasculaires.
- L'artériographie est le *gold standard* à réaliser au moindre doute diagnostique ou en cas d'angioscanner non contributif.
- Traitement chirurgical, endovasculaire ou conservateur.

« Petit signe à ne pas manquer »

Un arrêt brutal de l'opacification d'une artère ne signe pas forcément un traumatisme « vrai » de celle-ci (dissection occlusive), il peut en effet s'agir d'un spasme (résolution spontanée), d'un embol ou d'une compression extrinsèque (par un hématome par exemple).

Bibliographie

Fishman EK, Horton KM, Johnson PT. Multidetector CT and three-dimensional CT angiography for suspected vascular trauma of the extremities. *Radiographics* 2008 ; 28 (3) : 653–665 ; discussion 65–66.

Foster BR, Anderson SW, Soto JA. CT angiography of extremity trauma. *Techniques in Vascular and Interventional Radiology* 2006 ; 9 (4) : 156–166.

Inaba K, Potzman J, Munera F, McKenney M, Munoz R, Rivas L, *et al.* Multi-slice CT angiography for arterial evaluation in the injured lower extremity. The *Journal of Trauma* 2006 ; 60 502–506 ; discussion 6–7.

Miller-Thomas MM, West OC, Cohen AM. Diagnosing traumatic arterial injury in the extremities with CT angiography : pearls and pitfalls. *Radiographics* 2005 ; 25 Suppl 1 : S133–142.

Peng PD, Spain DA, Tataria M, Hellinger JC, Rubin GD, Brundage SI. CT angiography effectively evaluates extremity vascular trauma. *Am Surg* 2008 ; 74 (2) : 103–107.

Redmond JM, Levy BA, Dajani KA, Cass JR, Cole PA. Detecting vascular injury in lower-extremity orthopedic trauma : the role of CT angiography. *Orthopedics* 2008 ; 31 (8) : 761–767.

Willmann JK, Wildermuth S. Multidetector-row CT angiography of upper- and lower-extremity peripheral arteries. *European Radiology* 2005 ; 15 Suppl 4 : D3–9.

Paratger Le Site www.lemanip.com Tout Est Gratuit
www.lemanip.com

Paratger Le Site www.lemanip.com Tout Est Gratuit

www.lemanip.com

Au final, quel protocole pour une exploration vasculaire des membres inférieurs ?

Si une hélice artérielle est programmée sur les membres inférieurs, il faut positionner le patient « pieds en premier » sur la table de scanner (pour les membres supérieurs, c'est l'inverse, la tête sera placée en premier avec bras au-dessus de la tête si possible et, au mieux, position de « superman »). Le topogramme *(scout view)* doit inclure un volume allant de la tête aux pieds afin de programmer au mieux les boîtes d'acquisition. En cas de réalisation d'une hélice unique sur les membres inférieurs (sans exploration du TAP), la boite d'acquisition doit inclure la bifurcation aorto-iliaque (à hauteur des crêtes iliaques) et une seule hélice doit être programmée jusqu'à la voûte plantaire. Si le patient est agité, une sédation ou une immobilisation des membres inférieurs par une sangle doit être discutée pour améliorer le rendement diagnostique et éviter les artéfacts.

Les techniques de détection automatique du bolus de contraste sont à privilégier (*smart prep*, *bolus track*…) avec positionnement de la zone d'intérêt au niveau de l'aorte descendante et départ automatique de l'hélice quand les valeurs de densité intraluminale sont optimales (seuil à 120–150 UH).

N.B. La région d'intérêt doit être la plus large possible au sein du vaisseau.

En l'absence de détection automatique de PDC, on programmera le départ de l'hélice à 40–45 secondes pour une exploration des membres inférieurs à la phase artérielle et environ 30–35 secondes après le départ de la première hélice pour un temps veineux.

La quantité de PDC injectée varie de 60 à 100 cc respectivement pour une acquisition isolée ou couplée (à un TAP) et à condition de s'équiper d'une seringue électrique avec double injecteur afin de « chasser » le bolus de PDC par une solution saline (30 à 50 cc), optimisant sa progression. En l'absence de double injecteur, la quantité de PDC injectée sera au moins de 100–120 cc pour une exploration totale (TAP et membres inférieurs). Les éventuelles acquisitions complémentaires sur l'abdomen ou sur une autre région d'intérêt doivent être programmées d'emblée pour adapter automatiquement le départ des hélices supplémentaires.

La dose délivrée est optimisée automatiquement (automilli) pour conserver un signal sur bruit suffisant à l'interprétation tout en restant la moins élevée possible pour le patient.

Voici, par exemple notre protocole réalisé sur un appareil GE LightSpeed VCT, 64 coupes :

- position du patient : décubitus, « pieds en premier » ;
- scout : TAP-membres inférieurs (incluant la totalité des pieds) ;
- volume d'acquisition : des clavicules incluses aux chevilles ;
- temps de rotation : 0,5 seconde ;
- pitch : 0,9 ;
- doses : 120 kV, automilli pour un bruit de 22–24 ;
- filtre : standard ou soft (si patient corpulent) ;
- fov : *large body*;
- collimation : 40 (64 x 0,625) ;
- injection : 120 cc à 3 ou 4 cc/s avec départ automatique.

Paratger Le Site www.lemanip.com Tout Est Gratuit

Paratger Le Site www.lemanip.com Tout Est Gratuit
www.lemanip.com

L'acquisition réalisée avec un filtre soft ou standard est indispensable pour effectuer des reconstructions 3D VR de qualité. Des reconstructions avec un filtre *bone* seront effectuées directement sur la console d'acquisition pour apprécier les traumatismes osseux associés.

Les reconstructions MPR/MIP dans les plans coronal et sagittal, et 3D VR avec au mieux création d'une rotation de l'objet, sont réalisées sur une console de post-traitement (« Advantage Windows 4.3 »). La lecture diagnostique doit toujours se référer aux images natives axiales pour confirmer les anomalies constatées sur les reconstructions MIP ou 3D VR. Des images significatives sont sélectionnées pour faciliter la communication avec les correspondants et guider la conduite thérapeutique.

Paratger Le Site www.lemanip.com Tout Est Gratuit

Paratger Le Site www.lemanip.com Tout Est Gratuit

www.lemanip.com

Chapitre 33

Généralités

Malgré tous les progrès techniques réalisés en imagerie ces dernières années, la radiographie standard reste le pilier de l'exploration des traumatismes osseux périphériques et doit être réalisée en première intention. La TDM multicoupes peut jouer un rôle important dans les fractures articulaires et/ou complexes. En effet, les reconstructions 2D (MPR) et 3D VR permettent d'apprécier le nombre et la distribution spatiale des fragments osseux, orientant alors la stratégie thérapeutique et le choix du matériel chirurgical nécessaire (ostéosynthèse, remplacement prothétique, type et taille du matériel…).

C'est ainsi que la TDM n'a aucun intérêt dans les fractures simples et/ou non déplacées ou dans les fractures diaphysaires, sauf en cas de suspicion clinique de lésions vasculaires sous-jacentes (pour les fractures diaphysaires du fémur notamment), imposant alors la réalisation d'un angioscanner.

En dehors des indications vasculaires (absence de pouls/ischémie d'un membre), la réalisation d'une TDM dans un traumatisme périphérique peut être requise dans les situations suivantes :

- dans un but de *détection* : bilan radiographique normal et forte suspicion clinique de fracture ou doute sur l'existence d'une fracture à la radiographie ;
- dans un but de *caractérisation* pour préciser l'extension exacte des différents traits de fracture et notamment leur topographie articulaire ou non, ou réaliser une cartographie précise de la distribution des fragments osseux en préopératoire pour choisir le type d'intervention.

Les questions posées sont identiques quelle que soit la pièce osseuse fracturée :

- Quelle est la *topographie* du trait de fracture : épiphyse, métaphyse, diaphyse (1/3 proximal, moyen ou distal) ?
- Quel est *son type* : transversal, oblique, spiroïde, simple, comminutif… ?
- La fracture est-elle *articulaire ou non* ?
- Quel est le *nombre* de fragments ?
- Quel est le sens du *déplacement* : chevauchement, translation, angulation, rotation… ?

N.B. Le sens du déplacement est toujours celui de l'extrémité distale du foyer de fracture par rapport à l'extrémité proximale.

Nous allons détailler chaque type de traumatisme rencontré en pratique courante en TDM, en fonction de sa topographie et en essayant de préciser les points importants que le compte rendu de TDM devra contenir.

Paratger Le Site www.lemanip.com Tout Est Gratuit

© 2009 Elsevier Masson SAS. Tous droits réservés

Paratger Le Site www.lemanip.com Tout Est Gratuit

www.lemanip.com

Chapitre 34

Traumatismes du membre supérieur

Fracture de l'extrémité supérieure de l'humérus

Les fractures de l'extrémité supérieure de l'humérus sont l'apanage des femmes âgées ostéoporotiques chutant sur le poignet ou le coude ou directement sur le moignon de l'épaule. On les rencontre également chez les sujets jeunes dans un contexte d'accident à forte énergie.

Rappel anatomique

Les principaux repères anatomiques de l'extrémité supérieure de l'humérus sont décrits sur le schéma suivant (**fig. 34-1**).

La vascularisation de la tête humérale est essentiellement assurée par un pédicule antéro-latéral (issu de l'artère circonflexe humérale antérieure naissant elle-même de l'artère axillaire) qui pénètre dans l'épiphyse humérale à la partie supérieure du sillon intertuberculaire. Toute fracture du col anatomique, d'autant plus si elle est déplacée, est donc à risque de lésion vasculaire et d'ostéonécrose secondaire. Cette dernière peut survenir jusqu'à un ou deux ans après le traumatisme et est plus fréquente à la partie supéro-interne de la tête humérale.

Classification lésionnelle

La classification de Neer est largement utilisée et a la réputation d'être simple, et c'est celle que nous allons exposer (**tableau 34-1**). Elle classe les fractures déplacées de l'extrémité supérieure de l'humérus en fonction du nombre de fragments. Est considéré comme fragment, un déplacement de plus de 10 mm ou une angulation de plus de 45° par rapport à l'autre fragment.

Compte rendu TDM

Que doit-on préciser ?

- le nombre de fragments (classification de Neer) ;
- la comminution de chaque fragment ;
- le déplacement de la calotte articulaire (dans les trois plans) : luxée ? angulée en varus/valgus ? (donner l'angle de bascule), avant/arrière ? ;
- l'engrènement ;
- la présence ou non de fragments osseux intra-articulaires ;
- les fractures associées.

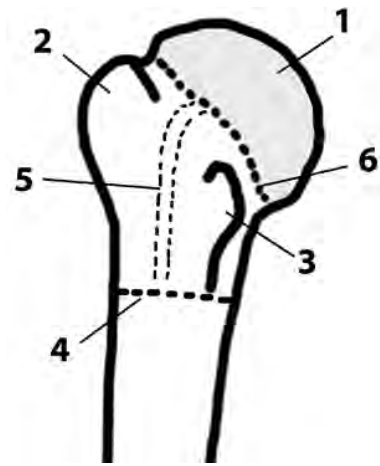

Fig. 34-1. Schéma illustrant les principaux repères anatomiques de l'extrémité supérieure de l'humérus.
1 : calotte articulaire ; 2 : tubercule majeur ; 3 : tubercule mineur ; 4 : col chirurgical ; 5 : sillon intertuberculaire ; 6 : col anatomique.

Paratger Le Site www.lemanip.com Tout Est Gratuit

© 2009 Elsevier Masson SAS. Tous droits réservés

Paratger Le Site www.lemanip.com Tout Est Gratuit
www.lemanip.com

Tableau 34-1 Classification de Neer des fractures de l'extrémité supérieure de l'humérus.

	2 fragments	3 fragments	4 fragments	Surface articulaire
Col anatomique	A			
Col chirurgical	B			
Tubercule majeur	C	D	G	
Tubercule mineur	E	F		
Fracture-luxation	H	I	J	K
Fracture-séparation	L'extrémité supérieure de l'humérus est complètement désolidarisée de la diaphyse, donc non engrenée et très déplacée (**fig. 34-2**).			

On prendra soin de préciser le déplacement interne du tubercule mineur (significatif au-delà de 5 mm) qui nécessite parfois une réparation du tendon du sous-scapulaire.

N.B. L'engrènement d'une fracture est défini par une «impaction des fragments osseux avec tassement du spongieux». C'est donc un critère de stabilité, autorisant un traitement conservateur

Paratger Le Site www.lemanip.com Tout Est Gratuit

Paratger Le Site www.lemanip.com Tout Est Gratuit

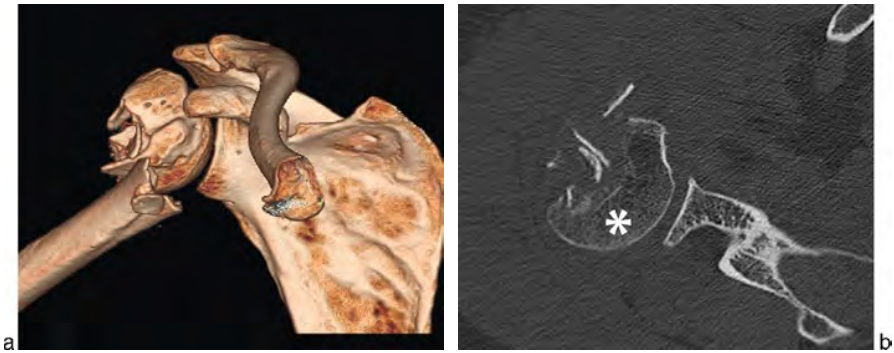

Fig. 34-2. TDM de l'épaule en 3D VR en vue de face (a) et en coupe axiale (b).
Fracture-séparation de la tête humérale, non engrenée par définition. La calotte articulaire (*) est rétroversée mais non luxée, le foyer de fracture est comminutif.

(orthopédique ou ostéosynthèse) sans réduction au préalable. En pratique, on parle d'engrènement plutôt pour les fractures du col (chirurgical ou anatomique) de l'extrémité supérieure de l'humérus, pour les fractures du col fémoral et pour les fractures de l'extrémité inférieure du radius.

Impact thérapeutique

Le traitement dépend de l'importance du déplacement, du nombre de fragments et de l'âge du patient. Les fractures à trait simple ou peu déplacées (avec bascule de la tête < 20°) peuvent être traitées de manière orthopédique avec immobilisation par gilet orthopédique et rééducation. Les fractures de type Neer 3 ou 4 sont réduites à foyer ouvert ou fermé puis ostéosynthésées chez le sujet jeune (vis-plaques, enclouage…) et bénéficient en général d'une arthroplastie d'épaule chez les sujets âgés (prothèse inversée).

Luxation gléno-humérale

Le diagnostic est clinique et radiographique. Des radiographies doivent être réalisées avant et après les manœuvres de réduction (contexte médico-légal). La TDM intervient soit lorsqu'il existe un doute quant à la présence de lésions osseuses associées après réduction, soit d'emblée pour faire le diagnostic positif de luxation au cours d'un body-scanner chez un patient polytraumatisé.

Classification lésionnelle

On distingue les luxations antéro-internes de loin les plus fréquentes, au cours desquelles la tête humérale est située en avant de la cavité glénoïdienne, les luxations postérieures et les luxations inférieures (luxation erecta).

Compte rendu TDM

Il doit préciser :
- le sens de la luxation ;
- les lésions osseuses spécifiques à chaque type de luxation (**tableau 34-2**).

L'arthroscanner n'a aucune place en imagerie d'urgence.

Tableau 34-2 Lésions osseuses à rechercher en fonction du sens de la luxation.

Luxation antéro-interne	Luxation postérieure
Fracture du tubercule majeur (apanage des personnes âgées) Encoche postéro-supérieure (Hills-Sachs) de la tête humérale Et/ou fracture du rebord antéro-inférieur de la glène	Fracture du tubercule mineur Encoche antéro-inférieure (Mac Laughlin) de la tête humérale dont le scanner doit préciser la profondeur et l'étendue en pourcentage d'atteinte de la surface articulaire Et/ou une fracture du rebord postérieur de la glène

Paratger Le Site www.lemanip.com Tout Est Gratuit
www.lemanip.com

www.lemanip.co

Gratuittement

www.lemanip.com

Radiologie et imagerie medicale

Livres,memoires,rapport de stage,courses,radiologie conventionnelle,Scanner,TDM,IRM,Scintigraphie, Medecine nucleaire,Radiotherapie,Radiologie Interventionnelle,Oncologie,Clichees,Cas interpretes,exposes,medecine

https://www.lemanip.com/

www.lemanip.com

Paratger Le Site www.lemanip.com Tout Est Gratuit
www.lemanip.com

Impact thérapeutique

Une luxation est une urgence thérapeutique et doit être réduite par des manœuvres externes soit sous simple analgésie, soit sous anesthésie générale. Une immobilisation est ensuite nécessaire avant d'entamer les séances de rééducation.

Une ostéosynthèse est parfois requise en cas de fracture associée très déplacée (déplacement de plus de 1 cm). En cas d'encoche de Mac Laughlin supérieure à 30 % de la surface articulaire, il est possible de réaliser une greffe osseuse.

Traumatisme du coude

Rappel anatomique

Le coude est une articulation complexe composée de trois articulations : l'articulation huméro-radiale, huméro-ulnaire et radio-ulnaire proximale ; et de trois pièces osseuses : tête du radius, extrémité proximale de l'ulna (olécrane) et palette humérale. Chacune de ces pièces osseuses peut être fracturée et chacune de ces articulations fracturée et/ou luxée.

On prendra donc soin, dans toute lecture d'une TDM du coude post-traumatique, d'apprécier la morphologie de ces trois pièces osseuses et la congruence de ces trois articulations, les lésions étant très souvent associées.

Fracture de la palette humérale

Classification lésionnelle

C'est la classification de l'Association for Osteosynthesis (AO) que nous décrirons, qui classe ces fractures en fonction de leur gravité (tableau 34-3 et fig. 34-3).

Tableau 34-3 Classification de l'AO des fractures de l'extrémité inférieure de l'humérus.

A Fracture extra-articulaire
A1 : arrachement apophysaire = fracture d'un épicondyle (++médial) A2 : métaphysaire simple = fracture supracondylienne A3 : métaphysaire plurifragmentaire
B Fracture articulaire partielle
B1 : latérale sagittale = fracture du condyle latéral B2 : médiale sagittale = fracture du condyle médial B3 : frontale = fracture coronale du capitulum
C Fracture articulaire totale
C1 : simple (articulaire et métaphysaire) = fracture sus- et intercondylienne. C2 : articulaire simple et métaphysaire complexe C3 : plurifragmentaire (fig. 34-4)

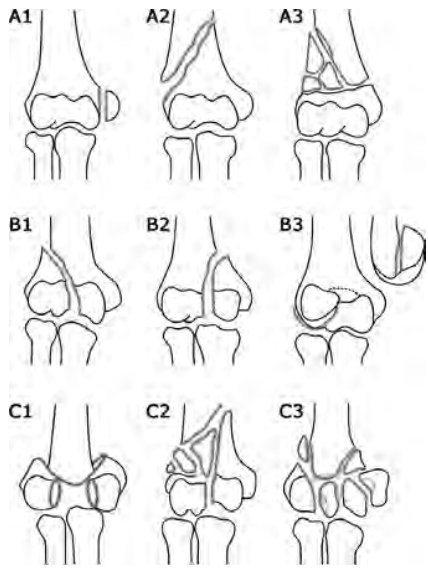

Fig. 34-3. Illustration de la classification de l'AO des fractures de la palette humérale.

Pièges diagnostiques

La palette humérale peut être le siège de défauts d'ossification secondaire, bien corticalisés en périphérie et ne s'accompagnant pas d'hématome péri-articulaire ni d'hémarthrose. Parfois, il s'agit de pseudarthroses de fractures-avulsion ligamentaires anciennes. Ces éléments ne doivent pas faire porter à tort le diagnostic de fracture récente.

L'ostéochondrite disséquante du capitulum, plutôt d'origine microtraumatique est localisée en général à la partie antéro-latérale du capitulum et se visualise sous la forme d'un aplatissement voire d'une fragmentation de l'os sous-chondral.

Paratger Le Site www.lemanip.com Tout Est Gratuit

Paratger Le Site www.lemanip.com Tout Est Gratuit
www.lemanip.com

Fig. 34-4. TDM du coude en coupes axiale (a), sagittale (b), coronale (c) et 3D VR (d) : fracture articulaire de la palette humérale à trait principal coronal (flèche blanche) et trait de refend antérieur (tête de flèche) détachant le capitulum et la face antérieure de la trochlée. Notez la bascule du capitulum et la présence de fragments osseux intra-articulaires (flèche noire).

Compte rendu TDM

On précisera tout d'abord si la fracture est articulaire ou non (classification de l'AO) ainsi que la topographie du trait principal.

Enfin, il convient de préciser la comminution du foyer de fracture et le déplacement, ainsi que l'existence de fragments osseux intra-articulaires et les autres lésions osseuses associées.

Impact thérapeutique

La principale complication est l'enraidissement. Le traitement est essentiellement chirurgical avec réduction anatomique de la surface articulaire à foyer ouvert en général et ostéosynthèse. Chez le sujet âgé et en présence d'une fracture comminutive, une prothèse totale de coude pourra être envisagée. Dans tous les cas, la rééducation est précoce.

Fracture de la tête radiale

La TDM n'a aucune place dans le bilan d'une fracture isolée de la tête radiale. En revanche, un traumatisme de la tête radiale peut être découvert à l'occasion d'une TDM du coude réalisée pour un traumatisme complexe (association fréquente fracture du capitulum et fracture de la tête radiale).

Ces fractures sont toutes articulaires.

Paratger Le Site www.lemanip.com Tout Est Gratuit

Paratger Le Site www.lemanip.com Tout Est Gratuit

www.lemanip.com

Un dogme

Toute luxation « isolée » de la tête radiale doit faire rechercher une fracture de l'ulna associée, en réalisant une imagerie sur toute la hauteur de l'avant-bras. Cette association lésionnelle (fracture de l'ulna et luxation de la tête radiale) s'appelle la fracture de Monteggia.

Classification lésionnelle

On utilise celle de Mason en quatre stades qui a une bonne corrélation avec la prise en charge thérapeutique (fig. 34-5) :

- stade I : fracture verticale, du col ou parcellaire non déplacée ;
- stade II : fracture déplacée (plus de 2 mm) à un seul fragment de dimension variable ;
- stade III : fracture comminutive ;
- stade IV (non illustré) : fracture avec luxation du coude.

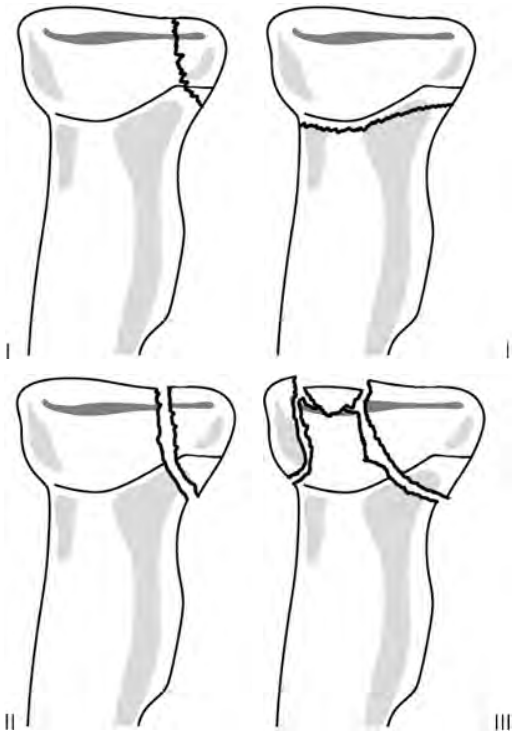

Fig. 34-5. Illustration de la classification de Mason des fractures de la tête radiale.

Impact thérapeutique

Le traitement dépend des lésions associées. En général, les fractures de type Mason I sont traitées orthopédiquement, celles de type II sont ostéosynthésées et celles de type III sont traitées soit par exérèse de la tête, soit par remplacement prothétique. Les fractures-luxations de type IV doivent être réduites en urgence.

Fracture de l'extrémité supérieure de l'ulna

Fracture de l'olécrane

Elles sont toujours articulaires avec un trait généralement transversal. On doit préciser l'importance du déplacement et surtout l'existence d'une luxation associée : luxation transolécranienne de la palette huméral ou luxation de la tête radiale (équivalent de fracture de Monteggia haute). Le traitement dépend des lésions osseuses associées.

Fracture du processus coronoïde

Elles sont classées selon la hauteur du trait de fracture dans le plan sagittal (classification de Regan et Morrey, fig. 34-6) :

- stade I (fig. 34-7) = fracture de la pointe : traitement orthopédique ;
- stade II = fracture du tiers moyen : traitement orthopédique ;
- stade III = fracture de la base (à plus de 50 % de la hauteur coronoïdienne) : traitement chirurgical (ostéosynthèse) car risque d'instabilité.

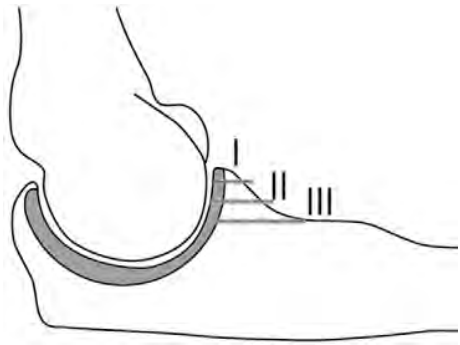

Fig. 34-6. Illustration de la classification de Regan et Morrey des fractures de l'apophyse coronoïde.

Paratger Le Site www.lemanip.com Tout Est Gratuit

Paratger Le Site www.lemanip.com Tout Est Gratuit

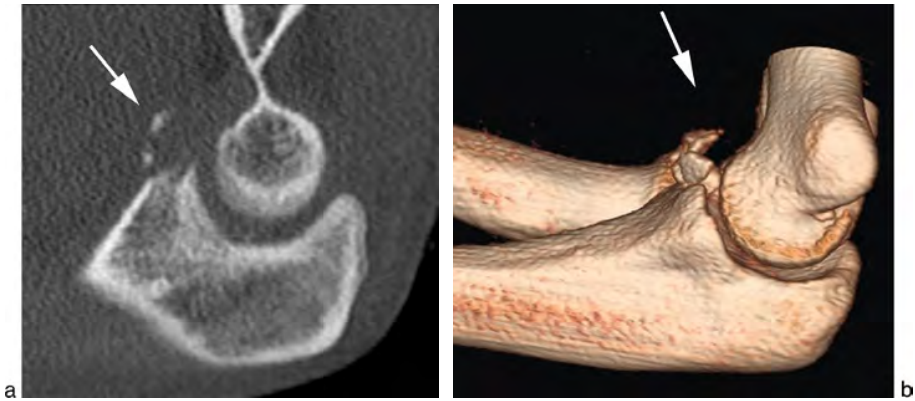

Fig. 34-7. TDM du coude en coupe sagittale (a) et reconstruction 3D (b).
Fracture comminutive du processus coronoïde de type I de Regan et Morrey. TDM effectuée après réduction d'une luxation du coude à la recherche de lésions osseuses de « passage ».

On ne manquera pas de rechercher une luxation du coude associée.

Luxation du coude

On parle de luxation du coude lorsque l'ulna et/ou la tête radiale sont désolidarisés de leur facette articulaire humérale. On classe ces luxations en fonction de l'intégrité ou non de l'interligne radio-ulnaire proximal. Ainsi, en cas de luxation du coude, il faut préciser :

- le sens de la luxation (antérieure ou postérieure++) ;
- les pièces osseuses luxées : ulna uniquement ou ulna et radius… ?
- l'intégrité ou non de l'interligne radio-ulnaire proximal ;
- les lésions osseuses associées.

Le traitement est une urgence avec réduction et prise en charge des lésions osseuses associées.

Fracture de l'extrémité inférieure du radius

C'est un traumatisme fréquent, atteignant préférentiellement la femme âgée ostéopénique ou le sujet jeune au cours d'un traumatisme à haute énergie.

Fig. 34-8. Fracture de l'extrémité inférieure du radius non déplacée avec trait de refend (flèche) intra-articulaire non décelé en radiographie.
Notez la fracture de la pointe de la styloïde ulnaire associée.

La TDM intervient dans deux circonstances :

- soit il existe une fracture complexe de l'extrémité inférieure du radius et il faut réaliser un bilan lésionnel morphologique précis de l'agencement du foyer fracturaire en vue d'une ostéosynthèse (intérêt de la 3D VR++) ;
- soit il existe un doute quant à l'existence d'une fracture (ou d'un trait de refend articulaire) et la TDM est réalisée pour confirmer ou infirmer le diagnostic (fig. 34-8).

Paratger Le Site www.lemanip.com Tout Est Gratuit
www.lemanip.com

Paratger Le Site www.lemanip.com Tout Est Gratuit
www.lemanip.com

Rappel anatomique

L'extrémité inférieure du radius présente une inclinaison palmaire dans le plan sagittal d'environ 10–12°. Il présente une inclinaison radiale dans le plan coronal d'environ 22°. L'index radio-ulnaire distal ou variance ulnaire se mesure normalement sur un cliché radiographique de face du poignet, épaule et coude à 90°. Il est compris entre 0 et –2 mm (différence de hauteur entre la tangente à la surface articulaire carpienne du radius et celle de la surface articulaire plane de l'ulna). La variance ulnaire est donc physiologiquement négative, l'ulna étant plus courte que le radius (**fig. 34-9**).

Dans toute fracture du poignet, le but du traitement est de rétablir de manière optimale ces angulations physiologiques. Il est donc pertinent de regarder ces mesures sur toute imagerie traumatique du poignet.

Compte rendu TDM

La description lésionnelle en TDM ne diffère pas de celle de tout foyer de fracture. Ainsi, on précisera :

- la topographie articulaire ou non de la fracture ;
- le type de trait de fracture : oblique, comminutif, transversal… ;
- le sens du déplacement (avec mesure des angles de bascule de l'auvent radial et des « marches d'escalier » de la surface articulaire) ;
- l'intégrité ou non de l'interligne radio-ulnaire distal ;
- les éventuelles lésions associées : fracture de la styloïde ulnaire, luxation radio-carpienne et fracture des os du carpe (**fig. 34-10**).

Si la fracture radiale est articulaire, on précisera la topographie du trait : fossette scaphoïdienne ou lunaire ? (**fig. 34-11**)

En cas de fracture de la styloïde ulnaire associée, on doit préciser si le trait de fracture se situe au niveau de la base (pouvant traduire une avulsion du complexe fibrocartilagineux du carpe à risque d'instabilité et nécessitant un blocage de la pronosupination pour pouvoir cicatriser) ou de la pointe (traduisant une avulsion ligamentaire sans valeur péjorative sur la stabilité du carpe et sans conséquence thérapeutique).

Impact thérapeutique

Le traitement dépend de l'âge du patient, de son activité et de la complexité de la fracture mais le but est toujours le même : restituer des interlignes articulaires congruents et réguliers pour éviter l'évolution vers une arthrose précoce. Le traitement est donc en général chirurgical avec réduction à foyer ouvert ou fermé et ostéosynthèse (plaque-vis ou broches) suivi d'une mobilisation précoce.

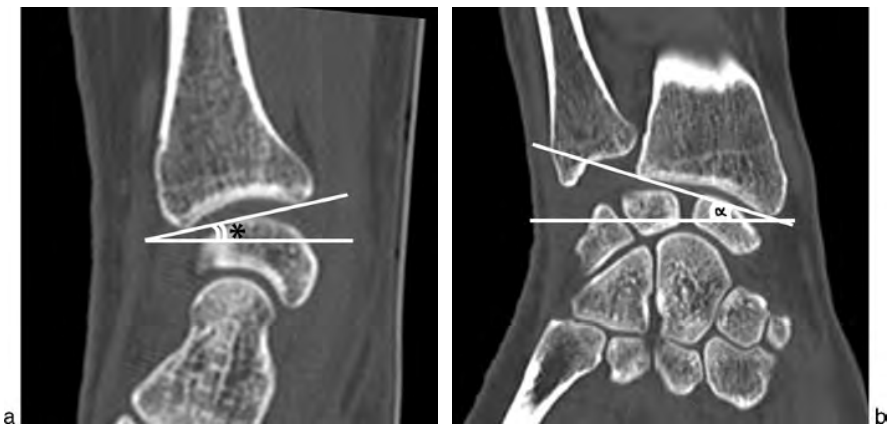

Fig. 34-9. TDM en coupes sagittale (a) et coronale (b) du poignet permettant d'illustrer les techniques de mesure de l'inclinaison palmaire (*) et radiale (α) de l'extrémité inférieure du radius.
On rappelle que ces angles se mesurent sur des radiographies conventionnelles du poignet de face.

Paratger Le Site www.lemanip.com Tout Est Gratuit

Paratger Le Site www.lemanip.com Tout Est Gratuit
www.lemanip.com

Fig. 34-10. TDM du poignet en reconstruction 3D VR (a) et en coupes coronales (b et c).
Fracture articulaire comminutive métaphyso-épiphysaire de l'extrémité distale du radius avec bascule postérieure. Fracture associée de l'extrémité distale de l'ulna. L'importance de cette fracture ne doit pas faire oublier de rechercher les lésions associées avec notamment ici une fracture articulaire de l'hamatum (tête de flèche) et du trapèze (flèche).

Traumatisme du carpe

La TDM joue un rôle intéressant en cas de doute radiographique quand à l'existence d'une fracture de l'un des os du carpe (surtout le scaphoïde) ou bien pour faire le bilan d'extension des dégâts osseux en cas de luxation périlunaire du carpe. Il faudra toujours analyser l'ensemble des os du carpe, les congruences articulaires radio- et médio-carpiennes ainsi que la congruence de la rangée carpo-métacarpienne.

Rappel anatomique

Un rappel anatomique des différentes pièces osseuses composant le carpe est illustré à la figure 34-12.

Fracture du scaphoïde

Les fractures du scaphoïde concernent près de 70 % de toutes les fractures du carpe. La vascularisation du pole proximal du scaphoïde est assurée de manière rétrograde essentiellement par une branche artérielle qui pénètre dans l'os au niveau du corps par sa face dorsale, expliquant la fréquence accrue des ostéonécroses en cas de fracture corporéale.

Classification lésionnelle

On utilise habituellement la classification de la SOFCOT (Société française de chirurgie orthopédique et traumatologique) (fig. 34-13).

Les fractures-avulsion sont l'apanage du tubercule distal ou du pôle proximal (ligament scapho-lunaire). Les fractures corporéale basse et transtubérositaire représentent les deux tiers des fractures du scaphoïde.

Paratger Le Site www.lemanip.com Tout Est Gratuit

Paratger Le Site www.lemanip.com Tout Est Gratuit
www.lemanip.com

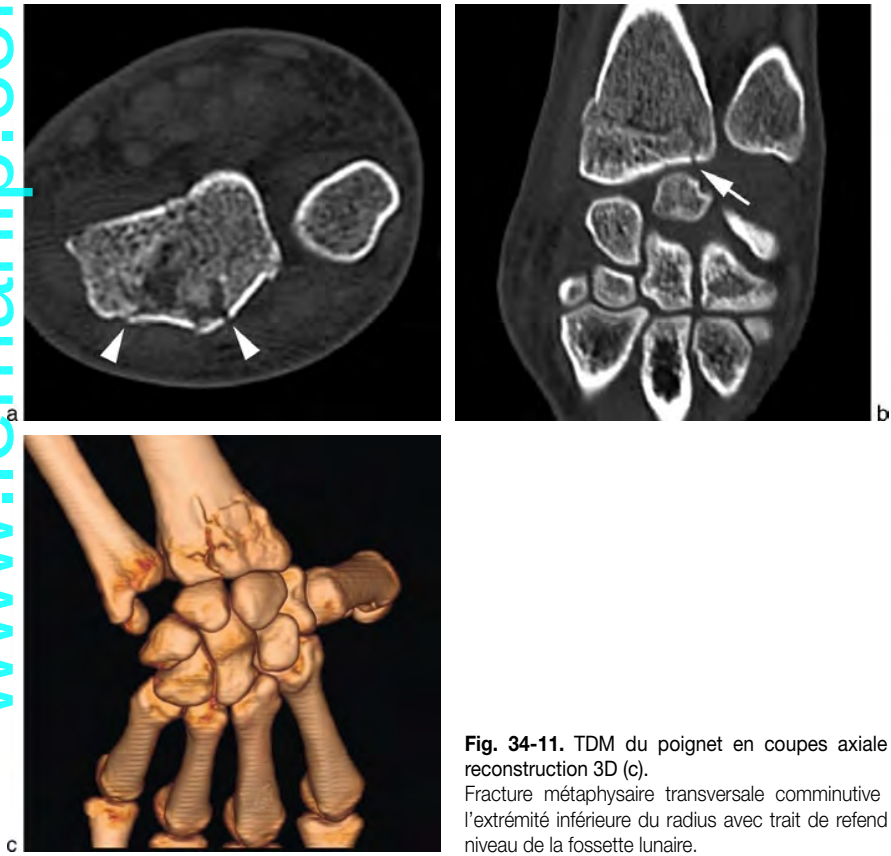

Fig. 34-11. TDM du poignet en coupes axiale (a), coronale (b) et reconstruction 3D (c).
Fracture métaphysaire transversale comminutive (têtes de flèche) de l'extrémité inférieure du radius avec trait de refend articulaire (flèche) au niveau de la fossette lunaire.

Fig. 34-12. Coupe TDM dans le plan coronal du carpe, illustrant les différentes pièces osseuses en présence.
∗ : projection de l'emplacement du pisiforme sur la face palmaire du triquetrum ; 1 : triquetrum ; 2 : lunatum ; 3 : scaphoïde ; 4 : trapèze ; 5 : trapézoïde ; 6 : capitatum ; 7 : hamatum.

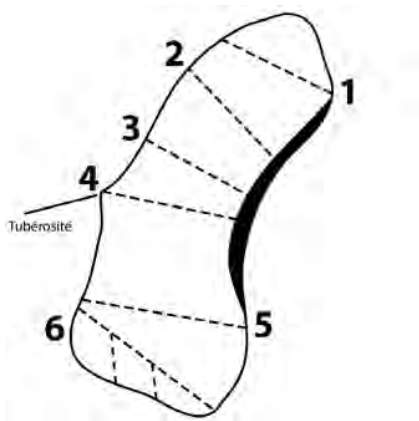

Fig. 34-13. Schéma illustrant la classification de la SOFCOT des fractures du scaphoïde.
1 : fracture polaire (proximale) ; 2 : fracture corporéale haute ; 3 : fracture corporéale basse ; 4 : fracture transtubérositaire ; 5 : fracture du pied ; 6 : fracture du tubercule distal.

Paratger Le Site www.lemanip.com Tout Est Gratuit

Paratger Le Site www.lemanip.com Tout Est Gratuit
www.lemanip.com

En cas de normalité du scanner, une IRM peut être proposée pour dépister les fractures trabéculaires (en compression) qui sont difficiles à visualiser en TDM au stade précoce.

Compte rendu TDM

Le bilan TDM doit préciser :
- la topographie du trait de fracture et son obliquité par rapport au long axe du scaphoïde ;
- la « comminution » éventuelle ;
- l'existence d'un déplacement (significatif si décalage cortical supérieur à 1 mm dans n'importe quel plan de l'espace) et son sens ;
- les lésions associées : fracture de l'épiphyse ou de la styloïde radiale, fracture des autres os du carpe, luxation périlunaire (on parle alors de luxation trans-scapholunaire du carpe).

Impact thérapeutique

L'évolution est favorable dans la grande majorité des cas. Les principales complications sont représentées par l'ostéonécrose pour les fractures proximales et par la pseudarthrose essentiellement pour les fractures transtubérositaires (**fig. 34-14**). Les lésions arthrosiques à type de SNAC Wrist (Scaphoid Nonunion Advanced Collapse) et de SLAC Wrist (Scapho-Lunate Advanced Collapse) sont plus tardives.

Le traitement est chirurgical (vissage) en cas de déplacement ou de fractures associées. Il est orthopédique dans les fractures non déplacées du col et dans les fractures du tubercule distal.

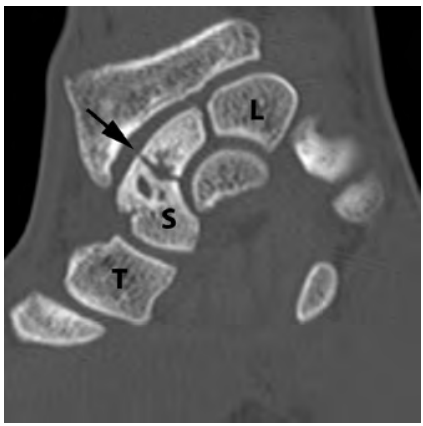

Fig. 34-14. TDM du poignet en reconstruction coronale. Pseudarthrose du corps du scaphoïde (flèche). L : lunatum ; S : scaphoïde ; T : trapèze.

Fracture des autres os du carpe

Triquetrum

En fréquence, et après les fractures du scaphoïde, ce sont les fractures du triquetrum qui occupent le deuxième rang. Ce sont des fractures-avulsion postérieures en cas de traumatisme en hyperflexion (du fait de nombreuses insertions ligamentaires postérieures : ligaments ulno-triquétral et scapho-triquétral…) ou bien des fractures du corps par choc direct contre la styloïde ulnaire (mécanisme en hyperextension et inclinaison ulnaire). Le traitement est orthopédique.

Lunatum

Pour les fractures du lunatum, on précisera la topographie du trait (corps, pointe postérieure, corne antérieure) et le déplacement. Le traitement est en général orthopédique mais peut être chirurgical (vissage ou brochage) pour les fractures du corps.

Le principal piège diagnostique est représenté par la maladie de Kienböck qui est une ostéonécrose du lunatum conférant à ce dernier un aspect condensé, aplati et désorganisé mais sans solution de continuité et pouvant être pris à tort pour une fracture.

Pisiforme

Les fractures du pisiforme surviennent en choc direct ou bien par fracture-avulsion du tendon du fléchisseur ulnaire du carpe. Il existe un risque d'atteinte du nerf ulnaire qui chemine sur sa face latérale. Le traitement consiste souvent en une ablation du pisiforme plutôt qu'à une ostéosynthèse.

Trapèze

Les fractures du trapèze sont souvent associées à une fracture du 1er métacarpien ou du scaphoïde qu'il faudra rechercher. On précisera l'axe du trait de fracture (vertical, axial…) ainsi que le caractère articulaire ou non de la fracture. Le traitement est chirurgical.

Paratger Le Site www.lemanip.com Tout Est Gratuit

Paratger Le Site www.lemanip.com Tout Est Gratuit
www.lemanip.com

Trapézoïde et capitatum

Les fractures du trapézoïde et du capitatum sont en général secondaires à un traumatisme à haute vélocité et sont souvent associées à d'autres fractures du carpe qu'il faut attentivement rechercher. Le capitatum est sujet à un risque d'ostéonécrose et de pseudarthrose entraînant une arthrose médio-carpienne précoce par désorganisation de la hauteur du carpe. Le traitement est chirurgical.

Hamatum

Les fractures de l'hamatum concernent soit le corps (en association avec une luxation péri lunaire du carpe ou avec une fracture de la base des 4e et 5e métacarpiens), soit l'hamulus (apophyse unciforme) qui est l'apanage des chutes « raquette en main » (tennis, golf, base-ball…).

Le piège diagnostique est classiquement représenté par un défaut de fusion congénital de l'hamulus (hamatum bipartite ou os hamulus proprium) qui présente alors des berges régulières et bien corticalisées. Le traitement est chirurgical ou orthopédique en fonction du déplacement.

Luxation du carpe

Elle est secondaire à un traumatisme à haute vélocité. On distingue les luxations périlunaires au cours desquelles le lunatum reste classiquement en place dans la fossette radio-lunaire, les luxations radio-carpiennes ou médio-carpiennes et les luxations isolées d'un os du carpe (hormis le lunatum car il s'agit alors toujours d'une luxation périlunaire). Nous ne reviendrons pas sur ces trois derniers types de luxations, le diagnostic étant principalement radiographique.

En ce qui concerne les luxations périlunaires, le carpe se déplace en avant (luxation antélunaire) ou plus fréquemment en arrière (luxation rétrolunaire) du lunatum. Outre le sens de la luxation, il faut préciser le déplacement et la congruence du lunatum dans sa fossette articulaire radiale dans le plan sagittal : lunatum en place, subluxé ou énucléé en avant (angle radio-lunaire supérieur à 90°). Enfin, il faut rechercher l'existence de lésions osseuses associées : fracture du scaphoïde (luxation trans-scapho anté- ou rétrolunaire, **fig. 34-15**), du triquetrum, du capitatum, de l'hamatum ou de l'extrémité distale du radius.

N.B. Une luxation du lunatum fait toujours partie d'une luxation périlunaire, contrairement aux autres os du carpe qui peuvent se luxer de manière isolée.

Le traitement est chirurgical avec réduction et ostéosynthèse du scaphoïde si nécessaire.

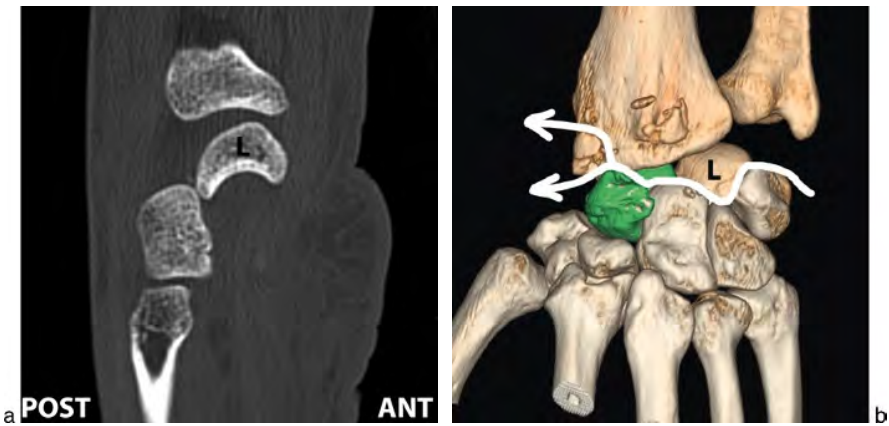

Fig. 34-15. TDM du carpe en coupe sagittale (a) et en reconstruction 3D VR en vue postérieure (b).
Luxation rétrolunaire du carpe avec traits de fracture (matérialisés en blanc) passant par le corps du scaphoïde (coloré en vert) et par la styloïde radiale qui sont tout deux fracturés. Le lunatum reste en place sous l'auvent radial. Il s'agit donc d'une luxation trans-scapho (ou trans-stylo) rétrolunaire du carpe.

Paratger Le Site www.lemanip.com Tout Est Gratuit

Paratger Le Site www.lemanip.com Tout Est Gratuit

Bibliographie

Castagno AA, Shuman WP, Kilcoyne RF, Haynor DR, Morris ME, Matsen FA. Complex fractures of the proximal humerus : role of CT in treatment. *Radiology* 1987 ; 165 (3) : 759–762.

Cotten A. *Imagerie musculo-squelettique. Pathologies générales.* Masson, Paris, 2005.

Goldfarb CA, Yin Y, Gilula LA, Fisher AJ, Boyer MI. Wrist fractures : what the clinician wants to know. *Radiology* 2001 ; 219 (1) : 11–28.

Groves AM, Cheow H, Balan K, Courtney H, Bearcroft P, Dixon A. 16-MDCT in the detection of occult wrist fractures : a comparison with skeletal scintigraphy. *AJR Am J Roentgenol* 2005 ; 184 (5) : 1470–1474.

Haapamaki VV, Kiuru MJ, Koskinen SK. Multidetector CT in shoulder fractures. *Emerg Radiol* 2004 ; 11 (2) : 89–94.

Kaewlai R, Avery LL, Asrani AV, Abujudeh HH, Sacknoff R, Novelline RA. Multidetector CT of carpal injuries : anatomy, fractures, and fracture-dislocations. *Radiographics* 2008 ; 28 (6) : 1771–1784.

Kiuru MJ, Haapamaki VV, Koivikko MP, Koskinen SK. Wrist injuries ; diagnosis with multidetector CT. *Emerg Radiol* 2004 ; 10 (4) : 182–185.

Memarsadeghi M, Breitenseher MJ, Schaefer-Prokop C, Weber M, Aldrian S, Gabler C, et al. Occult scaphoid fractures : comparison of multidetector CT and MR imaging–initial experience. *Radiology* 2006 ; 240 (1) : 169–176.

Pfeifer R, Pape HC. Missed injuries in trauma patients : A literature review. *Patient Saf Surg* 2008 ; 2 : 20.

Welling RD, Jacobson JA, Jamadar DA, Chong S, Caoili EM, Jebson PJ. MDCT and radiography of wrist fractures : radiographic sensitivity and fracture patterns. *AJR Am J Roentgenol* 2008 ; 190 (1) : 10–16.

Wong AS, Baratz ME. Elbow fractures : distal humerus. *J Hand Surg* [Am] 2009 ; 34 (1) : 176–190.

www.lemanip.com

Paratger Le Site www.lemanip.com Tout Est Gratuit

Paratger Le Site www.lemanip.com Tout Est Gratuit

www.lemanip.com

Chapitre 35

Traumatismes du membre inférieur

Fracture de l'extrémité supérieure du fémur

Ces traumatismes surviennent dans deux situations différentes, soit chez la personne âgée ostéopénique lors d'une simple chute de sa hauteur, soit chez le sujet jeune au cours d'un AVP à haute vélocité. La TDM intervient pour confirmer un trait de fracture qui est incertain sur le bilan radiographique standard, pour apprécier le nombre et le déplacement des fragments en cas de traumatisme complexe, ou dans un bilan lésionnel global au cours d'un body-scanner pour polytraumatisme.

Les fractures de l'extrémité supérieure du fémur englobent :

- les fractures du col fémoral ;
- les fractures du massif trochantérien.

Il s'agit de deux entités cliniques, dont le traitement et le profil évolutif sont totalement différents

Rappel anatomique

Les principaux repères anatomiques osseux à connaître sont décrits sur la figure 35-1. La capsule articulaire fibreuse s'insère à proximité de la ligne intertrochantérique. La membrane synoviale s'insère autour de la calotte articulaire (cartilagineuse) de la tête fémorale et possède des zones de réflexion tout autour du col.

La vascularisation de la tête fémorale est essentiellement assurée par les artères circonflexes latérale et médiale de la cuisse, issues de l'artère fémorale profonde et s'anastomosant autour du col fémoral en topographie extra-capsulaire basicervicale pour ensuite donner des rameaux synoviaux et intra-osseux en direction de la tête fémorale. La branche artérielle acétabulaire de l'artère obturatrice chemine dans le ligament rond et participe également à la vascularisation de la tête fémorale.

Ainsi, on distingue d'emblée les fractures intra-capsulaires : fractures du col et de la tête fémorale qui mettent en danger la vascularisation de la tête et les fractures extra-capsulaires du massif trochantérien.

Fracture du massif trochantérien

Le massif trochantérien est défini par la région comprise entre la ligne inter-trochantérique et une ligne horizontale passant 1 cm en dessous du petit trochanter.

Classification lésionnelle

Les fractures du massif trochantérien sont classées par l'AO selon leur topographie, l'orientation du trait de fracture et le nombre de fragments (tableau 35-1).

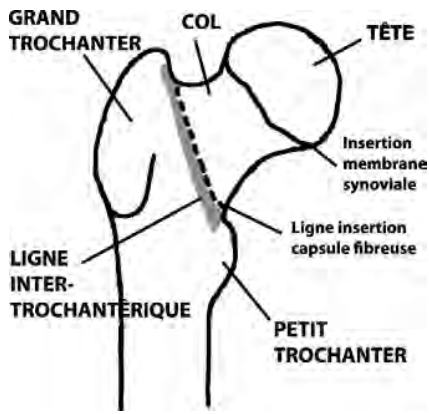

Fig. 35-1. Schéma en coupe coronale de face illustrant les repères anatomiques de l'extrémité supérieure du fémur.

Paratger Le Site www.lemanip.com Tout Est Gratuit

© 2009 Elsevier Masson SAS. Tous droits réservés

Paratger Le Site www.lemanip.com Tout Est Gratuit
www.lemanip.com

Tableau 35-1 Classification de l'AO pour les fractures trochantériennes.

A1 Fracture simple de la région trochantérienne		
1 : cervico-trochantérienne	2 : pertrochantérienne	3 : trochantéro-diaphysaire
A2 Fracture pertrochantérienne multifragmentaire		
1 : avec un fragment intermédiaire	2 : avec deux fragments intermédiaires	3 : avec plus de deux fragments intermédiaires
A3 Fracture intertrochantérienne		
1 : oblique simple	2 : transversale simple	3 : à coin médial

Les fractures trochantériennes sont considérées comme stables ou instables en fonction du risque de déplacement secondaire qui peut être à l'origine d'un échec de fixation (tableau 35-2). Les fractures stables respectent l'éperon de Merckel (système ogival au croisement de la corticale interne et supérieure de la diaphyse fémorale avec la région basicervicale). Les fractures instables sont celles qui atteignent l'un ou les deux trochanters, par des traits plus ou moins complexes.

Le déplacement de la diaphyse se fait en général en adduction et rotation externe, notamment dans les fractures pertrochantérienne et cervico-trochantérienne.

Les fractures trochantéro-diaphysaires peuvent être complexes (fig. 35-3).

Tableau 35-2 Classification des fractures trochantériennes en fonction de leur stabilité.

Fractures stables	Fractures instables
Cervico-trochantérienne Pertrochantérienne simple ou à deux fragments intermédiaires (fig. 35-2) Intertrochantérienne simple	Pertrochantérienne complexe Trochantéro-diaphysaire Sous-trochantérienne

Compte rendu TDM

Il doit préciser :

- la topographie du trait de fracture (pertrochantérien, sous-trochantérien…) ;
- le nombre de fragments et la comminution éventuelle de chaque fragment ;
- le déplacement (non déplacée, en varus, en valgus, rotation…) ;
- la présence éventuelle d'un trait de refend intra-articulaire.

Impact thérapeutique

Le traitement est toujours chirurgical du fait de l'importance des contraintes en flexion au niveau de la région trochantérienne qui sont suscepti-

Paratger Le Site www.lemanip.com Tout Est Gratuit

Paratger Le Site www.lemanip.com Tout Est Gratuit

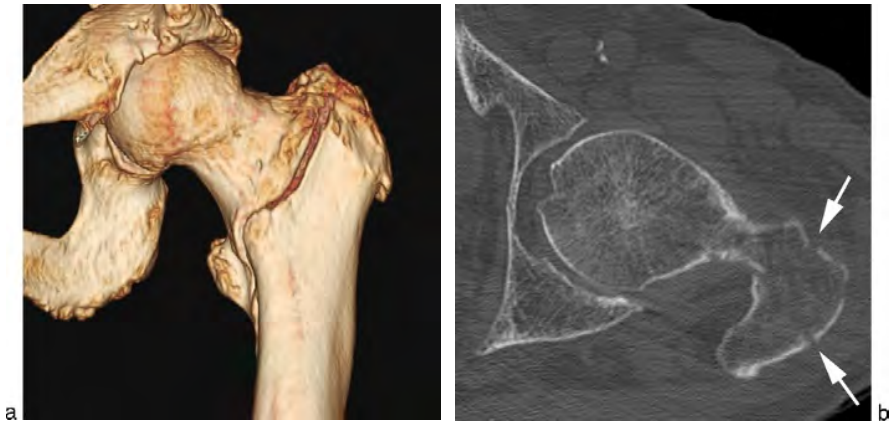

Fig. 35-2. TDM de la hanche en reconstruction 3D VR (a) et en coupe axiale (b).
Fracture pertrochantérienne non déplacée avec 3e fragment au niveau du grand trochanter (flèche) considérée comme stable.

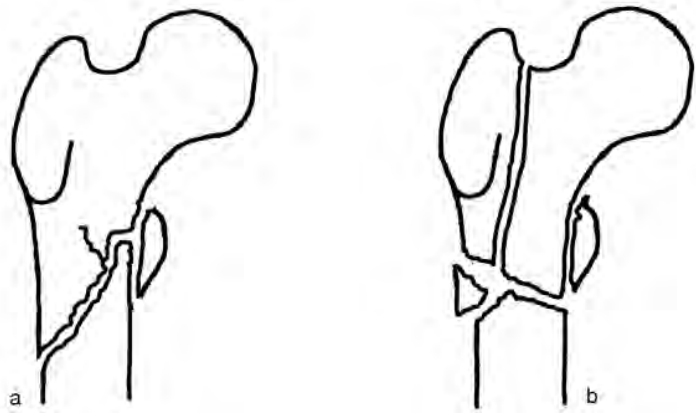

Fig. 35-3. Schémas illustrant des fractures trochantéro-diaphysaires complexes.

bles d'entraîner des déplacements secondaires. Il consiste en une ostéosynthèse (vis-plaques, clou-plaque ou clou gamma…) après réduction des foyers fracturaires.

Fracture du col fémoral

La TDM est rarement requise dans ce type de fracture, le diagnostic étant principalement radiographique. La TDM est réalisée en cas de doute diagnostique ou dans le bilan initial d'un polytraumatisé.

Classification lésionnelle

Les classifications des fractures cervicales ont pour but, d'une part, d'analyser la stabilité du foyer de fracture pour préjuger du risque de pseudarthrose et, d'autre part, d'apprécier la qualité de la vascularisation dans le but de préjuger du risque de nécrose. Ainsi on classe ces fractures selon :

- la topographie du trait sur le col : basicervical, transcervical ou sous-capital (fig. 35-4) ;
- l'orientation du trait dans le plan coronal (classification de Pauwells, fig. 35-5), car plus le trait est vertical, plus les forces de cisaillement sont

Paratger Le Site www.lemanip.com Tout Est Gratuit
www.lemanip.com

Paratger Le Site www.lemanip.com Tout Est Gratuit
www.lemanip.com

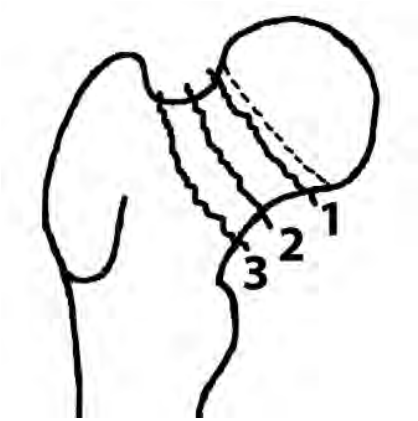

Fig. 35-4. Schéma illustrant la topographie sur le col fémoral des différents traits de fracture.
Traits pointillés : col anatomique ; 1 : fracture sous-capitale ; 2 : fracture transcervicale ; 3 : fracture basicervicale.

importantes et plus le risque de pseudarthrose est important ;

- le déplacement de la fracture (classification de Garden, fig. 35-6) basé sur l'analyse de l'orientation des travées osseuses du fragment céphalique. Cette classification estime en fait le risque de rupture de la capsule supérieure en fonction du déplacement ; si la capsule est rompue, on peut imaginer que l'artère polaire supérieure l'est également d'où un risque d'ischémie et de nécrose céphalique.

Compte rendu TDM

Le compte rendu doit donc préciser ces trois éléments :

- la topographie du trait sur le col ;
- l'orientation du trait (Pauwells) ;
- le déplacement dans le plan coronal (Garden) et sagittal.

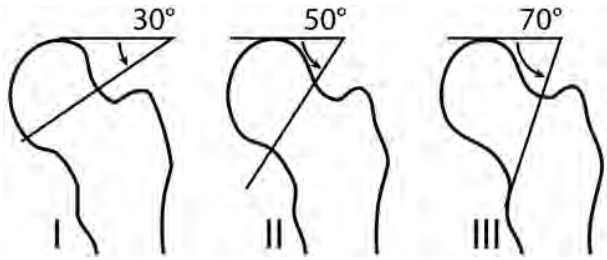

Fig. 35-5. Illustration de la classification de Pauwells.
Type I : trait de fracture à 30° de l'horizontale ; type II : trait de fracture à 50° de l'horizontale ; type III : trait de fracture à 70° de l'horizontale.

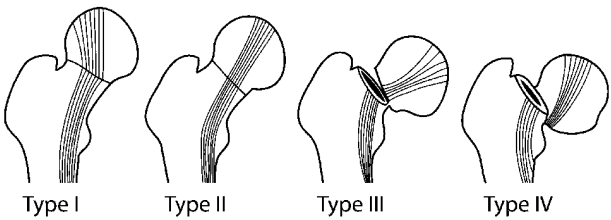

Fig. 35-6. Illustration de la classification de Garden.
Stade I : fracture incomplète (corticale inférieure du col non rompue), « tiltée » en position postéro-latérale, engrenée en valgus (fig. 35-7) ; stade II : fracture complète, engrenée, non déplacée ; stade III : fracture complète, fragments en contact en varus, risque de nécrose d'environ 50 % ; stade IV : fracture complète avec déplacement des fragments qui sont désolidarisés, le fragment inférieur bascule en rotation externe et adduction, risque de nécrose important.

Paratger Le Site www.lemanip.com Tout Est Gratuit

Paratger Le Site www.lemanip.com Tout Est Gratuit

www.lemanip.com

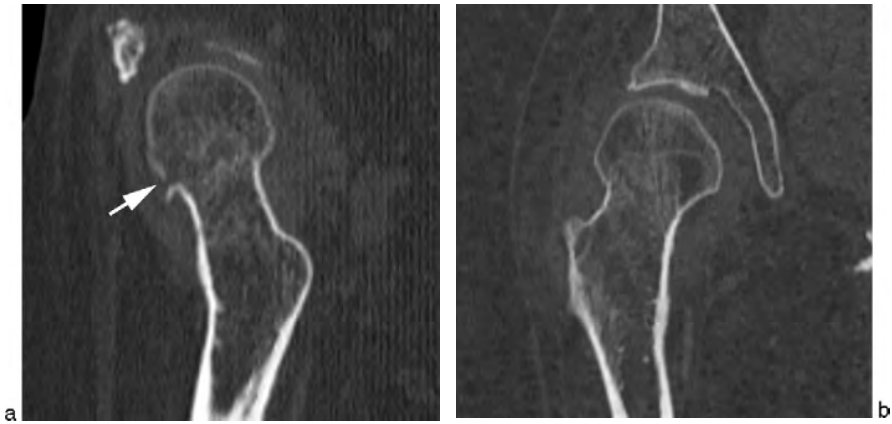

Fig. 35-7. TDM de la hanche en coupes sagittale (a) et coronale (b).
Fracture incomplète du col fémoral (avec respect de la corticale inférieure) de type Garden I et de topographie sous-capitale.

Impact thérapeutique

Mise à part la fracture de type Garden I chez le sujet âgé sans clinostatisme, le traitement orthopédique des fractures cervicales ne s'envisage plus aujourd'hui qu'en attente d'un traitement chirurgical. En effet, traiter par mise en traction et décubitus une fracture cervicale nécessiterait des mois d'hospitalisation avec un risque de complication de décubitus même chez les sujets jeunes. Le traitement est donc chirurgical par réduction sur table orthopédique et ostéosynthèse (vis ou vis-plaque) le plus rapidement possible chez les sujets jeunes (dans les six premières heures suivant le traumatisme). Chez les sujets âgés (> 65 ans), le traitement consiste souvent en un remplacement prothétique (prothèse intermédiaire ou totale) d'autant plus que la fracture est déplacée (Garden III ou IV).

Fracture de la tête fémorale

Les fractures de la tête fémorale surviennent en général après un traumatisme d'une grande violence. Elles sont souvent associées à une luxation de l'extrémité supérieure du fémur (surtout postérieure) et ces deux entités seront donc étudiées de manière conjointe. Le mécanisme classique est un choc frontal au cours d'un AVP (mécanisme du « tableau de bord »), le fémur étant en flexion, rotation externe et abduction, et venant s'impacter contre la paroi postérieure du cotyle. Ainsi, on recherchera systématiquement une luxation ou une fracture associée du genou (notamment de la patella) et du ligament croisé postérieur.

Classification lésionnelle

Les fractures de la tête fémorale sont classées selon l'AO (tableau 35-3) en fracture-séparation (le

Tableau 35-3 Classification de l'AO des fractures de la tête fémorale.

C1 : fracture-séparation	C2 : fracture-tassement	C3 : avec fracture du col

Paratger Le Site www.lemanip.com Tout Est Gratuit

Paratger Le Site www.lemanip.com Tout Est Gratuit

fragment est déplacé en avant, en bas et en dedans en général), fracture-tassement (impaction) et fractures combinées (tassement ou séparation avec fracture du col fémoral).

Les luxations de la tête fémorale sont décrites en fonction du sens de la luxation (fig. 35-8) : antérieure, postérieure (le plus fréquent, fig. 35-9) ou centrale (uniquement en cas de fracture bicolonne ou transversale du cotyle).

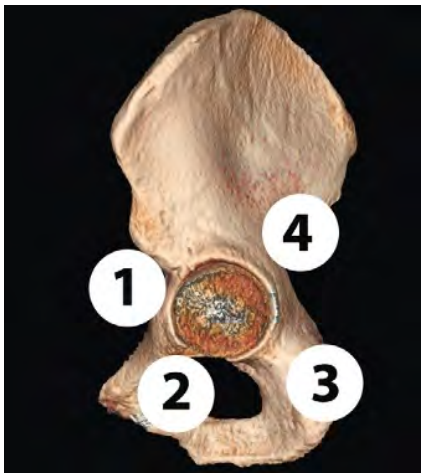

Fig. 35-8. Illustration des différentes topographies des luxations de la tête fémorale sur une reconstruction 3D du cotyle avec une vue exopelvienne.
1 : luxation antérieure pubienne ; 2 : luxation antérieure obturatrice ; 3 : luxation postérieure ischiatique ; 4 : luxation postérieure iliaque.

Compte rendu TDM

Ainsi le compte rendu devra préciser :
- le type de fracture : séparation ou impaction ;
- l'importance du déplacement ;
- les lésions associées : fracture du col fémoral, fracture du cotyle, luxation de la tête fémorale (préciser alors le sens de la luxation et la compression éventuelle du nerf sciatique par la tête fémorale en cas de luxation postérieure)… ;
- l'existence ou non de fragments osseux intra-articulaires et leur taille ;
- et penser à rechercher les lésions osseuses à distance : fracture de la patella, lésion du LCP… en cas de mécanisme évocateur (« tableau de bord »).

Impact thérapeutique

Le traitement consiste en une réduction en urgence de la luxation, sous anesthésie générale, pour limiter le risque de nécrose. La stabilisation chirurgicale sera fonction des lésions osseuses associées et de leur déplacement (ostéosynthèse d'un cotyle, vissage d'un fragment céphalique…).

Traumatisme du genou

Les traumatismes du genou englobent les fractures de l'extrémité inférieure du fémur, celles de l'extrémité supérieure du tibia et les fractures de la patella. En cas de traumatisme complexe, il existe des asso-

Fig. 35-9. TDM du bassin en coupe axiale (a) et reconstruction 3D de la hanche gauche (b).
Luxation postérieure de la tête fémorale de type ischiatique, sans fracture associée.

Paratger Le Site www.lemanip.com Tout Est Gratuit

Paratger Le Site www.lemanip.com Tout Est Gratuit

ciations lésionnelles entre ces trois pièces osseuses. La TDM s'impose dans les fractures complexes et/ou articulaires pour analyser la topographie des traits de fracture et les déplacements, mais également à la recherche d'une lésion vasculaire en cas de fracture-luxation fémoro-tibiale notamment.

Fracture de l'extrémité inférieure du fémur

Classification lésionnelle

Elles sont classées selon l'AO (**tableau 35-4**) en fonction de leur caractère articulaire ou pas, et selon la comminution des pièces osseuses fracturées (**fig. 35-10**).

N.B. Il existe une lésion osseuse à type d'encoche de la face antérieure du condyle latéral qui ne doit pas être confondue avec l'encoche physiologique (qui est inférieure à 2 mm de profondeur), et qui fait partie des lésions osseuses typiques qui accompagnent les lésions du ligament croisé antérieur (**fig. 35-11**). Le bilan lésionnel ligamentaire pourra être réalisé par IRM.

Compte rendu TDM

Le compte rendu devra donc préciser :
- la topographie articulaire ou extra-articulaire du trait de fracture ;
- le caractère simple ou comminutif de la fracture ;
- l'orientation du trait de fracture ;

Tableau 35-4 Classification de l'AO des fractures de l'extrémité inférieure du fémur.

A Fractures extra-articulaires = supracondyliennes		
A1 : simple	A2 : A coin	A3 : complexe
B Fractures articulaires partielles = unicondyliennes articulaires		
B1 : sagittale latérale	B2 : sagittale médiane	B3 : frontale
C Fractures articulaires complètes = sus- et intercondyliennes		
C1 : métaphysaire et articulaire simple	C2 : métaphysaire plurifragmentaire et articulaire simple	C3 : plurifragmentaire

Paratger Le Site www.lemanip.com Tout Est Gratuit

Paratger Le Site www.lemanip.com Tout Est Gratuit
www.lemanip.com

Fig. 35-10. TDM du genou en coupes coronale (a), sagittale (b) et 3D VR (c) avec mise en transparence de la patella.
Fracture sus- (flèches) et intercondylienne (tête de flèche) de l'extrémité distale du fémur avec subluxation postérieure. Le trait métaphysaire est comminutif, cette fracture serait classée C2 ou C3 de l'AO.

- le déplacement ;
- l'existence de fragments osseux intra-articulaires ;
- les lésions associées : autres lésions osseuses, lésions vasculaires ou nerveuses (compression par un fragment osseux ou étirement du nerf sciatique ou du nerf fibulaire commun).

Impact thérapeutique

Le traitement est chirurgical avec réduction anatomique de l'interligne articulaire et fixation par ostéosynthèse (vis-plaque). La rééducation doit être précoce pour éviter l'enraidissement.

Fracture de l'extrémité supérieure du tibia

Ce type de fracture se rencontre lors d'un polytraumatisme (AVP, chute d'un lieu élevé…) chez un sujet jeune, ou chez les femmes âgées ostéopéniques au cours d'une simple chute. Les mécanismes lésionnels associent une compression axiale, latérale et/ou une hyperextension du genou. La TDM est très utile pour permettre de juger de l'importance des déplacements, des impactions et de la comminution, afin de choisir le traitement adapté.

Paratger Le Site www.lemanip.com Tout Est Gratuit

Paratger Le Site www.lemanip.com Tout Est Gratuit
www.lemanip.com

Fig. 35-11. TDM du genou en coupe sagittale (a) et IRM en pondération DP FS en coupes sagittale (b) et coronale (c).
Fracture-impaction de la face antérieure du condyle latéral (flèche), bien retrouvée en IRM avec œdème intra-osseux en périphérie, accompagnant une rupture du LCA avec échancrure intercondylienne vide (*). Notez l'atteinte traumatique du ménisque interne avec languette luxée dans l'échancrure.

Classification lésionnelle

Ces fractures sont classées par l'AO selon leur caractère articulaire ou extra articulaire (tableau 35-5).

Compte rendu TDM

Ainsi, le compte rendu devra préciser :
- le caractère articulaire ou extra-articulaire,
- la comminution ;
- le type de déplacement (séparation ou tassement) et son importance (mesure en mm de la hauteur de « la marche d'escalier » en cas de fracture articulaire) ;
- l'existence de fragments osseux intra-articulaires ;
- les lésions osseuses associées.

Impact thérapeutique

Le traitement doit rétablir la congruence et la régularité des surfaces articulaires. Il peut être orthopédique en cas de fracture non déplacée et non impactée par immobilisation en plâtre cruropédieux. Dans les autres cas, le traitement consistera en une ostéosynthèse (vis, plaque-vis…) après réduction des foyers de fractures.

Quoi qu'il en soit, il faudra toujours se méfier des lésions ligamentaires et/ou méniscales associées. En cas de traitement orthopédique, un testing clinique à distance du traumatisme devra être systématiquement réalisé et complété éventuellement par une imagerie en coupe (IRM ou arthro-TDM). En cas de traitement chirurgical, l'intégrité des éléments méniscoligamentaires sera vérifiée en peropératoire.

Fracture de la patella

Elle peut être secondaire à un traumatisme en choc direct ou à un mécanisme indirect par contraction

Paratger Le Site www.lemanip.com Tout Est Gratuit

Paratger Le Site www.lemanip.com Tout Est Gratuit
www.lemanip.com

Tableau 35-5 Classification des fractures de l'extrémité supérieure du tibia selon l'AO.

A Fracture extra-articulaire		
A1 : fracture-arrachement de l'éminence intercondylaire (anciennement massif spinal)	A2 : fracture métaphysaire simple	A3 : fracture métaphysaire plurifragmentaire
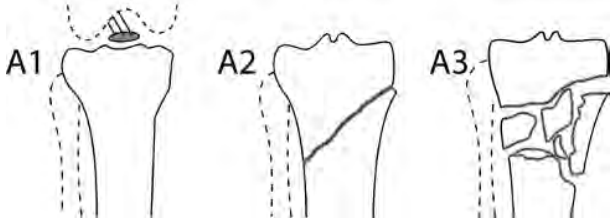		
B Fracture articulaire partielle		
B1 : fracture séparation pure	B2 : fracture avec tassement (impaction)	B3 : fracture-tassement-séparation (fig. 35-12)
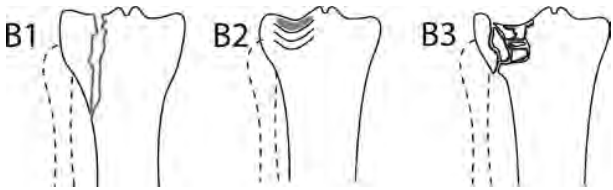		
C Fracture articulaire totale		
C1 : fracture simple (articulaire et métaphysaire)	C2 : fracture articulaire simple et métaphysaire complexe	C3 : fracture plurifragmentaire (fig. 35-13)
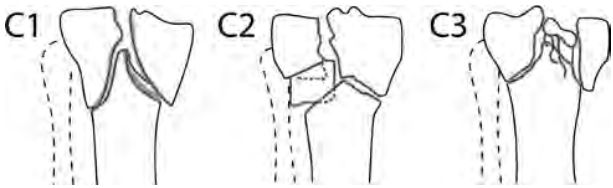		

quadricipitale contrariée. Le diagnostic est radiographique, il peut être tomodensitométrique au cours de l'exploration d'un traumatisme complexe du genou.

Classification lésionnelle

La gravité de ces fractures repose sur l'atteinte ou non de l'appareil extenseur (tableau 35-6).

Le piège diagnostique est représenté par la patella bipartita qui correspond à un défaut de fusion des noyaux d'ossification secondaire. Il s'agit d'un ou de plusieurs fragments osseux classiquement situés au pôle supéro-externe de la patella, non douloureux avec des bords bien corticalisés. Cette anomalie congénitale est souvent bilatérale.

Compte rendu TDM

Ainsi le compte rendu devra préciser :

- la topographie et l'orientation (verticale, transversale…) du trait de fracture ;
- la comminution et l'écart interfragmentaire (considéré comme significatif à partir de 1 mm) ;
- les lésions osseuses associées : condyles fémoraux, fracture-luxation de la tête fémorale (dans les accidents de « tableau de bord »)…

Paratger Le Site www.lemanip.com Tout Est Gratuit

Paratger Le Site www.lemanip.com Tout Est Gratuit
www.lemanip.com

Fig. 35-12. TDM du genou en coupes coronales (a et c), axiale (b) et 3D VR (d) en vue postérieure.
Fracture articulaire partielle du plateau tibial latéral de type fracture-tassement-séparation (type B3 de l'AO) avec impaction d'environ 5 mm (cf. méthode de mesure en a). Notez la fracture impaction associée de la tête fibulaire (flèche) avec un trait simple oblique vers le bas et le dehors se prolongeant sur la diaphyse.

Impact thérapeutique

Le traitement est orthopédique en cas de fracture simple non déplacée (écart interfragmentaire inférieur à 1 mm) ou sans risque de lésion de l'appareil extenseur. Il sera chirurgical dans les autres cas avec réduction et ostéosynthèse (cerclage, haubanage, broches…).

Tableau 35-6 Classification des fractures de la patella en fonction de leur retentissement sur l'appareil extenseur.

Fractures lésant l'appareil extenseur	Fractures respectant l'appareil extenseur.
Fracture transversale simple Fracture transversale avec fragment comminutif	Fracture verticale Fracture angulaire (fig. 35-14) Fracture ostéochondrale

Luxation du genou

Elles sont rares et peuvent être antérieure, postérieure, latérale, médiale ou rotatoire. Le but de la TDM est de détecter les lésions osseuses associées, mais également de vérifier l'intégrité des structures vasculaires (fig. 35-15). Une injection de PDC doit donc être systématique dans un tel traumatisme.

Paratger Le Site www.lemanip.com Tout Est Gratuit

Paratger Le Site www.lemanip.com Tout Est Gratuit
www.lemanip.com

Fig. 35-13. TDM du genou en coupes coronale (a) et sagittales (b et c). Fracture articulaire complexe spino-bitubérositaire avec comminution importante de l'éminence intercondylaire (flèche) de type C3 de l'AO. Notez la proximité de l'artère poplité avec le foyer de fracture (tête de flèche) sans traumatisme vasculaire.

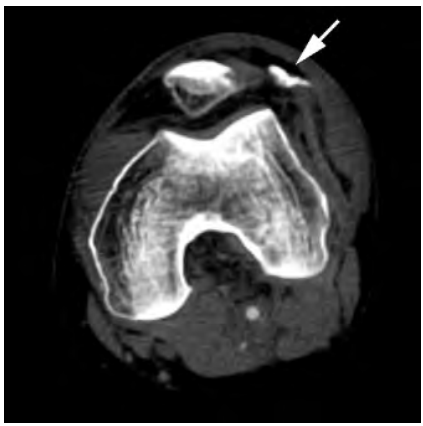

Fig. 35-14. TDM du genou en coupe axiale. Fracture-avulsion parcellaire de l'aileron patellaire latéral. Cette fracture respecte l'appareil extenseur.

Le traitement est une urgence chirurgicale, avec réduction et réparation des dégâts capsulo-ostéo-ligamentaires qui sont toujours sévères.

La luxation tibio-fibulaire proximale isolée est exceptionnelle.

Fracture-avulsion du genou

Fracture de Segond

Elle correspond à une fracture-avulsion capsulaire latérale avec un fragment osseux parallèle au tibia, juste en dessous du plateau tibial latéral. Elle accompagne très fréquemment une lésion du LCA et une fissure méniscale (bilan ménisco-ligamentaire par IRM indiqué).

Paratger Le Site www.lemanip.com Tout Est Gratuit

Paratger Le Site www.lemanip.com Tout Est Gratuit

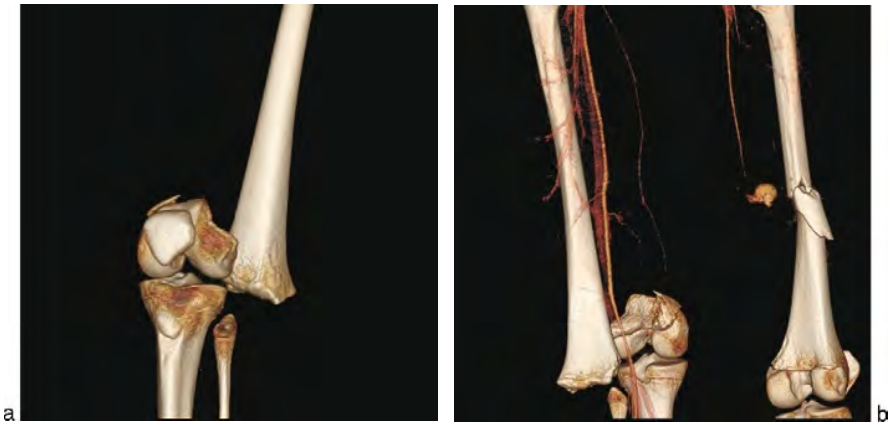

Fig. 35-15. TDM du genou en reconstruction 3D VR en vue de face (a) et en vue postérieure avec injection (b).
Fracture-luxation antérieure du genou droit sans lésion traumatique vasculaire. En revanche, plaie de l'artère fémorale superficielle controlatérale avec extravasation de PDC en regard d'une fracture comminutive déplacée du tiers moyen de la diaphyse fémorale.

Fracture de Segond «inversé»

Elle correspond à une fracture-avulsion capsulaire médiale, de topographie symétrique à celle suscitée et qui serait associée à des fissures du ligament croisé postérieur et/ou à une avulsion de son insertion tibiale et/ou à des lésions du ménisque interne.

Fracture-avulsion de l'aire intercondylaire antérieure ou postérieure

Elle signe respectivement un arrachement de l'insertion distale des ligaments croisés antérieur et postérieur. Il faudra préciser si le fragment est partiellement ou complètement détaché et son déplacement (classification de Meyers et McKeever) afin d'orienter l'attitude thérapeutique. On peut également rencontrer des fractures-avulsions de l'insertion condylienne des ligaments croisés (face médiale du condyle latéral pour le LCA et face latérale du condyle médial pour le LCP).

Fracture-avulsion du complexe «arqué»

Il s'agit d'une fracture du processus styloïde de la tête fibulaire, qui s'accompagne souvent d'une lésion du point d'angle postéro-latéral (tendon poplité, coque condylienne latérale, ménisque latéral…) témoignant d'un mécanisme lésionnel violent.

Autres fractures-avulsion

Insertion tibiale du tractus ilio-tibial (tubercule de Gerdy), insertion fibulaire du biceps fémoral, insertion tibiale du semi-membraneux, insertion patellaire du quadriceps, insertion proximale ou distale du tendon patellaire (à ne pas confondre avec un syndrome de Sinding-Larsen-Johansson au niveau de l'insertion patellaire et avec une maladie d'Osgood-Schlatter au niveau de l'insertion tibiale, fig. 35-16).

N.B. Le syndrome de Pellegrini-Stieda correspond à une ossification post-traumatique de l'insertion proximale du ligament collatéral médial signant une lésion de ce dernier (élongation, désinsertion partielle ou complète).

Traumatisme de la cheville

On distingue les fractures bimalléolaires en règle articulaires (fracture des berges de la mortaise talo-crurale) et les fractures de l'extrémité inférieure du tibia (fracture supramalléolaire et fracture du pilon tibial).

Paratger Le Site www.lemanip.com Tout Est Gratuit
www.lemanip.com

Paratger Le Site www.lemanip.com Tout Est Gratuit
www.lemanip.com

Fig. 35-16. TDM du genou en coupe sagittale.
Bilan traumatique, séquelles typiques de maladie d'Osgood-Schlatter au niveau de la tubérosité tibiale antérieure avec des fragments osseux bien corticalisés. Pas de lésion post-traumatique récente.

Fracture bimalléolaire

Les fractures malléolaires compromettent la stabilité transversale de la cheville et sont arthrogènes par ce biais. Le mécanisme de ces fractures est le plus souvent indirect par un mouvement passif forcé associant diversement adduction ou abduction et rotation axiale (**fig. 35-17**). Les fractures bimalléolaires sont les plus fréquentes. Les fractures unimalléolaires sont habituellement associées à une rupture du ligament controlatéral de la cheville réalisant un équivalent de fractures bimalléolaires.

Classification lésionnelle

Elles sont classées selon l'AO en fonction de la hauteur du trait sur la fibula par rapport aux ligaments tibio-fibulaires inférieurs (syndesmose tibio-fibulaire) ou par rapport aux tubérosités tibiales sur lesquelles ils s'insèrent, ce qui revient au même (**fig. 35-18**).

Dans le type A, la fracture sur la fibula est *infra-syndesmotique* (infraligamentaire), les ligaments tibio-fibulaires sont intacts et le mécanisme lésionnel est en supination-adduction. Le traumatisme sur la fibula peut se traduire soit par une rupture des ligaments collatéraux latéraux, soit par une avulsion de la pointe de la malléole latérale, soit par une fracture transverse de la malléole latérale.

On distingue trois sous-groupes en fonction de l'atteinte ou non de la malléole médiale :

- A1 : fracture fibulaire unifocale avec malléole médiale intacte ;
- A2 : fracture bifocale avec une fracture sur la malléole médiale qui peut être oblique, verticale ou sous la forme d'une impaction du « coin » médial de la surface articulaire tibiale ;
- A3 : fracture circonférentielle de la malléole médiale avec une extension postérieure marginale.

Dans le type B, la fracture fibulaire est *trans-syndesmotique* (transligamentaire), le mécanisme lésionnel s'opère en supination-rotation externe. C'est le cas le plus fréquent. La fracture fibulaire peut être à trait simple avec une syndesmose intacte

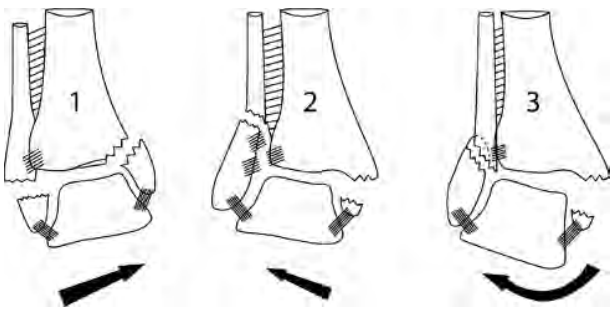

Fig. 35-17. Illustration des différents mécanismes lésionnels des fractures bimalléolaires.
1 : fracture en adduction (fracture infraligamentaire) ; 2 : fracture en abduction (fracture supraligamentaire) ; 3 : fracture en rotation externe (fracture transligamentaire).

Paratger Le Site www.lemanip.com Tout Est Gratuit

Paratger Le Site www.lemanip.com Tout Est Gratuit

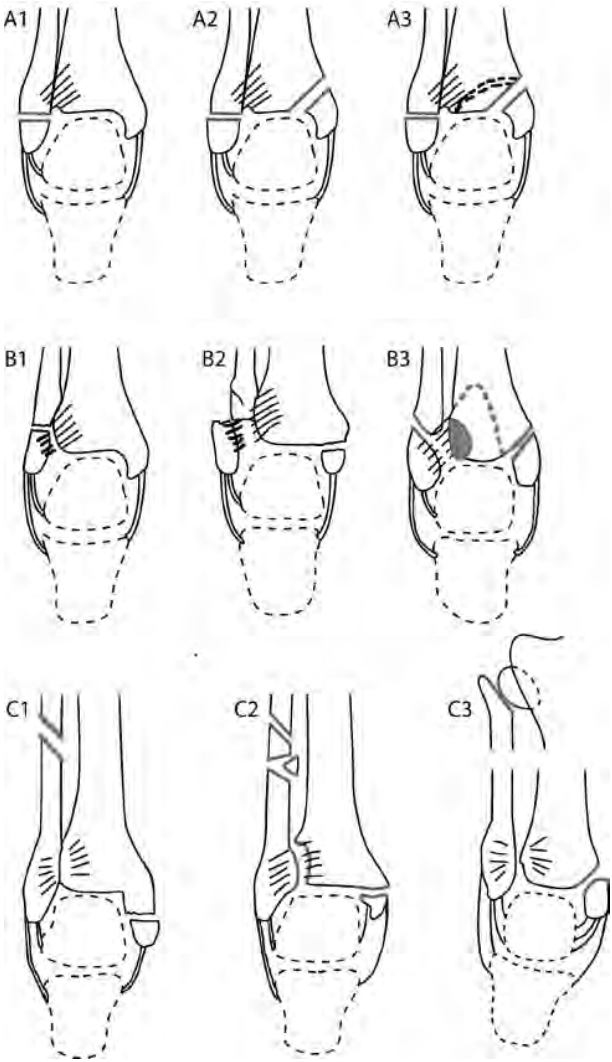

Fig. 35-18. Illustration de la classification de l'AO des fractures bimalléolaires.

ou avec une rupture de la syndesmose antérieure (fracture-avulsion) ou multifragmentaire.

On distingue trois sous-groupes en fonction du type d'atteinte de la malléole médiale :

- B1 : fracture isolée latérale ;
- B2 : fracture latérale et médiale (rupture des ligaments collatéraux médiaux ou fracture transverse ou oblique de la malléole médiale) ;
- B3 : fracture latérale, médiale et postérieure (idem B2 avec en plus un fragment tibial postérieur pouvant être une simple avulsion corticale ou un large fragment marginal postérieur, fig. 35-19).

Dans le type C, la fracture fibulaire est *suprasyndesmotique* (supraligamentaire), le complexe tibio-fibulaire inférieur est rompu ainsi que la membrane interosseuse jusqu'à hauteur du trait de fracture fibulaire. Sur le versant médial, il existe soit une rupture des ligaments collatéraux médiaux, soit une fracture transverse ou oblique de la malléole médiale et/ou une fracture-avulsion corticale postérieure du tibia.

Paratger Le Site www.lemanip.com Tout Est Gratuit
www.lemanip.com

Paratger Le Site www.lemanip.com Tout Est Gratuit
www.lemanip.com

Fig. 35-19. TDM de la cheville en reconstructions coronales (a et b), axiale (c) et 3D VR en vue postérieure (d).
Fracture bimalléolaire avec un trait fibulaire transligamentaire (*) et un trait malléolaire médial transverse et oblique (flèche blanche). Notez la comminution osseuse au niveau de l'insertion des ligaments tibio-fibulaires antérieurs (tête de flèche) en rapport avec une fracture-avulsion ligamentaire. Notez aussi le 3e fragment marginal postérieur tibial (flèche noire). Il s'agit donc d'une fracture bimalléolaire transligamentaire de type B3 de l'AO.

On distingue trois sous-groupes en fonction de la hauteur du trait sur la fibula :

- C1 : fracture fibulaire diaphysaire simple (fig. 35-20) ;
- C2 : fracture fibulaire multifragmentaire ;
- C3 : fracture fibulaire proximale (fracture de Maisonneuve) : la fracture se situe au niveau du col ou de la tête de la fibula ou au niveau de l'interligne tibio-fibulaire proximal siège alors d'une luxation.

« Petit signe à ne pas manquer »

Dans toute fracture « isolée » de la malléole médiale, il faut faire des radiographies de toute la jambe incluant le genou pour rechercher une fracture fibulaire haute (diaphysaire ou de la région céphalique).

Compte rendu TDM

Dans tout compte rendu, on précisera :

- la hauteur du trait de fracture fibulaire par rapport aux ligaments tibio-fibulaires inférieurs et, éventuellement, le mécanisme lésionnel correspondant ;
- l'orientation et la hauteur du trait de fracture de la malléole médiale ;
- la comminution des foyers de fractures ;

Paratger Le Site www.lemanip.com Tout Est Gratuit

Paratger Le Site www.lemanip.com Tout Est Gratuit
www.lemanip.com

Fig. 35-20. TDM de la cheville gauche en coupes coronale (a) et sagittale (b) et radiographie de la jambe (c).
Fracture transversale de la malléole médiale avec fragment marginal tibial postérieur (flèche) sans trait de fracture décelable en TDM sur la fibula alors qu'il existe un diastasis tibio-fibulaire inférieur (*). Indication de réaliser des clichés standard de jambe qui retrouvent le trait de fracture supraligamentaire diaphysaire très haut, au niveau du tiers moyen de la diaphyse fibulaire. Il s'agit donc d'une fracture bimalléolaire de type C1 de l'AO.

- l'aspect de la syndesmose tibio-fibulaire inférieure (diastasis ? fracture-avulsion ?) ;
- les lésions associées : fracture talienne, fracture parcellaire du pilon tibial, lésions tendineuses (muscle tibial postérieur++) ;
- l'existence de fragments osseux intra-articulaires.

Impact thérapeutique

Le traitement est chirurgical avec réduction et ostéosynthèse bimalléolaire afin de rétablir une congruence articulaire optimale. Les ligaments collatéraux sont parfois réparés dans le même temps opératoire. L'immobilisation postopératoire pendant quelques semaines est la règle.

Fracture du tibia distal

On ne reviendra pas sur les fractures métaphysaires extra-articulaires simples ou comminutives qui ne nécessitent habituellement pas de TDM. En revanche, les fractures du pilon tibial, articulaires, présentent un risque élevé de développer une

Paratger Le Site www.lemanip.com Tout Est Gratuit

Paratger Le Site www.lemanip.com Tout Est Gratuit

arthrose secondaire. Le mécanisme lésionnel est souvent une chute d'un lieu élevé, le talus agissant comme un bélier venant percuter le toit de la mortaise tibio-fibulaire. Il en résulte une fracture du pilon tibial dont le type dépend du degré de flexion/extension du talus dans la tibio-talienne au moment de l'impact.

En cas d'atteinte partielle du pilon, ces fractures sont dites marginales, l'autre rebord du pilon restant attenant à la diaphyse tibiale. Dans les traumatismes par compression dans l'axe, on assiste à des fractures totales avec comminution métaphysaire et désolidarisation complète de l'épiphyse de la diaphyse tibiale.

Dans tout traumatisme, on ne manquera pas de préciser l'éventuelle luxation du talus associée.

Classification lésionnelle

L'AO a classé les fractures du tibia distal en fonction du caractère articulaire ou non de la fracture et de son caractère partiel ou total (tableau 35-7).

Tableau 35-7 Classification de l'AO des fractures du tibia distal.

A Fractures extra-articulaires		
A1 : métaphysaire simple	A2 : métaphysaire à coin	A3 : métaphysaire complexe
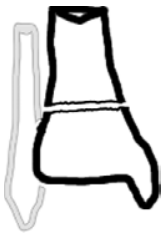		
B Fracture articulaire partielle		
B1 : séparation pure	B2 : tassement-séparation	B3 : tassement-éclatement
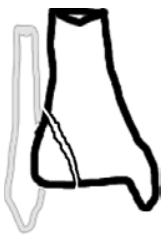		
C Fracture articulaire totale		
C1 : simple (articulaire et métaphysaire)	C2 : articulaire simple et métaphysaire complexe	C3 : plurifragmentaire

Paratger Le Site www.lemanip.com Tout Est Gratuit
www.lemanip.com

Paratger Le Site www.lemanip.com Tout Est Gratuit
www.lemanip.com

Fig. 35-21. TDM de la cheville en reconstructions 3D VR vue de face (a), en coupes sagittale (b) et coronale (c).
Fracture articulaire du pilon tibial marginale antérieure comminutive avec luxation antérieure du talus (flèche) et fracture du tiers inférieur de la diaphyse fibulaire. Cette fracture peut être classée B3 selon l'AO, notez l'élargissement de la distance intermalléolaire (double flèche) témoignant de la composante de tassement.

Les fractures articulaires sont partielles lorsqu'une partie de la surface articulaire reste en continuité avec la diaphyse. Ainsi les fractures marginales (antérieure, postérieure, latérale…) sont des fractures articulaires partielles (fig. 35-21).

Compte rendu TDM

Les fractures métaphysaires extra-articulaires sont de description facile et classique (orientation du trait de fracture, comminution…) et nous n'y reviendrons pas.

Le compte rendu d'une fracture *articulaire* du pilon tibial devra préciser :

- le type de fracture : marginale antérieure, postérieure, bimarginale (avec souvent comminution centrale), supramalléolaire à extension articulaire ou sagittale ;
- la comminution et le déplacement de la surface articulaire (séparation, tassement, éclatement) ;
- les lésions associées : fracture du talus, de la fibula, du calcaneus, luxation du talus, lésions ligamentaires (ligaments collatéraux)… ;
- l'existence de fragments osseux intra-articulaires.

Impact thérapeutique

Sur le plan thérapeutique, le consensus n'est pas réalisé tant sur le plan stratégique opératoire que méthodologique, du fait de complications cutanées et infectieuses redoutables. Le traitement consiste en une réduction en urgence afin de rétablir des surfaces articulaires congruentes (but = marche d'escalier articulaire inférieure à 2 mm). En cas de fracture simple et non déplacée, un traitement orthopédique peut être proposé. Dans

Paratger Le Site www.lemanip.com Tout Est Gratuit

Paratger Le Site www.lemanip.com Tout Est Gratuit
www.lemanip.com

tous les autres cas, le traitement sera chirurgical par ostéosynthèse. Un apport osseux (greffe) peut être réalisé en cas de comminution métaphysaire trop importante.

Traumatisme du calcaneus

Les fractures du calcaneus sont l'apanage des chutes verticales avec réception sur la plante des pieds et sont souvent bilatérales. Elles intéressent préférentiellement le corps et en particulier la surface articulaire talaire postéro-latérale. L'os cortical situé juste en dessous de cette surface articulaire est condensé sur environ 1 cm et est appelé thalamus d'où le nom de « fracture thalamique » donné à ces fractures passant par la surface articulaire postéro-latérale.

N.B. Les chutes verticales engendrent également des fractures en compression étagées du rachis dorso-lombaire (type *burst* fracture et fracture-tassement antérieur) qu'il faudra rechercher systématiquement en cas de rachialgies associées.

Rappel anatomique

Le calcaneus est l'os le plus volumineux du tarse (fig. 35-22). Il présente quatre facettes articulaires, trois avec le talus (surface articulaire talaire antéro-médiale, moyenne et postéro-latérale) et une antérieure avec le cuboïde. Les trois facettes articulaires avec le talus fonctionnent comme une unité et on parle alors d'articulation sous-talienne, ce terme incluant donc l'ensemble des trois facettes articulaires.

Le calcaneus comprend un corps qui est constitué d'os spongieux fragile et d'une corticale fine, avec à sa partie postérieure la grosse tubérosité et à sa partie antéro-médiale, le sustentaculum tali qui supporte l'articulation talaire moyenne. Le paquet vasculo-nerveux tibial postérieur chemine le long de la face médiale du calcaneus et peut donc être lésé en cas de fracture ou de réduction d'un fragment « sustentaculaire ».

Fracture thalamique

Les fractures thalamiques représentent environ trois quarts des fractures du calcaneus. On distingue classiquement les fractures-séparation et les fractures-tassement mais, en pratique, ces deux mécanismes sont souvent intriqués.

Classification lésionnelle

Il existe de nombreuses classifications, sans qu'il existe de consensus sur la plus pertinente à

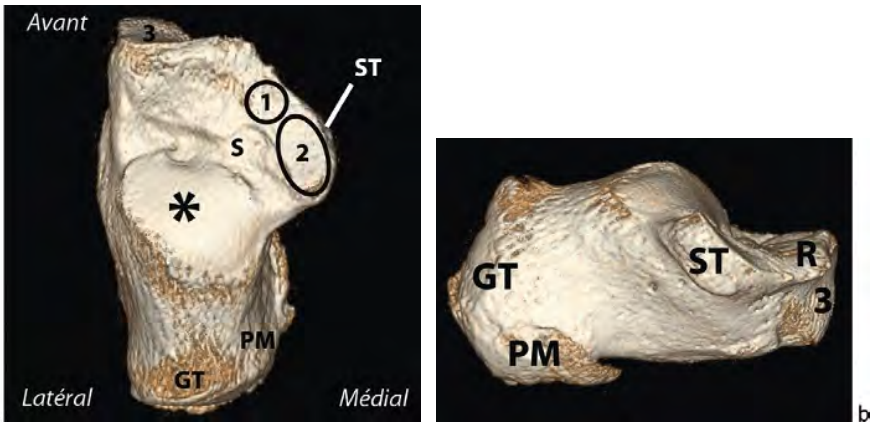

Fig. 35-22. TDM du calcaneus en reconstruction 3D VR en vue supérieure (a) et en vue médiale (b) illustrant les principaux repères anatomiques.
Surfaces articulaires : * : talaire postéro-latérale ; 1 : talaire antéro-médiale ; 2 : talaire moyenne ; 3 : cuboïdienne. GT : grosse tubérosité ; PM : processus médial ; ST : sutentaculum tali ; R : rostre ; S : sinus du tarse.

Paratger Le Site www.lemanip.com Tout Est Gratuit

Paratger Le Site www.lemanip.com Tout Est Gratuit
www.lemanip.com

utiliser. Nous choisirons arbitrairement de donner les grandes lignes directrices de la classification d'Uthéza.

Cette classification est basée sur l'existence d'un trait fondamental qui caractérise les fractures-séparation ou fractures-cisaillement et qui va déterminer deux fragments articulaires (fig. 35-23) :

- un fragment thalamique antéro-médial du côté du sustentaculum tali (fragment sustentaculaire) qui est toujours horizontalisé (sa surface articulaire regarde vers le bas) et qui peut être refendu engendrant un traumatisme en trois fragments ;
- et un fragment thalamique postéro-latéral du côté de la corticale latérale du calcaneus (fragment tubérositaire) qui est toujours verticalisé (sa surface articulaire regarde un peu en dedans et surtout vers l'avant).

En avant du thalamus, le trait fondamental peut se diriger, soit vers les surfaces talaires moyenne et antérieure, soir vers la surface cuboïdienne, soit vers la corticale latérale.

En fonction de la topographie du trait sur la surface articulaire talaire postérieure, on parle de fracture verticale, mixte ou horizontale respectivement si le trait est médial, moyen ou latéral.

Selon l'importance de la composante en compression (fracture-tassement), des traits de refend se surajoutent avec pour les plus fréquents : le trait accessoire (qui détache le sustentaculum tali), le(s) trait(s) (en général coronal) pré et/ou rétro thalamique et un trait sagittal détachant la corticale latérale du calcaneus (fig. 35-24). Ainsi, on définit :

- la fracture-flexion (ou fracture-impaction, fig. 35-25) individualisant un 3e fragment « corticothalamique » (à partir du fragment postéro-latéral) qui est soit impacté (fig. 35-26), soit déplacé en « en bec de canard » (fig. 35-27) si le trait postérieur est étendu jusqu'à la corticale postérieure du calcaneus ;
- la fracture-luxation avec luxation en haut et en dehors du fragment postéro-latéral.

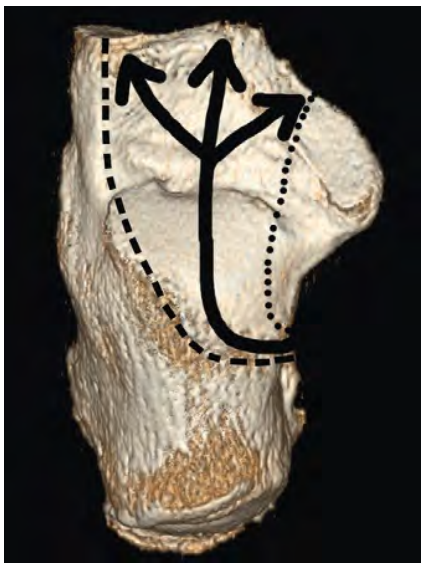

Fig. 35-23. TDM du calcaneus en reconstruction 3D et en vue supérieure.
Illustration en noir du trait fondamental avec ses différentes extensions antérieures possibles. Le trait pointillé illustre une fracture verticale (trait médial sur la surface talaire) et le trait en tirets illustre une fracture horizontale (trait latéral sur la surface articulaire talaire).

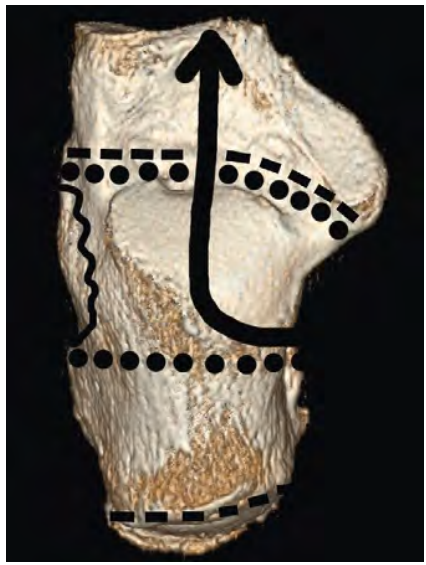

Fig. 35-24. TDM du calcaneus en reconstruction 3D et en vue supérieure.
Illustration en noir du trait fondamental, en trait pointillé et tirets les traits de refend pré- et rétrothalamiques engendrant un 3e fragment qui est respectivement impacté (pointillés) ou en bec de canard (tirets). Le trait ondulé illustre la topographie du fragment cortical latéral.

Paratger Le Site www.lemanip.com Tout Est Gratuit

Paratger Le Site www.lemanip.com Tout Est Gratuit
www.lemanip.com

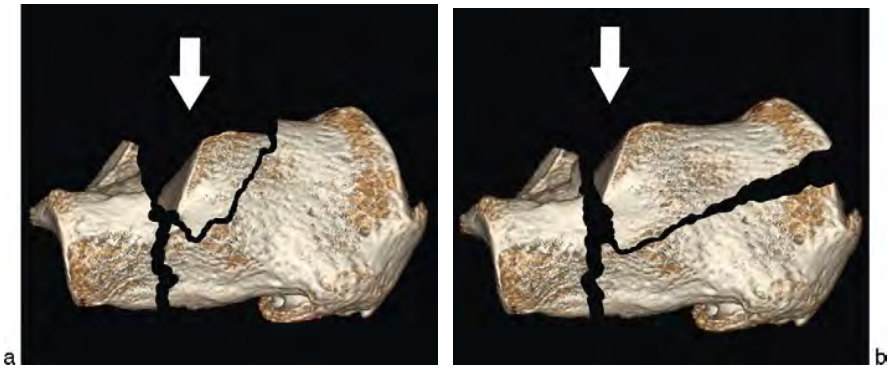

Fig. 35-25. TDM du calcaneus en reconstruction 3D et en vue latérale illustrant l'aspect classique des fractures thalamiques en compression avec fragment corticothalamique impacté en (a) et en « bec de canard » en (b).

Fig. 35-26. TDM du calcaneus en coupes axiale (a), sagittales (b et c) et reconstruction 3D VR (d) en vue latérale.
Fracture thalamique du calcaneus avec un trait fondamental (double flèche) individualisant deux fragments (1 : fragment antéro-médial et 2 : fragment postéro-latéral). Traits de refend rétro et préthalamiques individualisant un 3e fragment corticothalamique (flèche) impacté. Notez les autres traits de refend au niveau de l'articulation talaire antéro-médiale (tête de flèche) et au niveau de la corticale latérale (vue 3D). Il s'agit donc d'une fracture thalamique comminutive de type fracture-flexion (les composantes en compression et séparation sont intriquées).

Paratger Le Site www.lemanip.com Tout Est Gratuit

Paratger Le Site www.lemanip.com Tout Est Gratuit
www.lemanip.com

Fig. 35-27. TDM du calcaneus en coupes sagittale (a), coronale (b) et 3D VR (c) en vue latérale.
Fracture thalamique en «bec de canard» (*) impacté (mécanisme de compression). Notez la composante de séparation associée sur la coupe coronale avec élargissement de la largeur du calcaneus et fragment cortical latéral (flèche). Il s'agit donc d'une fracture thalamique comminutive de type fracture-flexion en «bec de canard».

Compte rendu TDM

Dans une fracture articulaire du calcaneus, le compte rendu devra donc préciser :

- le nombre des fragments osseux (on compte jusqu'à quatre fragments puis au-delà on parle de fracture comminutive);
- le déplacement des foyers fracturaires et notamment du fragment corticothalamique (impaction, séparation, luxation…);
- la congruence des différents interlignes articulaires (sous-talien et calcanéo-cuboïdien);
- l'état de la corticale latérale du calcanéus (car voie d'abord chirurgicale latérale en général);
- l'existence de fragments osseux intra-articulaires;
- les lésions associées : conflit malléolaire latéral, intégrité de l'articulation calcanéo-cuboïdienne, état des tendons fibulaires.

Impact thérapeutique

Le traitement peut être orthopédique en cas de fracture peu ou pas déplacée. La réduction et la fixation chirurgicale s'imposent en cas de fractures déplacées, avec des techniques variables en fonction de l'importance de la comminution.

Fracture extra-thalamique

La TDM permettra de confirmer l'absence de trait de fracture sur la surface articulaire postéro-latérale. On décrit des fractures :

- du rostre par avulsion du ligament bifurqué, on doit préciser en pourcentage l'importance de l'atteinte de l'articulation calcanéo-cuboïdienne car le traitement sera conservateur s'il y a moins de 25 % de la surface articulaire atteinte;

Paratger Le Site www.lemanip.com Tout Est Gratuit

Paratger Le Site www.lemanip.com Tout Est Gratuit
www.lemanip.com

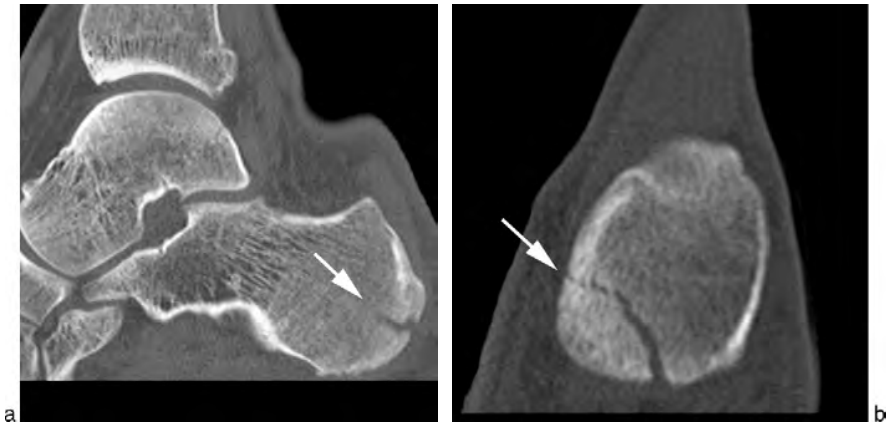

Fig. 35-28. TDM du calcanéus en coupes sagittale (a) et coronale (b).
Fracture extra-thalamique du processus médial du calcanéus (flèche) non déplacée.

- du corps, la TDM devra confirmer l'absence de trait de fracture sur l'interligne talaire postérieur pour parler de fracture extra-articulaire du corps du calcanéus ;
- de la grosse tubérosité par avulsion du tendon calcanéen (fracture plutôt verticale) ;
- du processus médial lors d'un mécanisme en compression axiale, pied en valgus, par avulsion du tendon de l'abducteur de l'hallux et/ou du tendon du fléchisseur des orteils et/ou de l'enthèse de l'aponévrose plantaire (fracture plutôt horizontale) (**fig. 35-28**) ;
- du sustentaculum tali lors d'un mécanisme en inversion et compression avec risque d'atteinte du tendon du muscle long fléchisseur de l'hallux.

Le traitement est en général orthopédique sauf pour les fractures du sustentaculum tali ou de la grosse tubérosité qui peuvent bénéficier d'un vissage.

Traumatisme du talus

Ce type de fracture survient dans un contexte de traumatisme violent. Le diagnostic est en général radiographique. La TDM peut être requise pour apprécier les déplacements et l'intégrité des surfaces articulaires dans un traumatisme complexe ou pour confirmer l'existence d'une lésion ostéochondrale et apprécier sa taille et son déplacement.

Rappel anatomique

Les principaux repères anatomiques sont illustrés ci-dessous (**fig. 35-29**).

Fracture-séparation

C'est le type de fracture le plus fréquent, il résulte d'un mécanisme de cisaillement et expose au risque de nécrose. Le trait, souvent frontal, passe par le corps ou le col du talus et on classe ces fractures selon Hawkins en quatre stades exprimant le risque de nécrose (**tableau 35-8**).

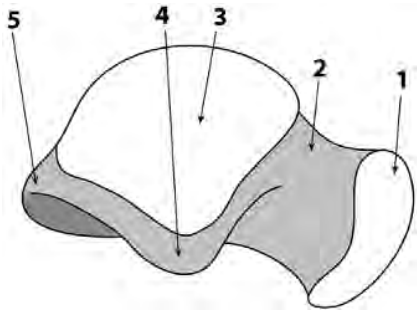

Fig. 35-29. Illustration d'une vue latérale du talus.
1 : tête du talus avec surface articulaire talo-naviculaire ; 2 : col du talus ; 3 : trochlée talienne (surface articulaire) ; 4 : processus latéral ; 5 : processus postérieur.

Paratger Le Site www.lemanip.com Tout Est Gratuit

Paratger Le Site www.lemanip.com Tout Est Gratuit

Tableau 35-8 Classification des fractures-séparation du talus selon Hawkins.

Type I	Fracture verticale non déplacée du col
Type II	Fracture déplacée du col avec luxation ou subluxation de l'interligne sous-talien
Type III	Fracture déplacée du col avec luxation des interlignes sous-talien et tibio-talien (corps du talus luxé, fig. 35-30)
Type IV	Type III + luxation de l'interligne talo-naviculaire (corps et col du talus luxés)

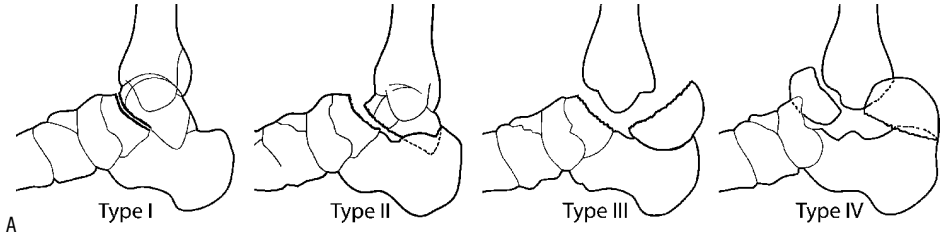

Fig. 35-30. TDM de la cheville en coupes sagittale (a), coronale (b) et 3D VR en vue de face (c).
Fracture du col du talus avec luxation postéro-interne du corps, menaçant la peau (flèche). Notez l'intégrité de l'interligne talo-naviculaire (*). Cette fracture est donc une fracture luxation du talus de type III de Hawkins.

En cas de traumatisme en flexion plantaire forcée du pied (freinage automobile), le talus est en général « éclaté », multifragmenté (fig. 35-31).

Ainsi le compte rendu TDM précisera :
- la topographie du trait de fracture (corps ou col);
- la comminution;

Paratger Le Site www.lemanip.com Tout Est Gratuit
www.lemanip.com

Paratger Le Site www.lemanip.com Tout Est Gratuit

Fig. 35-31. TDM de la cheville en coupe sagittale (a) et 3D VR en vue postérieure (b).
Fracture articulaire comminutive du corps du talus avec impaction du fragment central et subluxation antérieure du pied. Ce type de fracture est évocateur d'un mécanisme en compression sur un pied en flexion plantaire forcée.

- l'atteinte ou non des interlignes sous-talien, tibio-talien et talo-naviculaire ;
- l'existence de fragments osseux intra-articulaires ;
- les lésions associées : autres fractures du tarse, compression éventuelle du paquet vasculo-nerveux tibial postérieur.

La stabilisation chirurgicale après réduction est le traitement de choix.

Fracture ostéochondrale

Elle est classiquement secondaire à une entorse grave de la cheville en inversion, et survient à la partie antéro-latérale de la trochlée talienne. On peut en rapprocher les tassements sous-chondraux et les lésions chondrales pures qui surviennent lors d'un traumatisme plus mineur, plutôt situés à la partie médiale et plutôt postérieure de la trochlée talienne et qui peuvent être responsables de kystes intra-osseux ou de nécrose.

La TDM devra préciser :
- la taille et la localisation de la lésion ostéochondrale ;
- son caractère complet ou partiel (fragment complètement détaché ou non) ;
- son déplacement (migré ou retourné).

Le principal diagnostic différentiel se pose avec les lésions d'ostéochondrite qui surviennent plus volontiers sur le versant médial de la trochlée, et qui sont l'apanage de l'adolescent et le plus souvent asymptomatiques. À l'occasion d'un traumatisme, le cartilage de recouvrement de la lésion d'ostéochondrite peut se fissurer et le noyau ostéo-cartilagineux totalement se séquestrer et se fragmenter créant un corps étranger articulaire.

Le traitement est chirurgical avec exérèse du fragment fracturé et suture des faisceaux ligamentaires lésés. En l'absence de traitement, ces lésions évoluent souvent vers la pseudarthrose, source de douleurs chroniques.

Autres fractures du talus

Les autres fractures du talus intéressent soit le processus latéral (compliquant une entorse latérale), soit le processus postérieur (secondaire à une hyperflexion plantaire forcée) dont le traitement est chirurgical ou orthopédique en fonction du déplacement.

Traumatisme du pied

Il est de diagnostic radiographique. Les principales lésions rencontrées sont les luxations péritalaires (luxation du tarse par rapport au talus),

Paratger Le Site www.lemanip.com Tout Est Gratuit
www.lemanip.com

Paratger Le Site www.lemanip.com Tout Est Gratuit
www.lemanip.com

Fig. 35-32. TDM du pied en reconstruction 3D VR en vue supérieure (a) et en coupes coronale (b) et sagittale (c) du pied.
Fracture-luxation de l'interligne tarso-métatarsien (Lisfranc, tête de flèche) avec fractures comminutives (flèche) et impaction (*) de la base des métatarsiens.

l'énucléation du talus, les lésions médiotarsiennes ou tarso-métatarsiennes et les fractures des autres os du tarse (fig. 35-32). En TDM, l'analyse sera toujours la même, à savoir : analyser le type de trait de fracture (intra- ou extra-articulaire), le topographier, préciser le déplacement et vérifier la congruence des différents interlignes articulaires. Nous ne les aborderons donc pas en détail dans cet ouvrage.

Bibliographie

Cotten A. *Imagerie musculo-squelettique. Pathologies générales.* Masson, Paris, 2005.

Daftary A, Haims AH, Baumgaertner MR. Fractures of the calcaneus : a review with emphasis on CT. *Radiographics* 2005 ; 25 (5) : 1215–1226.

Gottsegen CJ, Eyer BA, White EA, Learch TJ, Forrester D. Avulsion fractures of the knee : imaging findings and clinical significance. *Radiographics* 2008 ; 28 (6) : 1755–1770.

Haapamaki VV, Kiuru MJ, Koskinen SK. Ankle and foot injuries : analysis of MDCT findings. *AJR Am J Roentgenol* 2004 ; 183 (3) : 615–622.

Mui LW, Engelsohn E, Umans H. Comparison of CT and MRI in patients with tibial plateau fracture : can CT findings predict ligament tear or meniscal injury ? *Skeletal Radiol* 2007 ; 36 (2) : 145–151.

Pfeifer R, Pape HC. Missed injuries in trauma patients : A literature review. *Patient Saf Surg* 2008 ; 2 : 20.

Paratger Le Site www.lemanip.com Tout Est Gratuit

Paratger Le Site www.lemanip.com Tout Est Gratuit

www.lemanip.com

Au final, quel protocole pour l'exploration d'un traumatisme osseux périphérique ?

Voici pour exemple les paramètres utilisés sur un scanner GE, LightSpeed VCT, 64 coupes, pour une exploration d'un segment osseux donné :

- position du patient : décubitus en général ; procubitus avec position de « superman » pour l'exploration des poignets et du coude, si possible ;
- scout et volume d'acquisition : centré sur l'articulation à explorer ;
- temps de rotation : 0,5 seconde ;
- pitch : 0,9 ;
- doses : 100 kV pour main, poignet, cheville et pied, 120 kV pour les autres articulations, automilli pour un bruit de 10–14 ;
- filtre : *bone plus* ;
- collimation : 40 (64 x 0,625) ;
- injection **:** temps artériel si nécessaire, en cas de suspicion de lésion vasculaire associée (cf. protocole, chap. 31).

Le volume exploré dépendra de la région d'intérêt et l'acquisition sera toujours réalisée en coupes fines inframillimétriques en filtre *bone plus* puis reconstruite en filtre « standard » (indispensable pour les reconstructions 3D VR !).

Les reconstructions systématiques en MPR doivent inclure un plan coronal et sagittal par rapport à l'orientation des interlignes articulaires explorés ainsi qu'une vue 3D VR dynamique (en rotation par exemple), afin que les chirurgiens puissent apprécier la morphologie globale du foyer fracturaire et le déplacement des différents fragments osseux, ceci afin de choisir le traitement optimal.

La lecture doit se faire dans les trois plans de l'espace en fenêtrage osseux mais également « parties molles » pour vérifier l'intégrité des structures tendineuses, nerveuses et ligamentaires périarticulaires.

Paratger Le Site www.lemanip.com Tout Est Gratuit

Paratger Le Site www.lemanip.com Tout Est Gratuit

www.lemanip.com

Index

A
Anévrisme, 17, 19, 20, 29, 49
– intracaverneux, 47
– intracrânien, 42, 47
Angioscanner
– cervico-encéphalique, 42–44, 50, 87, 101, 108, 113, 122, 125
– membres inférieurs, 325, 327
– polygone de Willis, 47, 48
– veineux, 49, 50, 87
Aorte
– *aortic spindle*, 193
– athérome, 194
– dissection, 189–193, 196, 199, 205, 289
– ductus diverticulum, 193
– endoprothèse, 197
– faux anévrisme, 189, 190, 196, 198, 199, 289
– gatting, 195, 212
– hématome mural, 189, 190, 193
– isthme, 188, 196–198, 192, 212, 297
– lacération, 289
– pseudocoarctation, 189
– rupture, 189–191, 197
– thrombus mural, 191
Artéfact, 195–197, 212, 291, 292, 329
Artère
– aorte, 190, 289
– axillaire, 328, 339
– bronchique, 199
– carotide interne, 49, 70
– carotide externe, 42
– cérébelleuse postéro-inférieure, 38
– cérébelleuse supérieure, 36
– cérébrale antérieure, 35, 49
– cérébrale moyenne, 49, 52
– cérébrale postérieure, 36, 41, 49
– choroïdienne antérieure, 36
– coronaire, 188, 192, 205, 212
– cystique, 243
– fémorale, 327, 329
– fibulaire, 327
– iliaque externe, 307
– ilio-lombaire, 305–307
– intercostal(e), 150, 163, 199
– mésentérique supérieure, 219
– obturatrice, 305, 306
– péricalleuse, 34, 35, 49
– phrénique, 164, 210
– poplitée, 327
– pudendale interne, 305, 306
– pulmonaire, 200
– rénale, 269, 271
– sacrée latérale, 304–306
– sous-clavière, 161, 163, 198
– splénique, 228
– thoracique interne, 163, 198
– tibiale antérieure, 327
– tibiale postérieure, 327
– tronc intercosto-bronchique, 194, 195
– tronc supra-aortique, 190, 191, 194, 198, 200
– vertébrale, 45, 70, 101, 122, 125

B
Barrière hémato-encéphalique, 39
Bassin
– aile iliaque, 297, 299, 300
– cadre obturateur, 297, 299
– cisaillement, 301, 303, 304
– coccyx, 299
– compression latérale, 300
– embolisation, 308
– *open book*, 300
– sacro-iliaque, 297, 300, 301, 310
– sacrum, 297, 299, 301, 302, 306
– saignement artériel, 305
– saignement veineux, 305
– stabilité, 297
– symphyse pubienne, 297, 299, 301, 308
Bilome, 243, 245
Blow in, 60, 72, 74, 76
Blow out, 72, 75, 76

Paratger Le Site www.lemanip.com Tout Est Gratuit

© 2009 Elsevier Masson SAS. Tous droits réservés

Paratger Le Site www.lemanip.com Tout Est Gratuit

Brèche
– diaphragmatique, 163
– ostéoméningée, 57, 61, 64, 66, 67, 69, 77
– pleurale, 148, 150, 153, 166

C
Calcification
– corticale, 18, 19
– mésentérique, 260
– péricardique, 202
– plexus choroïde, 21
Canal
– carotidien, 62
– condylien antérieur, 63
– fronto-nasal, 77
– lacrymo-nasal, 77
– optique, 62, 71
Céphalhématome, 55
Cholangio IRM, 243, 250
Choc
– hémorragique, 308
– hypovolémique, 238, 239, 256, 270, 277, 289
Cholépéritoine, 243, 245, 247
Chylopéricarde, 201
Chylothorax, 164, 187, 188
Cisterno-scanner, 61
Citerne
– ambiante, 24, 35, 38
– de la base, 16, 40, 47
– interpédonculaire, 17, 18, 20
– périmésencéphalique, 36
– suprasellaire, 35
Classification
– *American Association for the Surgery of Trauma*, 218, 219
– Anderson, 100, 109
– Anderson et Montesano, 98
– AO, 342, 353, 354, 357, 359, 361, 362, 366, 367, 370
– Benzel et al., 115
– Effendi, 114
– Fieldings et Hawkins, 103, 104
– Fullen, 219
– Garden, 356
– Hawkins, 376, 377
– Letournel et Judet, 309
– Magerl, 127, 128
– Manson, 77
– Mason, 344
– Meyers et McKeever, 365
– Neer, 156, 339, 340
– Pauwells, 355, 356
– Regan et Morrey, 344
– Roy-Camille, 109, 110
– Société française de chirurgie orthopédique et traumatologique, 348
– Stanford, 190
– Thoraco Lumbar Injury Classification and Severity Score, 127
– Tile/AO, 297, 298
– Traynelis et al, 101, 102
– Tuli et al, 98
– Uthéza, 373
Coiffe apicale, 158, 159, 189
Conduit auditif interne, 62
Contusion
– corticale, 19, 23, 25
– hépatique, 222, 235
– myocardique, 155, 201, 203, 204
– pulmonaire, 171, 175
– sous-piale, 19, 26, 27
– splénique, 227
Cotyle
– bicolonne, 309, 313–315
– colonne antérieure, 309–314, 316
– colonne postérieure, 309–313, 316
– en «T», 309, 314, 316
– paroi antérieure, 309, 313
– paroi postérieure, 309–313
– transversale, 309–313
Coup du lapin, 93
Critères de Vittel, 325
Cystographie rétrograde, 321
Cysto-scanner, 321

D
Diaphragme
– hématome, 209, 277
– hernie congénitale, 210
– rupture, 203, 207–210
– urogénital, 283, 284
Disjonction
– acromio-claviculaire, 159, 161
– pubienne, 283
– sterno-claviculaire, 160, 161, 199
– uncudo-malléaire, 67–69
Dislocation
– enclume, 67, 68
– uncudo-stapédienne, 68
Dissection
– carotide interne, 42–44
– vertébrale, 42, 45, 46
Dissociation scapulo-thoracique, 161, 162

Paratger Le Site www.lemanip.com Tout Est Gratuit

Gratuittement

www.lemanip.com

Radiologie et imagerie medicale

Livres,memoires,rapport de stage,courses,radiologie conventionnelle,Scanner,TDM,IRM,Scintigraphie, Medecine nucleaire,Radiotherapie,Radiologie Interventionnelle,Oncologie,Clichees,Cas interpretes,exposes,medecine

https://www.lemanip.com/

www.lemanip.com

Paratger Le Site www.lemanip.com Tout Est Gratuit

Diverticule, 182, 186, 225
– duodénal, 225
– paratrachéaux, 182
– Zenker, 186

E
Effet Macklin, 166, 183
Embarrure, 56–58
– fermée, 57
Embol, 40
– cérébral, 198
– graisseux, 174
– périphérique, 289
Emphysème, 188
– intra-orbitaire, 72
– paraseptal, 167, 168
– sous-cutané, 166, 182, 185, 186
Encoche, 341, 342
– de Kernohan, 31, 36
– Hills-Sachs, 341
– Mac Laughlin, 341, 342
Enfant
– bassin, 297
– cage thoracique, 148
– céphalhématome, 55
– contusions pulmonaires, 148
– dislocation cervico-occipitale, 100
– duodénum, 253, 255
– fracture-avulsion, 299
– fracture de la voûte, 56
– fracture *trap door*, 72, 73
– hématome extra-dural, 7
– hématome sous-dural, 12
– hématurie, 263
– luxation rotatoire C1-C2, 103
– rachis cervical, 93, 97
– *seat belt syndrome*, 258, 289, 292, 293
– traumatismes médullaires cervicaux, 12
– vessie, 281
Engagement
– amygdalien, 38
– central, 31, 36, 37, 41
– sous-falcique, 33, 34
– temporal interne, 24, 31, 34–37
– vermiens supérieurs, 33
Engrènement, 339, 340
Énophtalmie, 72, 73, 75, 77, 80
Exophtalmie, 41, 61, 65, 72, 74, 80

F
Fente, 62
– de Larrey, 207
– ptérygo-palatine, 62
– sphéno-palatine, 62
Fissure
– orbitaire inférieure, 62
– orbitaire supérieure, 62
Fistule
– aorto-cave, 290
– artério-veineuse, 42
– broncho-pleurale, 164, 179
– carotido-caverneuse, 47–49, 64
– périlymphatique, 66, 67, 69, 70
– trachéo-œsophagienne, 182, 185, 186
– trachéo-péricardique, 203
Focused Abdominal Sonogram for Trauma, 217
Foie
– aéroportie, 256
– contusion, 235, 236, 240–242, 246
– de choc, 238, 243
– embolisation, 245, 246
– fracture, 236, 237
– *gauze packing*, 245
– hématome intraparenchymateux, 237, 244
– hématome sous-capsulaire, 237
– hémobilie, 240, 243
– lacération, 236, 238, 240, 242
– pseudo-anévrisme, 240, 241
– rupture artérielle, 240
– stéatose, 237, 244
– traumatisme veineux, 240, 245
– trouble de perfusion, 235, 237, 240, 242, 243
– vésicule biliaire, 241
– voie biliaire principale, 243
– voie biliaire intra-hépatique, 243
Foramen
– déchiré antérieur, 62
– épineux, 62
– jugulaire, 63, 98
– lacerum, 62
– magnum, 38
– ovale, 62
– rond, 62
– stylomastoïdien, 63
Fracture
– alvéolo-dentaire, 84
– atlas, 105
– avulsion du genou, 364, 365
– axis, 108
– base du crâne, 38, 61, 80, 86
– bassin, 271, 279, 282, 283, 285, 321, 322
– bimalléolaire, 366
– calcanéus, 372–376
– capitatum, 350

Paratger Le Site www.lemanip.com Tout Est Gratuit
www.lemanip.com
www.lemanip.com

Paratger Le Site www.lemanip.com Tout Est Gratuit

– capitulum, 343
– carpe, 346, 349
– cartilagineuse, 151
– clavicule, 156, 157, 161, 182
– CNEMFO, 75, 87
– col fémoral, 341, 353, 355
– complexe naso-ethmoïdo-maxillo-fronto-orbitaire (CNEMFO), 76
– condyle occipital, 97, 99, 101
– coracoïde, 158
– côte, 147, 164, 167, 182, 188, 198, 227
– cotyle, 309, 322, 358
– embarrure, 56, 86
– enclume, 67
– ethmoïde, 60
– étrier, 67
– extrémité inférieure du fémur, 359
– extrémité inférieure du radius, 341, 345
– extrémité supérieure de l'humérus, 339
– extrémité supérieure du fémur, 353
– extrémité supérieure du tibia, 360
– hamatum, 347, 350
– Le Fort, 37, 42, 43, 87
– lunatum, 349
– Maisonneuve, 368
– mandibule, 82
– marteau, 67
– massif facial, 70, 87
– massif pétreux, 65, 66
– massif trochantérien, 353
– mastoïde, 5
– métacarpien, 350
– Monteggia, 344
– olécrane, 344
– orbite, 60, 71
– os nasaux, 70, 71
– os temporal, 65
– ostéochondrale, 378
– palette humérale, 342
– patella, 357, 358, 361, 363
– pied, 378
– pilon tibial, 365, 369–371
– pisiforme, 349
– processus coronoïde, 344
– processus styloïde, 65, 66
– processus zygomatique, 65
– rachis cervical, 42, 70, 80, 87, 97, 116
– sacrum, 139, 328
– scaphoïde, 347–350
– scapula, 157, 158
– Segond, 364
– Segond inversé, 365
– sinus frontal, 60
– sphénoïde, 61, 63
– sternum, 153, 154, 182, 198
– styloïde ulnaire, 346
– talus, 371, 376, 378
– tête fémorale, 353, 357
– tête fibulaire, 365
– tête radiale, 343
– trapèze, 347, 349
– trapézoïde, 350
– triquetrum, 349
– ulna, 344
– voûte crânienne, 5, 15, 87
– zygoma, 77

G

Galéa aponévrotique, 55
Genou flottant, 329
Granulation de Pacchioni, 49
Grossesse, 319
Gyrus cingulaire, 33, 34, 35

H

Hamatum bipartite, 350
Hématocèle, 165, 177–179
Hématome
– cervicaux, 43
– épidural, 98, 101, 138
– extra-dural, 5, 6, 8, 14, 15, 55, 57
– extra-pleural, 147, 148, 165
– mésentère, 136
– noyaux gris centraux, 23, 29, 30
– profond, 28
– sous-clavier, 157
– sous-cutané, 5, 9, 14, 55, 56
– sous-dural, 7, 10–16, 19, 57
– sous-périosté, 55
Hémato-pneumatocèle, 176, 178
Hémomédiastin, 154, 189–193, 198–202
Hémopéricarde, 155, 201, 202, 204
Hémopéritoine, 209, 221–224, 227, 235, 237, 250
– hémopneumopéricarde, 203
Hémopneumothorax, 165
Hémorétropéritoine, 209, 225, 267, 268, 289
Hémorragie
– de Duret, 31, 36
– intraventriculaire, 20, 21
– sous-arachnoïdienne, 13, 16–19, 26, 57, 60, 65, 66, 69, 87, 101
Hémosinus, 60, 63, 72, 73, 75, 76

Paratger Le Site www.lemanip.com Tout Est Gratuit
www.lemanip.com
www.lemanip.com

Paratger Le Site www.lemanip.com Tout Est Gratuit

Hémothorax, 163, 166, 189, 198, 200, 209
– compressif, 165
– enkysté, 164, 165, 202
Hépatisation du poumon, 171, 173, 191
Hernie
– Bochdalek, 210, 211
– digestive intrapéricardique, 203
– digestive, 293, 294
– discale, 119, 125, 138
– gastrique, 209
– Larrey, 210
– Morgagni, 210
– péricardique, 208
– thoracique, 148, 208
Hiatus costo-lombaire de Henlé, 207
Humérus
– calotte articulaire, 339
– capitulum, 342, 343
– col anatomique, 339
– col chirurgical, 339
– condyle, 342
– épicondyle, 342
– palette, 342, 343
– trochlée, 343
– tubercule, 339, 340, 341
Hydrocéphalie, 19, 20, 21, 34, 36–38
– exclusion, 34, 37
Hygrome, 14
Hypertension intracrânienne, 17, 26, 30

I
Infarctus myocarde, 205
Intestin
– contusion, 253–255, 260
– de choc, 255–257
– duodénum, 253, 255
– épaississement pariétal, 253–257
– estomac, 253
– hématome, 253–256, 260
– iléus réflexe, 127, 256
– ischémie, 256, 259, 260, 321
– lacération, 256
– perforation, 223–225, 253–255, 257, 260, 320
– pneumatose pariétale, 256
Ischémie
– cérébrale, 25, 40
– digestive, 256
– médullaire, 289
– membre inférieur, 289
– nerveuse périphérique, 289

L
Lésion axonale diffuse, 23, 27, 28, 43
Leucopathie vasculo-dégénérative, 41
Ligament
– alaire, 97, 98, 101, 102, 104
– apical de la dent, 98
– artériel, 188–190, 194
– atloïdo-axoïdien antérieur, 106, 107
– collatéral antérieur, 364
– croisé antérieur, 359, 361, 365
– croisé postérieur, 357, 365
– falciforme, 223
– hépato-duodénal, 243
– longitudinal antérieur, 98, 113
– longitudinal postérieur, 97, 98, 119, 120
– occipito-atloïdien antérieur, 106, 107
– pubo-prostatique, 283
– scapho-lunaire, 347
– scapho-triquétral, 349
– tibio-fibulaire, 366, 367, 368
– transverse, 97, 98, 102, 104, 105, 109
– ulno-triquétral, 349
Liquide céphalorachidien, 12, 14, 18, 19, 21, 57
Listel marginal, 113
Luxation
– alvéolo-dentaire, 84
– atloïdo-axoïdienne, 102
– cardiaque, 203, 205
– carpe, 350
– condylienne, 84, 85
– coude, 345
– genou, 357, 363
– gléno-humérale, 341
– médio-carpienne, 350
– périlunaire du carpe, 347, 349, 350
– radio-carpienne, 346, 350
– talus, 370, 371
– tête fémorale, 309, 310, 313, 316, 358, 362
– tête radiale, 344
– tibio-fibulaire proximale, 364
– transolécranienne, 344
– trans-scapholunaire du carpe, 349, 350
Lymphocèle, 187
Lymphographie, 187, 188

M
Maladie
– Kienböck, 349
– Osgood-Schlatter, 365
Membrane tectoriale, 97, 101, 102

Paratger Le Site www.lemanip.com Tout Est Gratuit
www.lemanip.com
www.lemanip.com

Paratger Le Site www.lemanip.com Tout Est Gratuit

Membres inférieurs
– dissection, 327, 328, 330
– embol, 327, 331
– fistule artério-veineuse, 327, 328
– flap intimal, 328, 331
– hématome, 327, 328
– occlusion, 327
– pseudo-anévrisme, 327, 328, 331
– rupture, 327, 329, 331
– spasme, 331
– sténose, 327, 328
Mésentère
– aéromésentérie, 256
– caillot sentinelle, 217, 221, 257, 320
– hématome, 254, 257, 258
– lésion vasculaire, 257, 259
– œdème, 257
– panniculite, 260
Mort encéphalique, 50, 51, 53, 87
– compte rendu, 52
– critères diagnostiques, 52
– protocole, 51
– *stasis filling*, 53
Mucocèle, 77

N
Nerf
– alvéolaire inférieur, 82, 83
– fémoral, 306
– hypoglosse, 98
– infra-orbitaire, 71, 73
– oculomoteur, 47
– optique, 60, 75
– pédicule lombo-sacré, 306
– sciatique, 306, 310, 312
– trijumeau, 47
– ulnaire, 349
Neurapraxie, 119

O
Œdème
– cérébral, 18, 20, 36, 38, 39, 40
– cytotoxique, 39
– neurogénique, 173
– périportal, 201, 202, 238, 239
– pulmonaire, 173, 175
– vasogénique, 39
Orbite
– fracture de la paroi latérale, 75
– fracture de la paroi médiale, 74
– fracture de l'apex, 75
– fracture du plancher, 72–74
– globe oculaire, 71, 75
– incarcération, 73–75
Ostéochondrite, 378
– disséquante, 342
Ostéonécrose, 339, 347, 349

P
Pancréas
– canal pancréatique principal, 249, 251
– cholangio-pancréatographie rétrograde endoscopique, 250
– contusion, 228, 249
– fracture, 249–251
– hématome, 249
– lacération, 249
Paroi abdominale, 293, 294
– contusion, 294
– désinsertion myotendineuse, 294
– éviscération, 293, 294
– hématome, 294
– hernie, 293
– rupture, 293
Patella bipartita, 362
Péricarde, 201–203
– rupture, 203
Plexus brachial, 157
Pneumatocèle, 166, 167, 174, 177–179
Pneumencéphalie, 57, 60, 61, 63, 69, 77
Pneumolabyrinthe, 67, 69, 70
Pneumomédiastin, 166, 181–186, 203, 223, 225
Pneumopathie, 165
– inhalation, 173, 175
Pneumopéricarde, 166, 182, 185, 203, 204
Pneumopéritoine, 223, 224, 253–257, 261
Pneumorbite, 73, 74
Pneumothorax, 164, 166–169, 182, 185, 223
– compressif, 167–169
– enkysté, 167, 178, 187
– ex vacuo, 167, 169
Protocole, 319, 327, 332, 380
– abdomino-pelvien, 320
– cranio-encéphalique, 86
– osseux périphérique, 380
– rachis, 142
– rochers, 88
– thoracique, 212
– vasculaire des membres inférieurs, 332
Pseudarthrose, 349, 350
Pseudo-HSA, 40

Paratger Le Site www.lemanip.com Tout Est Gratuit
www.lemanip.com
www.lemanip.com

Paratger Le Site www.lemanip.com Tout Est Gratuit

R
Rachis
– angle de cyphose régionale, 130
– angle de cyphose vertébrale, 117, 130
– colonne, 92, 118
– kyphoplastie, 131
– moelle, 132, 141
– segment mobile rachidien, 92, 113, 117–119, 124
– stabilité, 91, 92
– statique, 93
Rachis cervical
– *bobby's fracture*, 109
– burst, 116, 117
– clichés dynamiques, 92, 109, 119, 120
– compression médullaire, 97
– compression radiculaire, 123, 124
– condyle occipital, 97
– dislocation cervico-occipitale, 100
– dislocation de C2, 116
– entorse bénigne, 119
– entorse grave, 119, 120
– fracture de Hangman, 112, 113
– fracture de Jefferson, 105, 106
– fracture du corps de C2, 115
– fracture du processus odontoïde, 108, 110, 111
– fracture luxation biarticulaire, 119–122
– fracture-séparation du massif articulaire, 123
– fracture tassement corporéal antérieur, 116
– fracture uni-articulaire, 123
– hernie discale, 119, 124
– ligamentotaxis, 117
– luxation C1-C2, 101
– masse latérale de C1, 108
– *plough fracture*, 108
– fracture de Ramon Soler, 106
– TDM dynamique, 103
– *tear drop*, 116–118
– *tear drop* inversée, 113, 115, 116, 120
Rachis dorso-lombaire
– burst, 128, 131
– fracture de Chance, 133, 136, 139, 258, 261, 289
– fracture-dislocation, 133, 137
– fracture en diabolo, 128, 131
– fracture en hyperextension, 135
– fracture tassement antérieur, 129
– luxation articulaire, 137
– Scheuermann, 130
Radius, 342, 343, 345
– inclinaison palmaire, 346
– inclinaison radiale, 346
– index radio-ulnaire, 346
Rappel anatomique
– atlas, 105, 106
– axis, 109, 112
– base du crâne, 58, 59, 62
– cadre orbitaire, 71
– calcanéus, 372
– canal thoracique, 187
– carpe, 347, 348
– charnière cervico-occipitale, 97, 98, 102
– cotyle, 309
– coude, 342
– diaphragme, 207
– espaces sous-arachnoïdiens, 16, 17
– extrémité inférieure du radius, 346
– extrémité supérieure de l'humérus, 339
– extrémité supérieure du fémur, 353
– mandibule, 82
– méninges, 5
– rétropéritoine, 224
– rocher, 65
– sphénoïde, 61, 63
– sternum, 153
– talus, 376
– urètre, 283
– vasculaire modale des membres inférieurs, 327
– vessie, 279
Rate
– contusion, 227, 231
– de choc, 232, 233
– dissection/thrombose, 228
– embolisation, 233
– fistule artérioveineuse, 229, 234
– fracture, 227, 233
– hématome intraparenchymateux, 228, 230
– hématome sous-capsulaire, 227, 229, 233
– lacération, 227, 232
– lobulation congénitale, 231
– pseudo-anévrisme, 228, 234
– rupture artérielle, 228
Rein
– contusion, 263, 264, 268, 270
– dissection, 269, 270
– embolisation, 272
– faux anévrisme, 270
– fracture, 264, 266
– hématome, 264
– hématome périrénal, 267

www.lemanip.com
www.lemanip.com
Paratger Le Site www.lemanip.com Tout Est Gratuit

Paratger Le Site www.lemanip.com Tout Est Gratuit

– hématome sous-capsulaire, 264, 266, 267, 272
– hématurie, 263
– infarctus segmentaire, 268
– lacération, 264, 265, 271, 272
– muet, 269, 272
– néphrostomie, 272
– urinome, 267, 271, 272
– urohématome, 264, 267, 268, 271
– voies excrétrices, 271
Rétropneumopéritoine, 225, 254, 257
Rocher, 65–69, 88
Rupture
– cordage, 204
– myocardique, 204
– valve cardiaque, 204

S
Sacrum
– fracture en « H », 302
Scaphoid Nonunion Advanced Collapse, 349
Scapho-Lunate Advanced Collapse, 349
Sciwora, 141
Sécrétine, 250
Septum paradoxal, 201
Sphénoïde, 58, 59, 80
Surrénale
– contusion, 277
– de choc, 278
– embolisation, 277
– fracture, 277
– hématome, 275, 276, 277
– incidentalome, 277
Suture, 5, 8, 9, 10, 15, 55, 56, 59, 71, 78, 79
Swirl sign, 12
Synchondroses, 59
Syndrome
– bébé secoué, 12
– Boerhaave, 184
– ceinture de sécurité, 258
– compartiment abdominal, 245
– détresse respiratoire aiguë, 171–175
– Mallory-Weiss, 184
– Pellegrini-Stieda, 365
– Silvermann, 149
– Sinding-Larsen-Johansson, 365

T
Tamponnade, 155, 166, 188, 200, 201–205, 238
Télécanthus, 77, 78
Teslascan, 243
Thrombose veineuse, 29, 42, 49
Torsion lobaire, 171
Trachée, 181, 182, 186
Traumatisme
– anneau pelvien, 297
– ano-rectale, 306
– aorte abdominale, 289, 290
– aortique, 188, 189, 212
– biliaire, 236, 241
– canal thoracique, 187
– cardiaque, 200
– carpe, 347
– coude, 342
– dentaire, 84
– diaphragmatique, 192, 207
– digestif, 139, 253, 292
– duodénum, 243, 249, 250
– fœtaux, 319
– genou, 358
– globe oculaire, 75
– hépatique, 235
– iatrogène, 181, 184, 271, 284, 289
– membre inférieur, 353
– membre supérieur, 339
– organes génitaux, 287
– œsophage, 184–188
– pancréatique, 249, 255, 261
– paroi abdominale, 293
– pénien, 287
– péricardique, 201
– pleuraux, 163
– pulmonaire, 171
– rachis, 91
– rachis cervical, 97
– rachis dorso-lombaire, 127
– rein, 263, 328
– surrénale, 275
– testiculaire, 287
– thoracique, 145
– trachéo-bronchique, 169, 181–183
– uretère, 306, 371, 372
– urètre, 283, 299, 301, 306
– utérin, 319
– vasculaire des membres supérieurs, 327
– vasculaires des membres inférieurs, 327
– veine cave inférieure, 289
– vessie, 279, 299, 301, 306, 321
Tronc cérébral, 23, 27, 30, 31

U
Ulna, 342, 345
– apophyse coronoïde, 344
– olécrane, 342

Paratger Le Site www.lemanip.com Tout Est Gratuit
www.lemanip.com
www.lemanip.com

Paratger Le Site www.lemanip.com Tout Est Gratuit

Uncus de l'hippocampe, 34, 35
Uretère, 271
– avulsion, 271
– lacération, 271
Urètre, 283, 285
– élongation, 283
– lacération, 283
– rupture, 283
Urétrographie rétrograde, 283, 285, 287
Urinome, 225, 267, 271, 272
Urohématome, 264, 267, 268, 271

V
Variance ulnaire, 346
Vasospasme, 19, 20, 40, 49
– hydrocéphalie, 67
Veine
– azygos, 200
– cave inférieure, 290, 291, 292
– cave supérieure, 200
– cérébrale interne, 52
– corticale, 10, 15
– gastrique, 256
– grande veine cérébrale, 52
– hépatique, 235, 236, 237, 240, 242
– médiastinale, 189
– ophtalmique supérieure, 47, 53
– pulmonaire, 200
– rénale, 270
– sinus caverneux, 47
– sinus veineux, 10, 49, 88, 70
Vessie
– contusion, 281
– cystoscanner, 282
– lacération, 281
– perforation, 221, 223
– rupture, 279–282
Vestibule, 65
Volet thoracique, 152, 153

W
Whiplash, 119

Z
Zygoma, 78, 79
– arcade zygomatique, 78, 79
– fracture-dysjonction, 79

www.lemanip.com
www.lemanip.com
Paratger Le Site www.lemanip.com Tout Est Gratuit